



Síndrome doloroso regional complejo: evaluación y tratamiento

Complex regional pain syndrome: evaluation and treatment

Berenice Carolina Hernández Porras,* Ricardo Plancarte Sánchez,* Erika Consuelo López Montes†

Citar como: Hernández PBC, Plancarte SR, López MEC. Síndrome doloroso regional complejo: evaluación y tratamiento. Acta Med GA. 2023; 21 (4): 363-367. <https://dx.doi.org/10.35366/112647>

Resumen

El síndrome doloroso regional complejo (SDRC) es una enfermedad compleja, cuyo diagnóstico se basa principalmente en características clínicas presentes al momento de la evaluación del paciente. Actualmente, la manera más aceptada para el diagnóstico del SDRC es mediante la aplicación de criterios de Budapest. El tratamiento debe ser multidisciplinario. La rehabilitación, el tratamiento farmacológico e intervencionista son las opciones más utilizadas para controlar el dolor y funcionalidad de los pacientes. Los principales fármacos utilizados son: esteroides orales, anticonvulsivantes, como carbamazepina y gabapentinoides, y los opioides. El tratamiento intervencionista incluye abordajes guiados por fluoroscopia, ultrasonido y tomografía. Para el tratamiento dirigido a SDRC de extremidades superiores se cuenta con inhibiciones del sistema simpático en el ganglio estelar y en la cadena simpática torácica, mientras que en las extremidades inferiores las inhibiciones simpáticas lumbares. La analgesia intraaxial con analgésicos como opioides y clonidina ha sugerido reducir el dolor en los pacientes. La neuromodulación mediante sistemas implantables en los cordones posteriores de la médula espinal y en el ganglio de la raíz dorsal ofrecen una alternativa prometedora para los pacientes que padecen esta enfermedad.

Palabras clave: síndrome doloroso regional complejo, tratamiento intervencionista del dolor, terapia con oxígeno hiperbárico, estimulación magnética transcraneal.

Abstract

Complex regional pain syndrome (CRPS) is a complex disease whose diagnosis is mainly based on clinical characteristics present at the time of patient evaluation. Currently, the most accepted way to diagnose CRPS is by applying the Budapest criteria. Treatment must be multidisciplinary. Rehabilitation, pharmacological and interventional treatment are the most used options to control the pain and functionality of patients. The main drugs used are oral steroids, anticonvulsants such as carbamazepine and gabapentinoids, and opioids. Interventional treatment includes approaches guided by fluoroscopy, ultrasound, and tomography. For the treatment directed at CRPS of the upper extremity, inhibitions of the sympathetic system in the stellar ganglion and the thoracic sympathetic chain are available, while in the lower extremities, lumbar sympathetic inhibitions are available. Intraaxial analgesia with opioids and clonidine has been suggested to reduce patient pain. Neuromodulation through implantable systems in the posterior cords of the spinal cord and in the dorsal root ganglion offers a promising alternative for patients suffering from this disease.

Keywords: complex regional pain syndrome, interventional pain management, hyperbaric oxygen therapy, transcranial magnetic stimulation.

INTRODUCCIÓN

El síndrome doloroso regional complejo (SDRC) es una condición neurológica provocada por una lesión indeterminada, definido como una alteración caracterizada por dolor

espontáneo o inducido, desproporcionado con relación al evento inicial, y acompañada de una gran variedad de alteraciones autonómicas y motoras.¹⁻³

Su prevalencia es de aproximadamente 5.4 a 26.2 por 100,000 personas por año. Clasificada en dos subtipos,

* Servicio de Clínica del Dolor, Instituto Nacional de Cancerología. Ciudad de México.

† Departamento de Clínica del Dolor, Servicio de Anestesiología del Centro Médico ABC. Ciudad de México.

Correspondencia:

Dr. Ricardo Plancarte Sánchez

Correo electrónico: planky2b@yahoo.com.mx



según la ausencia o presencia de una lesión nerviosa (tipo I o II, respectivamente).^{4,5}

Caracterizada por la disfunción autonómica y los cambios inflamatorios regionales persistentes, además, suele presentarse con alodinia, hiperalgesia, cambios de temperatura de la piel, y edema con una falta de distribución en los dermatomas. Esta condición resulta muy compleja debido a la dificultad para su diagnóstico y tratamiento, ya que su mecanismo fisiopatológico aún no está bien definido.^{6,7}

FISIOPATOLOGÍA

El SDRC es una elaborada combinación de diferentes factores, entre ellos: cambios inflamatorios mediados por el péptido relacionado con el gen de la calcitonina y a sustancia P,⁸ disfunción motora, sensibilización central,⁹⁻¹¹ influencia genética^{12,13} y estrés postraumático.¹⁴

DIAGNÓSTICO

Se realiza basado en la clínica; la gammagrafía ósea posee un valor positivo bajo para el diagnóstico, pero posee mayor sensibilidad y comparable especificidad que una resonancia magnética para realizar el diagnóstico; sin embargo, éste debe basarse en la clínica.¹⁵ Actualmente, la manera más aceptada para el diagnóstico del SDRC es mediante la aplicación de criterios de Budapest, excluyendo otras condiciones neuropáticas, que se describen en la *Tabla 1*.

Dentro de los criterios diagnósticos de Budapest para SDRC, se debe tener en cuenta que los signos o síntomas tienen que presentarse al momento del diagnóstico.^{16,17}

Dentro del diagnóstico diferencial se encuentran: artritis infecciosas, artritis reumáticas, artropatía inflamatoria, arteriopatía periférica y trombosis venosa profunda. En afectaciones de la cadera conviene descartar coxitis y osteonecrosis.¹⁸

TRATAMIENTO

El tratamiento del SDRC es multimodal, incluyendo manejo conservador, farmacológico, no farmacológico e intervencionista. Existe controversia en el tratamiento de elección, ya que no hay evidencia suficiente que sustente alguno como el de primera elección.^{19,20}

La terapia física mejora la funcionalidad y la movilidad de la extremidad, con recomendación B, nivel de evidencia IIA. La terapia ocupacional, la imaginación motora gradual y la terapia psicológica, también poseen nivel de recomendación B. Otras terapias como retroalimentación visual de espejo, terapia de estrés de carga o cinesiterapia, terapia antiedema y la estimulación transcraneal magnética de corteza motora poseen un nivel de recomendación C.¹¹

TRATAMIENTO FARMACOLÓGICO

Aunque los fármacos más utilizados son los anticonvulsivantes, la ketamina ha tomado gran importancia, por su capacidad de revertir la sensibilización central y proporcionar analgesia. Estudios han demostrado que la infusión endovenosa prolongada de ketamina puede ser eficaz para aliviar casos del SDRC refractario, se debe enfatizar que faltan más estudios de investigación de alta calidad.^{11,21}

Tabla 1: Criterios diagnósticos de Budapest/IASP (Asociación Internacional para el Estudio del Dolor) para el síndrome doloroso regional complejo.

1. Dolor continuo, desproporcionado en relación con cualquier evento desencadenante
2. El paciente debe informar al menos un síntoma en tres de las cuatro categorías siguientes
 - Sensoriales: hiperalgesia y/o alodinia
 - Vasomotores: asimetría de la temperatura y/o cambios en el color de la piel y/o asimetría de color de la piel
 - Sudomotor/edema: edema y/o cambios de sudoración y/o asimetría de sudoración
 - Motor/trófico: disminución de la amplitud de movimiento y/o disfunción motora (debilidad, temblor, distonía) y/o cambios tróficos (pelo, uñas, piel)
3. Debe mostrar al menos un signo en el momento de la evaluación en dos o más de las siguientes categorías
 - Sensorial: evidencia de hiperalgesia (al pinchazo) y/o alodinia (al tacto suave y/o presión somática profunda) y/o el movimiento de las articulaciones)
 - Vasomotora: evidencia de asimetría de la temperatura y/o cambios de color de la piel y/o asimetría
 - Sudomotor/edema: evidencia de edema y/o cambios de sudoración cambios y/o asimetría de sudoración
 - Motor/trófico: evidencia de disminución de la amplitud de movimiento y/o disfunción motora (debilidad, temblor, distonía) y/o cambios tróficos (pelo, uñas, piel)
4. No hay otro diagnóstico que explique mejor los signos y síntomas

La neurotoxicidad, toxicidad urológica y hepatotoxicidad por el empleo prolongado de ketamina, hacen que el uso a largo plazo de ketamina sea cuestionable. Por tanto, las infusiones de ketamina deben utilizarse con precaución y pueden ser sólo una opción terapéutica razonable para casos refractarios del SDRC. Debe garantizarse un control adecuado de los signos de toxicidad. Los rangos de dosis utilizada van de 0.2 a 3.4 $\mu\text{g}/\text{kg}/\text{h}$ con un máximo reportado de 35 $\mu\text{g}/\text{kg}/\text{h}$.²¹

Los esteroides orales son los únicos antiinflamatorios que cuentan con nivel de evidencia I para la disminución del dolor secundario al SDRC. La carbamazepina, un anticonvulsivante utilizado para el tratamiento de neuralgia del trigémino, posee nivel II de evidencia para SDRC. Los opioides como tramadol, morfina y metadona, se utilizan a dosis bajas y poseen nivel de evidencia III. Mientras que otros anticonvulsivantes como gabapentina y pregabalina, al igual que los antiinflamatorios no esteroideos poseen nivel de evidencia IV.¹¹

TRATAMIENTO INTERVENCIONISTA DEL DOLOR

De acuerdo con la *American Society of Interventional Pain Physicians* (ASSIP), el manejo intervencionista del dolor es definido como la disciplina de la medicina dedicada al diagnóstico y tratamiento de desórdenes relacionados al dolor; utiliza abordajes multidisciplinarios que proveen un rango muy amplio de tratamientos para pacientes con dolor agudo y/o crónico.²²

Bloqueo del sistema simpático

Los abordajes terapéuticos más frecuentemente utilizados son:

Bloqueo de ganglio estelar. La cadena simpática cervical es una continuación cefálica del tronco simpático torácico que se encuentra en un espacio delimitado por detrás con la fascia de los músculos paravertebrales y por delante por la vaina de la carótida.

En la mayoría de los casos, el ganglio estrellado es la fusión del ganglio cervical inferior y el primer ganglio torácico, localizado en la porción anterior de la primera costilla y se extiende en dirección cefalocaudal entre el espacio de C7 y T1.²³

El abordaje de esta estructura se puede realizar mediante fluoroscopia o ultrasonido (*Figura 1*).

Un estudio retrospectivo que incluyó 809 bloqueos de ganglios estelares guiados por ultrasonido en 109 pacientes, de estos últimos 58 con SDRC y dolor neuropático, demostró reducción del dolor en la escala visual análoga de dos puntos, tras una serie de bloqueos. En esta diferencia, estadísticamente significativa, no se asoció, como factor predictor de eficacia analgésica, la presencia de síndrome

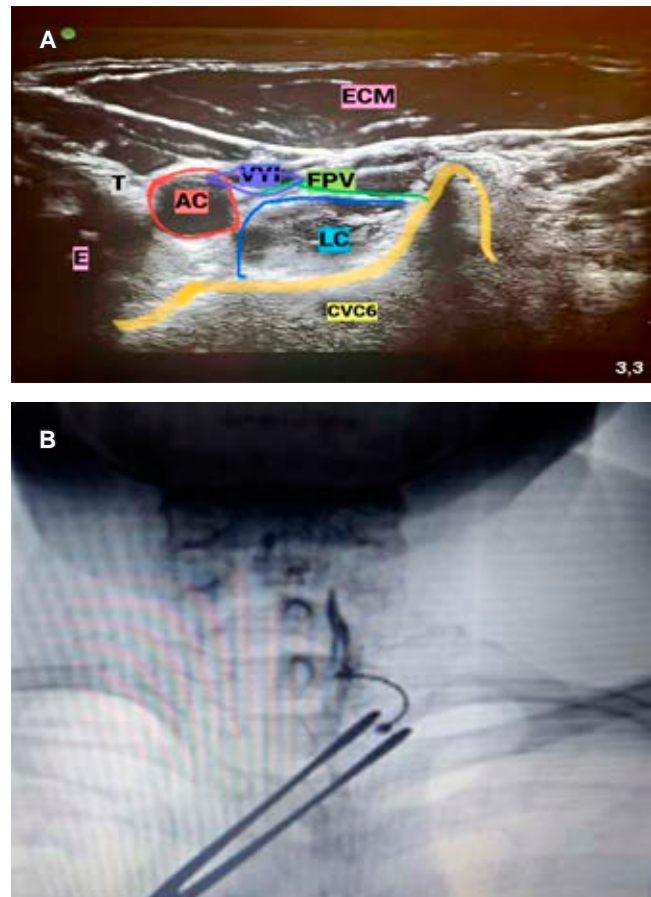


Figura 1: **A)** Se observa la imagen guiada por ultrasonido, el músculo esternocleidomastoideo (ECM), *longus colli* (LC), fascia prevertebral (FPV), cuerpo vertebral C6 (CVC6), arteria carótida (AC), vena yugular interna (VYI), tiroides (T), esófago (E). **B)** Proyección anteroposterior, en la cual se observa la punta de la aguja a nivel del tubérculo de C6 y la distribución del medio de contraste a lo largo de la fascia de *Longus colli*.

de Horner, cambios en los signos vitales ni aumento de temperatura del miembro torácico.²⁴

Inhibición de la cadena simpática torácica. En 1926, Mandl utilizó los bloqueos paravertebrales posteriores para el tratamiento de dolor visceral y de angina; en ese mismo año, Swetlow aplicó alcohol con abordaje similar. Al bloquear T2 y T3, se bloquean elementos fundamentales de la innervación simpática del miembro superior.^{11,19}

Bloqueo simpático lumbar. La distribución anatómica de la cadena simpática lumbar es de las más variables de todo el sistema simpático. Los ganglios pueden estar distribuidos de manera segmentada o agrupados entre la porción cefálica del cuerpo L2 y la zona caudal del cuerpo L4. El abordaje clásico se realiza mediante fluoroscopia (*Figura 2*), aunque también existen descripciones guiadas por ultrasonido.

No existe una gran cantidad de ensayos clínicos que evalúen esta técnica en el tratamiento de SDRC de miembro inferior. Se ha propuesto utilizar primero anestésico local como bloqueo diagnóstico y, posteriormente, en caso de éxito se han sugerido bloqueos con alcohol, fenol, termo-coagulación por radiofrecuencia e incluso crioablación.²⁵

Terapia implantable. Estimulación de cordones posteriores y ganglio de la raíz dorsal.

La estimulación de la médula espinal requiere cirugía o colocación percutánea de un electrodo en el espacio epidural a nivel de las raíces nerviosas que inervan el área dolorosa. Una corriente eléctrica se origina en un electrodo; es suministrada por un generador de impulsos ubicado de forma subcutánea y se puede colocar en varios lugares (glúteos, axila, paravertebral).²⁶

Deer y colaboradores demostraron que la estimulación eléctrica de las neuronas del ganglio de la raíz dorsal (GRD) puede modular señales dolorosas de tipo neuropático. En *ACCURATE study* el significado del inglés es preciso pero se refiere a un ensayo prospectivo, multicéntrico y aleatorizado de efectividad comparativa en sujetos que recibieron neuroestimulación del GRD o estimulación de la médula espinal (SCS, por sus siglas en inglés), ningún sujeto reportó deficiencias neurológicas relacionadas con la estimulación. El porcentaje de sujetos que obtuvo un alivio del dolor fue de 50%, y un tratamiento exitoso fue mayor en el grupo de GRD (81.2%) que en el grupo de SCS (55.7%, $p = 0.001$) a los tres meses. La estimulación del GRD también demostró mejoría en la calidad de vida y la disposición psicológica. La estimulación del GRD proporcionó una mayor tasa de éxito del tratamiento con una menor variación postural en la intensidad de la parestesia en comparación con la SCS.^{26,27}

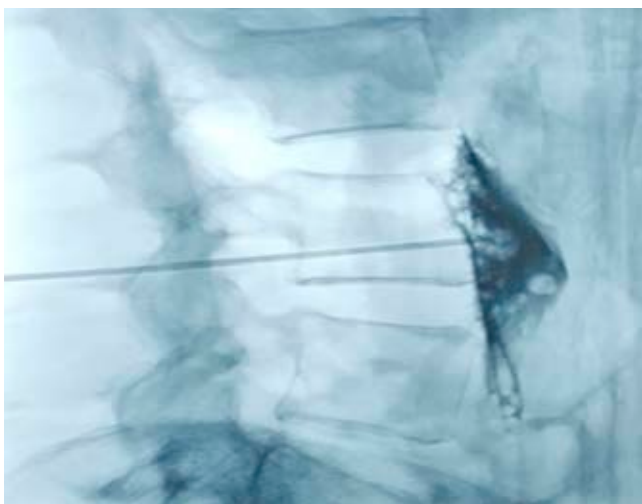


Figura 2: Abordaje clásico guiado por fluoroscopia de cadena simpática lumbar.

Analgesia neuroaxial

La vía intraespinal es utilizada, ya que en el espacio intratecal (IT) los analgésicos no encuentran barreras anatómicas y la absorción vascular del fármaco es lenta; por tanto, con dosis menores, menos efectos adversos.²⁸

La clonidina es un alfa 2 agonista adrenérgico que reduce la actividad nerviosa simpática, por lo que se estudiaron sus efectos al ser administrada en el espacio peridural, se observó que en pacientes refractarios al tratamiento convencional del SDRC, la clonidina a dosis de 300, 700 μg versus placebo, disminuye significativamente el dolor. No se detectaron diferencias analgésicas entre las dos dosis de clonidina; pero se observó, como efecto adverso, mayor sedación con la dosis de clonidina 700 μg .^{11,28}

Se ha descrito que los receptores agonistas de adenosina tienen potentes efectos antinociceptivos, aunque aún no se sabe el mecanismo de acción exacto. En 2015, Rauck y su equipo compararon los efectos terapéuticos de clonidina y adenosina intratecal en pacientes con hiperalgesia, sin encontrar resultados estadísticamente significativos con respecto a la reducción del dolor, alodinia o hiperalgesia.²⁸

Otras terapias

Tratamiento con oxígeno hiperbárico en SDRC. La terapia con oxígeno hiperbárico (TOHB) es una inhalación intermitente de oxígeno al 100% en una cámara hiperbárica a una presión superior a una atmósfera absoluta.²⁹

Es un tratamiento seguro y confiable con muy pocas contraindicaciones y efectos secundarios.

Se ha demostrado que la terapia con oxígeno hiperbárico tiene efectos antinociceptivos y efectos analgésicos en modelos animales, así como efectos moduladores en modelos animales de inflamación y dolor neuropático.³⁰

Además, disminuye la inflamación y la hiperalgesia en modelos de roedores y estudios en humanos.³¹

Acupuntura en SDRC. No existe mucha literatura sobre el uso de acupuntura como tratamiento para SDRC. Existe un reporte de caso en donde se sugiere un plan intenso de acupuntura, con mínimo tres sesiones a la semana por un periodo de seis meses para poder evaluar resultados; sin embargo, se necesitan más estudios para tener niveles de evidencia.³²

Terapia magnética. Los estudios realizados refieren un alivio significativo del dolor por estimulación magnética transcraneal (EMT), especialmente estimulación de alta frecuencia sobre la corteza motora primaria (M1). El dolor neuropático, la fibromialgia y el SDRC fueron los síndromes de dolor más estudiados.³³

Pleger y colegas fueron los primeros en investigar el efecto analgésico utilizando estimulación magnética trans-

craneal de 10 Hz, en un grupo de pacientes con SDRC tipo I unilateral en mano, en donde se observó la reducción del dolor en siete de los 10 sujetos que conformaban el grupo, el alivio del dolor ocurrió 30 segundos después de la estimulación, el efecto máximo fue a los 15 minutos posteriores y el dolor reapareció 45 minutos después.³⁴ Se requieren más estudios para entender mejor el mecanismo de acción y su eficacia en SDRC.

CONCLUSIÓN

El SDRC es una entidad verdaderamente poco comprendida, se considera de gran importancia que los médicos de primer contacto puedan dar un diagnóstico temprano a los pacientes para sean tratados interdisciplinariamente y así brindar un tratamiento personalizado multimodal.

REFERENCIAS

- Petersen PB, Mikkelsen KL, Lauritzen JB, Krogsgaard MR. Risk factors for post-treatment complex regional pain syndrome (CRPS): an analysis of 647 cases of CRPS from the Danish Patient Compensation Association. *Pain Pract.* 2018; 18 (3): 341-349.
- Shim H, Rose J, Halle S, Shekane P. Complex regional pain syndrome: a narrative review for the practising clinician. *Br J Anaesth.* 2019; 123 (2): e424-e433.
- Sebastin SJ. Complex regional pain syndrome. *Indian J Plast Surg.* 2011; 44 (2): 298-307.
- Iolascon G, de Sire A, Moretti A, Gimigliano F. Complex regional pain syndrome (CRPS) type I: historical perspective and critical issues. *Clin Cases Miner Bone Metab.* 2015; 12 (Suppl 1): 4-10.
- Chang C, McDonnell P, Gershwin ME. Complex regional pain syndrome - False hopes and miscommunications. *Autoimmun Rev.* 2019; 18 (3): 270-278.
- Dommerholt J. Complex regional pain syndrome—1: history, diagnostic criteria and etiology. *J Bodyw Mov Ther.* 2004; 8 (3): 167-177.
- Weir MS. *Injuries of nerves and their consequences.* Philadelphia: J.B. Lippincott & Co.; 1872.
- Parkitny L, McAuley JH, Di Pietro F, Stanton TR, O'Connell NE, Marinus J et al. Inflammation in complex regional pain syndrome: a systematic review and meta-analysis. *Neurology.* 2013; 80 (1): 106-117.
- Maihofner C, Handwerker HO, Neundorfer B, Birklein F. Cortical reorganization during recovery from complex regional pain syndrome. *Neurology.* 2004; 63 (4): 693-701.
- Moseley GL, O'Connell NE. Finding the balance in complex regional pain syndrome: Expertise, optimism, and evidence. *Neurology.* 2015; 84 (1): 19-20.
- Hernández-Porras BC, Plancarte-Sánchez R, Alarcón-Barrios S, Sámano-García M. Síndrome doloroso regional complejo: revisión. *Cirugía y Cirujanos.* 2017; 85 (4): 366-374.
- de Rooij AM, de Mos M, Sturkenboom MC, Marinus J, van den Maagdenberg AM, van Hilten JJ. Familial occurrence of complex regional pain syndrome. *Eur J Pain.* 2009; 13 (2): 171-177.
- Jin EH, Zhang E, Ko Y, Sim WS, Moon DE, Yoon KJ et al. Genome-wide expression profiling of complex regional pain syndrome. *PLoS One.* 2013; 8 (11): e79435.
- Speck V, Schlereth T, Birklein F, Maihofner C. Increased prevalence of posttraumatic stress disorder in CRPS. *Eur J Pain.* 2017; 21 (3): 466-473.
- Wertli MM, Brunner F, Steurer J, Held U. Usefulness of bone scintigraphy for the diagnosis of Complex Regional Pain Syndrome I: A systematic review and Bayesian meta-analysis. *PLoS One.* 2017; 12 (3): e0173688.
- Harden RN, Oaklander AL, Burton AW, Perez RS, Richardson K, Swan M et al. Complex regional pain syndrome: practical diagnostic and treatment guidelines, 4th edition. *Pain Med.* 2013; 14 (2): 180-229.
- Harden RN, Maihofner C, Aboussad E, Vatine JJ, Kirsling A, Perez RSGM et al. A prospective, multisite, international validation of the Complex Regional Pain Syndrome Severity Score. *Pain.* 2017; 158 (8): 1430-1436.
- Cuenca González C, Flores Torres MI, Méndez Saavedra KV, Barca Fernández I, Alcina Navarro A, Villena Ferrer A. Síndrome doloroso regional complejo. *Rev Clin Med Fam.* 2012; 5 (2): 120-129.
- Day M. Sympathetic blocks: the evidence. *Pain Pract.* 2008; 8 (2): 98-109. doi: 10.1111/j.1533-2500.2008.00177.x. [Erratum in: *Pain Pract.* 2008; 18 (4): 335-336].
- Chevreau M, Romand X, Gaudin P, Juvin R, Baillet A. Bisphosphonates for treatment of Complex Regional Pain Syndrome type 1: A systematic literature review and meta-analysis of randomized controlled trials versus placebo. *Joint Bone Spine.* 2017; 84 (4): 393-399.
- Kin JLB. Ketamine infusions for refractory complex regional pain syndrome: a review. *UOJM.* 2016; 6 (1): 1-6.
- U.S. Department of Health and Human Services. *Pain management best practices inter-agency task force report: updates, gaps, inconsistencies, and recommendations.* Washington DC: HHS; 2019.
- Vallejo R, Plancarte R, Benyamin RM, Santiago-Palma J. Anterior cervical approach for stellate ganglion and T2 to T3 sympathetic blocks: a novel technique. *Pain Pract.* 2005; 5 (3): 244-248.
- Aleanakian R, Chung BY, Feldmann RE Jr, Benrath J. Effectiveness, safety, and predictive potential in ultrasound-guided stellate ganglion blockades for the treatment of sympathetically maintained pain. *Pain Pract.* 2020; 20 (6): 626-638.
- Lee Y, Lee CJ, Choi E, Lee PB, Lee HJ, Nahm FS. Lumbar sympathetic block with botulinum toxin type A and type B for the complex regional pain syndrome. *Toxins (Basel).* 2018; 10 (4): 164.
- Kriek N, Groeneweg JG, Stronks DL, Huygen FJ. Comparison of tonic spinal cord stimulation, high-frequency and burst stimulation in patients with complex regional pain syndrome: a double-blind, randomised placebo controlled trial. *BMC Musculoskelet Disord.* 2015; 16: 222.
- Deer TR, Levy RM, Kramer J, Poree L, Amirdelfan K, Grigsby E et al. Dorsal root ganglion stimulation yielded higher treatment success rate for complex regional pain syndrome and causalgia at 3 and 12 months: a randomized comparative trial. *Pain.* 2017; 158 (4): 669-681.
- Rauk RL, Eisenach JC, Jackson K, Young LD, Southern J. Epidural clonidine treatment for refractory reflex sympathetic dystrophy. *Anesthesiology.* 1993; 79 (6): 1163-1169; discussion 27A.
- Binkley K, Katznelson R. Successful treatment of long standing complex regional pain syndrome with hyperbaric oxygen therapy. *J Neuroimmune Pharmacol.* 2020; 15 (1): 1-6.
- Sutherland AM, Clarke HA, Katz J, Katznelson R. Hyperbaric oxygen therapy: a new treatment for chronic pain? *Pain Pract.* 2016; 16 (5): 620-628.
- Ding Y, Yao P, Hong T, Li H, Zhu Y, Han Z et al. The analgesic effect of early hyperbaric oxygen treatment in chronic constriction injury rats and its influence on nNOS and iNOS expression and inflammatory factor production. *Mol Pain.* 2018; 14: 1744806918765837.
- Sprague M, Chang JC. Integrative approach focusing on acupuncture in the treatment of chronic complex regional pain syndrome. *J Altern Complement Med.* 2011; 17 (1): 67-70.
- Nardone R, Brigo F, Holler Y, Sebastianelli L, Versace V, Saltuari L et al. Transcranial magnetic stimulation studies in complex regional pain syndrome type I: A review. *Acta Neurol Scand.* 2018; 137 (2): 158-164.
- Pleger B, Janssen F, Schwenkreis P, Volker B, Maier C, Tegenthoff M. Repetitive transcranial magnetic stimulation of the motor cortex attenuates pain perception in complex regional pain syndrome type I. *Neurosci Lett.* 2004; 356 (2): 87-90.