

# Fractura-luxación de cabeza humeral asociada a fractura avulsión de apófisis coracoides. Asociación infrecuente

## Fracture dislocations of the proximal humerus and coracoid avulsion. Uncommon association

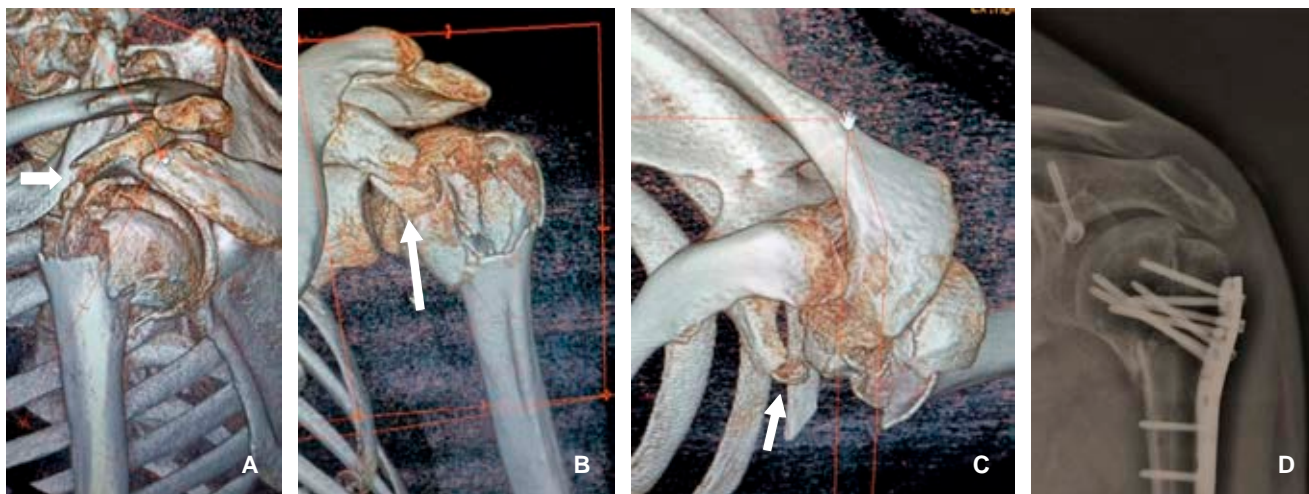
Luis Gerardo Domínguez Carrillo,\* Luis Gerardo Domínguez Gasca†

**Citar como:** Domínguez CLG, Domínguez GLG. Fractura-luxación de cabeza humeral asociada a fractura avulsión de apófisis coracoides. Asociación infrecuente. Acta Med GA. 2023; 21 (4): 387-388. <https://dx.doi.org/10.35366/112653>

Paciente masculino de 38 años con 178 cm de estatura, sufrió caída de su altura, lo que provocó colisión en el hombro izquierdo contra el piso, el hecho fue ocasionado por convulsiones tónico-clónicas por 3 minutos; se diagnosticó fractura de húmero proximal con luxación anterior

de hombro izquierdo; la tomografía computarizada mostró fractura de cabeza humeral con tres fragmentos y fractura avulsión de apófisis coracoides (Figura 1A-C).

La fractura-luxación del húmero proximal se observa en jóvenes. En cuanto a la asociación con la fractura por



**Figura 1:** Imágenes de tomografía computarizada en 3D. **A)** Corte sagital vista lateral. **B)** Corte coronal. **C)** Corte axial vista superior de fractura-luxación en tres partes de cabeza humeral izquierda y fractura avulsión de apófisis coracoides (flechas). **D)** Radiografía simple anteroposterior de hombro izquierdo que muestra: resolución quirúrgica con placa de bloqueo y tornillos en húmero proximal y colocación de tornillo en la apófisis coracoides.

\* Especialista en Medicina de Rehabilitación. Catedrático de la Facultad de Medicina de León, Universidad de Guanajuato. México.

† Ortopedista. División de Cirugía del Hospital Angeles León, León, Guanajuato, México.

### Correspondencia:

Dr. Luis Gerardo Domínguez Carrillo  
Correo electrónico: lgdominguez@hotmail.com



avulsión de la coracoides con fractura-luxación anterior del hombro, existe sólo un caso reportado; esto debido al impacto directo de la cabeza dislocada del húmero en la apófisis coracoides o por contracción intensa y repentina de la porción corta del bíceps braquial, el coracobraquial

y el pectoral menor durante las convulsiones. Así se efectuó la reducción abierta y la osteosíntesis con placa de bloqueo y tornillos en húmero proximal, además de la colocación de tornillo en la apófisis coracoides (*Figura 1D*).