

Duplicidad patelar

Patellar duplicity

Adriana Cecilia Vadillo Santos,* Paloma Pamela Pérez Ladrón de Guevara,*
María Denise Ávila Perfino,† María de Guadalupe Gómez Pérez§

Citar como: Vadillo SAC, Pérez LGPP, Ávila PMD, Gómez PMG. Duplicidad patelar. Acta Med GA. 2023; 21 (4): 391-392. <https://dx.doi.org/10.35366/112655>

Abstract

Patellar duplication is a rare entity, where a patella and an accessory patella develop from two ossification nuclei. This pathology can present with a variety of clinical problems depending on its stability. It is considered stable when there is soft tissue between the bone segments allowing little movement thereof. The most important pathology as a differential diagnosis is the bipartite patella, its main difference is that in the bipartite patella the fragments are joined by the continuous covering of the articular cartilage, and no extra ligamentous structures are observed.

Keywords: patellar duplicity, cartilage, knee, magnetic resonance.

Se trata de paciente femenino de 43 años de edad, que acudió al Departamento de Resonancia Magnética por dolor en la cara anterior de la rodilla izquierda, se le realizó resonancia magnética, en la que se encontró como variante anatómica duplicación patelar (*Figura 1*).

La duplicación patelar es una entidad infrecuente, donde se desarrollan una patela y una patela accesoria a partir de dos núcleos de osificación (*Figuras 2 y 3*).

Los criterios diagnósticos de esta patología son:

1. Presencia de cartílago en la patela duplicada (*Figura 4*).
2. Presencia de una pseudoarticulación entre ambas patelas.
3. Aumento del área total de la patela.
4. Usualmente la patela accesoria tiene adherencias o estructuras, en apariencia, ligamentarias.

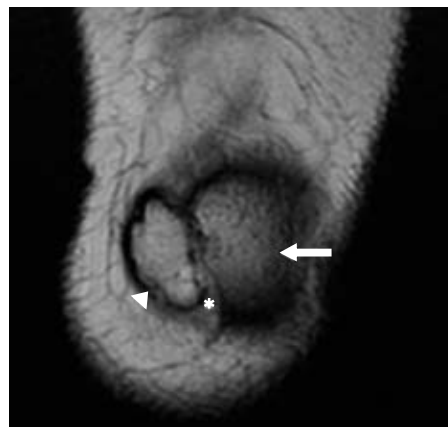


Figura 1: Resonancia magnética de rodilla izquierda en secuencia T2 coronal, donde se observa patela accesoria (cabeza de flecha) y patela (flecha), así como tejidos blandos en medio de ambas estructuras (*).

* Médico residente del curso de Alta Especialidad de Resonancia Magnética del Sistema Musculoesquelético.

† Médico titular del curso de Alta Especialidad de Resonancia Magnética de Cuerpo Completo.

§ Médico titular del curso de Alta Especialidad de Resonancia Magnética del Sistema Musculoesquelético y de Cuerpo Completo, adscrito al Servicio de Resonancia Magnética.

Correspondencia:

Dra. Adriana Cecilia Vadillo Santos

Correo electrónico: adrianacvs@msn.com

Aceptado: 22-03-2023.



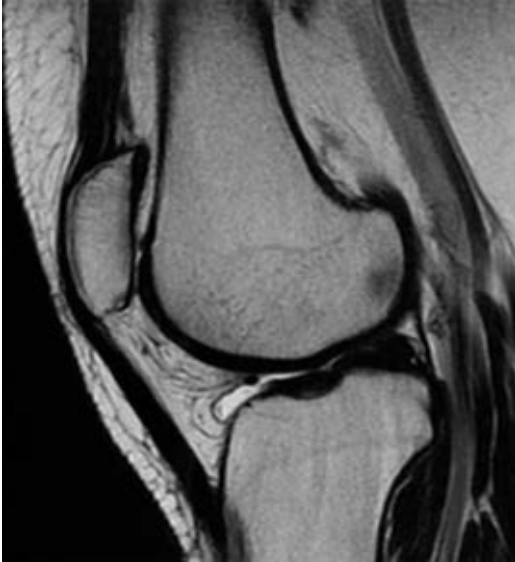

Figura 2: Resonancia magnética de rodilla izquierda en secuencia T2 sagital, en la que se ve la patela en adecuada situación.

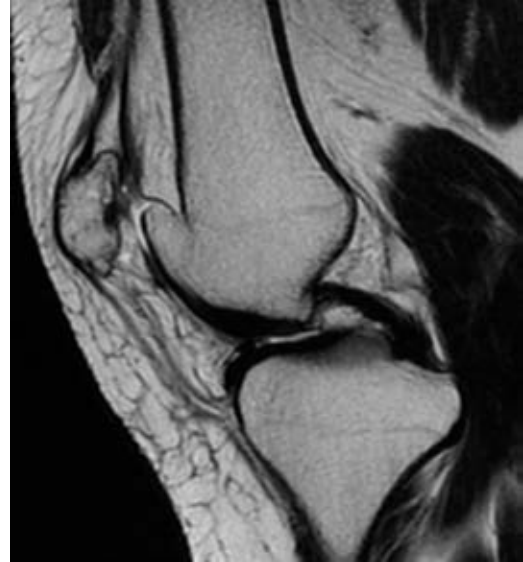


Figura 3: Resonancia magnética de rodilla izquierda en secuencia T2 sagital, donde se constata la patela accesoria en disposición medial, con presencia de fibras tendinosas de fijación.

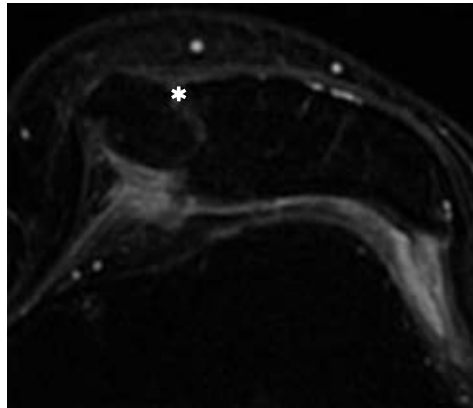
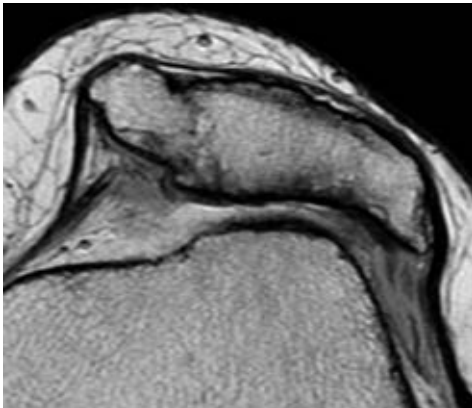


Figura 4:

Resonancia magnética de rodilla izquierda donde se identifica patela accesoria medial a la patela en T2 axial en cortes finos y T2 con saturación grasa, donde se muestran ambas patelas con cartílago articular y con tejidos blandos de comportamiento hiperintenso que separa ambas patelas (*).

Esta patología puede presentarse con una variedad de problemas clínicos dependiendo de su estabilidad. Se considera estable cuando existe tejido blando entre los segmentos óseos permitiendo poco movimiento de los mismos.

La patología más importante como diagnóstico diferencial es la patela bipartita, su principal diferencia es que en la rótula bipartita los fragmentos se unen por el recubrimiento continuo del cartílago articular y no se observan estructuras ligamentarias extras con el fémur.