

# Ruptura de fascia plantar

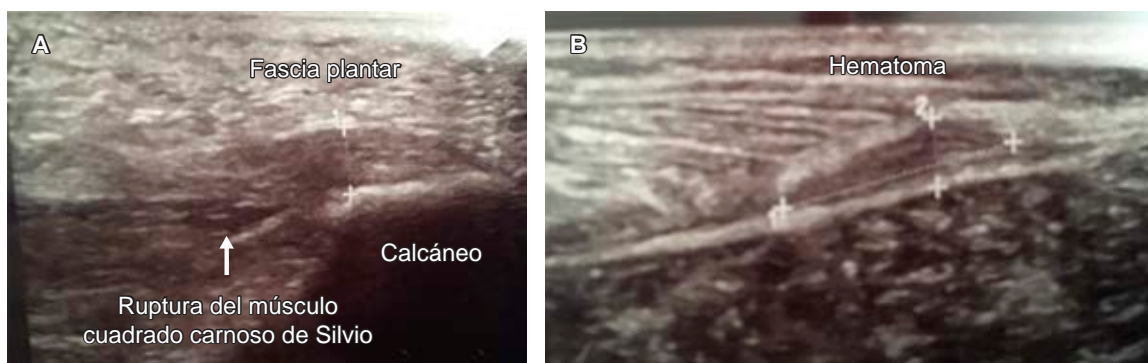
## Plantar fascia rupture

Luis Gerardo Domínguez Gasca,\* Luis Gerardo Domínguez Carrillo<sup>‡</sup>

**Citar como:** Domínguez GLG, Domínguez CLG. Ruptura de fascia plantar. Acta Med GA. 2024; 22 (2): 171. <https://dx.doi.org/10.35366/115299>

La fascitis plantar superficial (FPS) es una de las causas más comunes de dolor en el retropié, tanto en deportistas como en la población general. Las rupturas de la fascia plantar (RFP) son infrecuentes, presentándose predominantemente en varones. Un factor predisponente es la infiltración de esteroides para tratar la FPS crónica. La ecografía es de elección en el diagnóstico, siendo más económica que la resonancia magnética (RM). La fascia plantar (FP) es poco elástica, ya que sólo permite una elongación de 4%. El diagnóstico clínico se basa en los antecedentes, así como en chasquido en el momento de la ruptura; dolor agudo

con frecuencia distal de tres a cuatro centímetros de la inserción de la FP en el calcáneo (*Figura 1*), que impiden apoyo y ambulación. A la exploración se observa equimosis plantar que aparece 24 horas posterior a la lesión, dolor a la palpación en dicha zona. De modo habitual el tratamiento conservador es suficiente, consiste en inmovilización con órtesis tipo Walker, uso de muletas axilares evitando carga por siete días, para posteriormente aplicar carga de manera paulatina a tolerancia durante tres o cuatro semanas; se retiran muletas y órtesis cuando el dolor ha desaparecido. La cirugía puede utilizarse en deportistas de alto rendimiento.



**Figura 1:** Imágenes de ecografía de zona plantar, se muestra afectación de la fascia plantar con una zona hipocogénica que afecta al borde superficial, estructura fibrilar, borde profundo con presencia de hematoma compatible con ruptura. Al realizar movilización activa de la musculatura propia del pie, el músculo cuadrado de Silvio presenta retracción sin relación con la porción proximal de la fascia.

\* Ortopedista. Cirugía articular. División de Cirugía del Hospital Angeles León, Guanajuato, México.

<sup>‡</sup> Especialista en Medicina de Rehabilitación. Catedrático de la Facultad de Medicina de León, Universidad de Guanajuato, México.

### Correspondencia:

Dr. Luis Gerardo Domínguez Carrillo  
Correo electrónico: [lgdominguez@hotmail.com](mailto:lgdominguez@hotmail.com)

