



# Manejo de perforación tardía de úlcera yeyunal no marginal en paciente con *bypass* en Y de Roux

## Management of late perforation of non-marginal jejunal ulcer in Roux-en-Y bypass patient

Javier Alvarado Durán,<sup>\*,‡</sup> Diego Adrián Vences Anaya,<sup>\*</sup>  
Miguel Ángel Medina Medrano,<sup>\*</sup> Luis Antonio Romano Bautista,<sup>\*</sup>  
María Angélica Maldonado Vázquez,<sup>\*</sup> Federico Armando Castillo González<sup>\*</sup>

**Citar como:** Alvarado DJ, Vences ADA, Medina MMÁ, Romano BLA, Maldonado VMA, Castillo GFA. Manejo de perforación tardía de úlcera yeyunal no marginal en paciente con *bypass* en Y de Roux. Acta Med GA. 2025; 23 (1): 61-63. <https://dx.doi.org/10.35366/119359>

### Resumen

Las úlceras pépticas son una entidad común a nivel del estómago y duodeno mas no en el yeyuno. Las úlceras marginales constituyen la causa más frecuente de perforación yeyunal en pacientes con *bypass* gástrico en Y de Roux (BGYR). La perforación de una úlcera no marginal en yeyuno es una complicación extremadamente rara. Presentamos un caso de una perforación tardía de úlcera yeyunal no marginal en paciente con BGYR.

**Palabras clave:** *bypass* gástrico en Y de Roux, úlcera marginal, perforación yeyunal, gastroyeyunoanastomosis.

### Abstract

Peptic ulcer formation, while common in the stomach and duodenum, are rarely seen in the jejunum. Margin ulcer formation is the most frequent cause of jejunal perforation in patients with Roux-en-Y gastric bypass (RYGB). Non marginal jejunal ulcer perforation is an extremely rare condition. We present a case of a non-marginal late jejunal ulcer perforation in a patient with RYGB.

**Keywords:** Roux-en-Y gastric bypass, marginal ulcer, jejunal perforation, gastrojejunostomy.

### Abreviaturas:

AINE = antiinflamatorios no esteroideos.

BGYR = *bypass* gástrico en Y de Roux.

GYA = gastroyeyunoanastomosis.

TAC = tomografía abdominal computarizada.

## INTRODUCCIÓN

Las úlceras pépticas son una entidad común a nivel del estómago y duodeno mas no en el yeyuno. Las úlceras mar-

ginales constituyen la causa más frecuente de perforación yeyunal en pacientes con BGYR, su localización principal es en la gastroyeyunoanastomosis (GYA) comúnmente en el lado intestinal, pero éstas se encuentran únicamente cercanas a la anastomosis.<sup>1</sup> Dentro de los factores de riesgo para su presentación se han propuesto la hiperacidez, infección por *H. pylori*, isquemia por el material de sutura o grapeo, tensión de la anastomosis, isquemia microvascular por tabaco, diabetes descontrolada o el consumo de antiinflamatorios no esteroideos (AINE).<sup>2</sup>

\* Servicio de Cirugía Bariátrica y Gastrointestinal. Hospital Ángeles Pedregal. Ciudad de México, México.

‡ ORCID: 0009-0008-0636-3423

### Correspondencia:

Javier Alvarado Durán

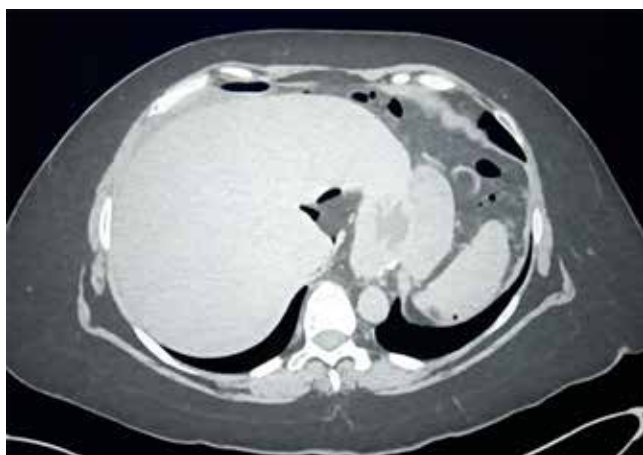Correo electrónico: [javieralvaradocirugia@gmail.com](mailto:javieralvaradocirugia@gmail.com)



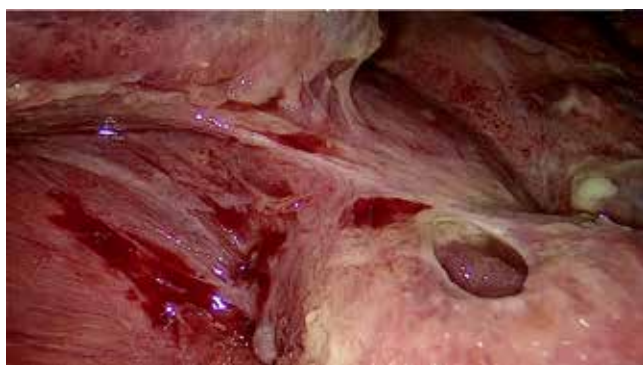Presentamos el caso de una perforación tardía de úlcera yeyunal no marginal en paciente con BGYR.

### DESCRIPCIÓN DEL CASO

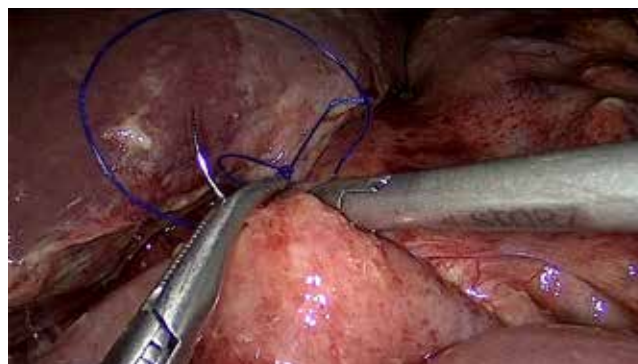
Femenino de 54 años con antecedente de alergia a la penicilina, hipertensión arterial sistémica en tratamiento y múltiples cirugías abdominales (apendicectomía, colecistectomía, tres cesáreas, colocación de banda gástrica en 1999 y retiro en 2016 con conversión a *bypass* gástrico en Y de Roux). Acude por presentar dolor abdominal de 24 horas de evolución, a su ingreso a urgencias se encuentra diaforética, con palidez de mucosas y deshidratación moderada, abdomen distendido, dolor a la palpación de forma generalizada, rebote positivo, resistencia muscular involuntaria, peristalsis hipoactiva. Los estudios de laboratorio muestran hemoglobina de 16.81 g/dL y conteo normal de leucocitos de  $8.05 \times 10^9$  cel/L, se decide iniciar reanimación hídrica intravenosa con éxito y posteriormente



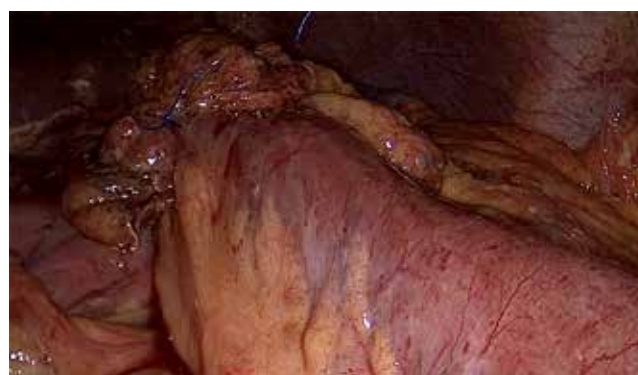**Figura 1:** Aire libre en cavidad abdominal.



**Figura 2:** Perforación yeyunal en laparoscopia.



**Figura 3:** Cierre primario.



**Figura 4:** Parche de epiplón.

se realiza tomografía abdominal computarizada (TAC) en la que se observa aire y líquido libre en hueco pélvico sin observar sitio de perforación (*Figura 1*). En la laparoscopia diagnóstica se observan múltiples adherencias, líquido purulento aproximadamente 200 cm<sup>3</sup> y perforación a 5 cm de la CYA de aproximadamente 0.5 cm (*Figura 2*). Se realiza cierre primario y parche de epiplón, así como lavado y drenaje de la cavidad (*Figuras 3 y 4*), se egresa al día cinco postoperatorio sin eventualidades.

### DISCUSIÓN

En lo que a nosotros concierne, existe solamente un caso similar publicado de una perforación de úlcera yeyunal no marginal posterior a BGYR por Fairweather y colaboradores.<sup>3</sup> Nuestro caso tiene características únicas debido a la presentación tardía, ya que el BGYR fue realizado hace seis años y el sitio de perforación que no corresponde a una úlcera marginal. Dentro de los factores de riesgo que pudimos identificar en la paciente fue el consumo de AINE durante dos meses previos debido a lumbalgia.

## CONCLUSIÓN

La perforación de una úlcera no marginal en yeyuno es una complicación extremadamente rara. Como cirujanos bariátricos es importante el conocimiento de la anatomía modificada en los diversos procedimientos para la obesidad y sus posibles complicaciones para intervenir de manera eficaz en favor de nuestros pacientes.

## REFERENCIAS

1. Schulman AR, Thompson CC. (2017). Complications of bariatric surgery: what you can expect to see in your GI practice. *Am J Gastroenterol.* 2017; 112 (11): 1640-1655.
2. Peterson RM, Kempenich JW. Management of Marginal Ulcers. In: The ASMBS Textbook of Bariatric Surgery. Springer, Cham; 2020. p. 225-234.
3. Fairweather LD, Pham TD. Non-marginal jejunal ulcer perforation following Roux-en-Y gastric bypass. *J Surg Case Rep.* 2022; 2022 (3): rjac112.