



# Condromatosis sinovial: los nódulos de cartílago

## Synovial chondromatosis: cartilage nodule

René Ochoa Cázares,<sup>\*,†</sup> Carlos Leonel Ramírez Burgos,<sup>\*,§</sup> Madahí Loaiza González<sup>\*,¶</sup>

**Citar como:** Ochoa CR, Ramírez BCL, Loaiza GM. Condromatosis sinovial: los nódulos de cartílago. Acta Med GA. 2025; 23 (1): 69-71. <https://dx.doi.org/10.35366/119355>

### Resumen

**Introducción:** la condromatosis sinovial de rodilla es una enfermedad articular poco común que afecta principalmente la membrana sinovial de la articulación de las rodillas. Se caracteriza por el crecimiento anormal de tejido cartilaginoso en la sinovial, lo que da lugar a la formación de cuerpos libres interarticulares, lo cual causa dolor. El diagnóstico se confirma por resonancia magnética (RM). **Caso clínico:** presentamos a masculino de 54 años con dolor, bloqueo articular, marcha dolorosa en rodilla izquierda de dos años de evolución sin antecedentes de trauma. **Conclusiones:** el tratamiento de resección de cuerpos libres en rodilla es por artroscopia, siendo la RM esencial para el diagnóstico y las decisiones terapéuticas.

**Palabras clave:** condromatosis, sinovial, resonancia magnética, artroscopia, rodilla.

### Abstract

**Introduction:** synovial chondromatosis of the knee is a rare joint disease that primarily affects the synovial membrane of the knee joint. It is characterized by the abnormal growth of cartilaginous tissue in the synovium, which gives rise to the formation of inter-articular loose bodies causing pain; the diagnosis is confirmed by magnetic resonance imaging (MRI). **Clinical case:** we present a 54-year-old male with pain, joint blockage, gait painful left knee for two years with no history of trauma. **Conclusions:** the treatment of free body resection in the knee by arthroscopy, with MRI, is essential for diagnostic therapeutic decisions.

**Keywords:** chondromatosis, synovial, magnetic resonance image, arthroscopy, knee.

## INTRODUCCIÓN

La condromatosis sinovial de rodilla, nombre dado por Reichel en el año 1900, cuyas sinonimias son osteocondromatosis (Henderson 1917) y osteocondrosis (Pontvill 1966), es una patología benigna poco frecuente caracterizada por la formación metaplásica de múltiples nódulos cartilaginosos dentro del tejido conectivo de la membrana sinovial.<sup>1</sup>

La formación de cuerpos libres intraarticulares causa dolor, hinchazón y limitación del movimiento en la articulación afectada. Es tres veces más frecuente en hombres, surge entre los 30-50 años y puede afectar: rodilla (70%), cadera (20%) y hombro (19%). Su etiología es desconocida,

aunque se ha asociado a mutaciones cromosómicas (p21.3 y 12q13) que afectarían a las proteínas. Milgram describió tres estadios: 1) enfermedad intraarticular activa sin cuerpos libres; 2) lesiones transicionales con proliferación sinovial y cuerpos libres; y 3) cuerpos libres sin enfermedad sinovial, traumas articulares y enfermedades inflamatorias.<sup>2</sup>

El diagnóstico se realiza a través de una evaluación clínica y por imágenes radiográficas y RM. El tratamiento puede ser conservador como medicamentos para el dolor y la inflamación, terapia física y aspiración del líquido sinovial. Sin embargo, en casos más graves, puede ser necesaria la cirugía como la artroscopia, sinovectomía o reemplazo articular. El pronóstico varía, pero los diagnósticos tempranos

\* Curso de Alta Especialidad en Artroscopia y Reconstrucción Articular, Universidad La Salle, Hospital Angeles Pedregal, Ciudad de México.

† Director del curso. ORCID: 0009-0001-3135-6208

§ Fellow del curso. Especialista en Traumatología y Ortopedia, Universidad de San Carlos de Guatemala, Guatemala.

¶ Fellow del curso. Especialista en Ortopedia y Traumatología.

### Correspondencia:

Dr. René Ochoa Cázares

Correo electrónico: roc.ortopedia@gmail.com

Aceptado: 11-04-2024.

[www.medigraphic.com/actamedica](http://www.medigraphic.com/actamedica)



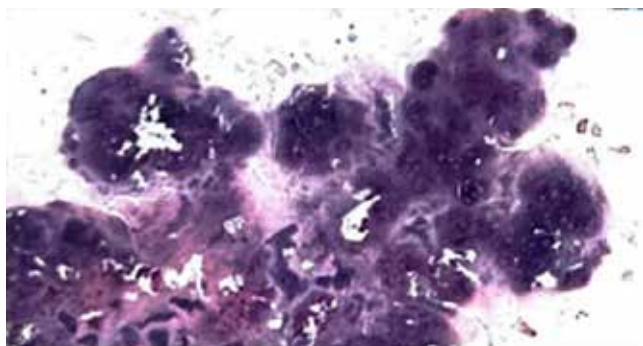
nos con tratamiento adecuado experimentan mejoras en los síntomas y la calidad de vida.

### PRESENTACIÓN DEL CASO

Masculino de 54 años, que consulta por dolor, bloqueos al momento de flexionar y extender la rodilla izquierda de dos años de evolución sin antecedentes de trauma. Se evalúa marcha dolorosa acompañado de edema y dolor en rodilla izquierda. La resolución del caso se realizó mediante cirugía: artroscopia de rodilla con resección completa de la condromatosis sinovial (*Figuras 1 a 3*).

### DISCUSIÓN

Los pacientes con condromatosis sinovial de rodilla experimentan dolor articular, edema y limitación de movimiento. La inflamación crónica de la sinovial puede provocar una



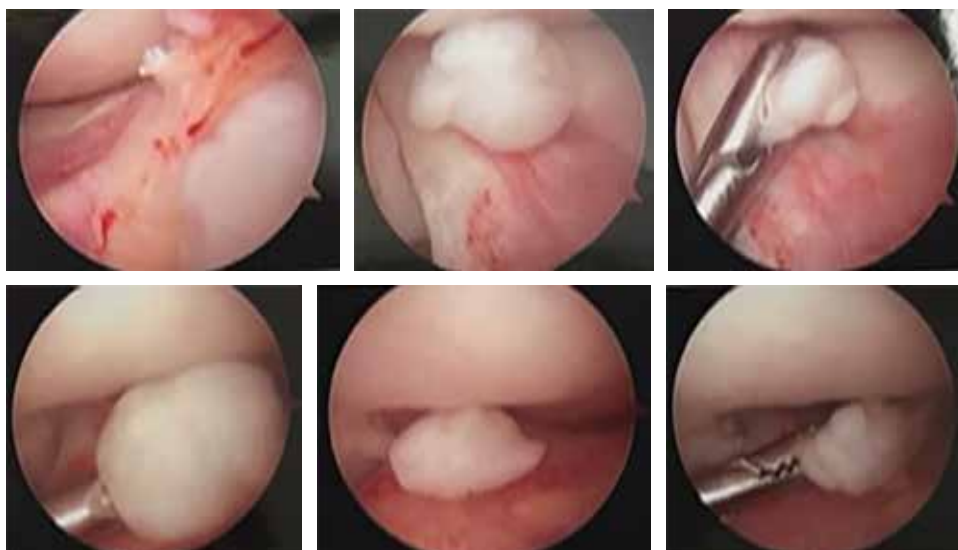**Figura 1:** Examen microscópico: rodilla izquierda.  
Fuente: Patología, Hospital Angeles Pedregal (2023).

acumulación de líquido sinovial en la articulación, lo que lleva a un aumento de tamaño de la rodilla afectada. Además, los cuerpos libres intraarticulares pueden causar bloqueos intermitentes de la rodilla, lo que resulta en episodios de claudicación o inestabilidad.

El diagnóstico de la condromatosis sinovial de rodilla implica una evaluación clínica exhaustiva con pruebas de diagnóstico por imágenes. La radiografía convencional puede revelar calcificaciones intraarticulares, aunque no siempre son visibles en etapas tempranas. La RM es útil para detectar la presencia de cuerpos libres intraarticulares, evaluar el estado del cartílago y visualizar la extensión de la enfermedad en la sinovial.

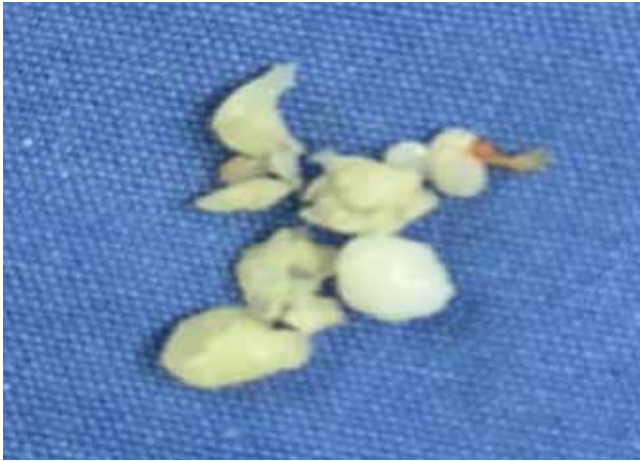### CONCLUSIONES

La condromatosis sinovial de rodilla es una enfermedad articular rara que se caracteriza por la presencia de múltiples nódulos de cartílago suelto en la membrana sinovial. Aunque esta condición es benigna, puede causar dolor severo, rigidez en las articulaciones y limitaciones funcionales si no se trata. Aunque la condromatosis sinovial de rodilla es una condición benigna, otra potencial complicación es la predisposición maligna a condrosarcoma. Pese a que existen solamente 48 casos publicados desde 1957, existen 13 artículos que detallan las tasas de hasta 5%, 14 casos indican la difícil distinción entre la recidiva y el condrosarcoma de bajo grado. La predisposición maligna de los condrosarcomas debe sospecharse ante la exacerbación súbita de los síntomas, la recurrencia en menos de 12 meses o la infiltración muscular adyacente. Puede causar una morbilidad significativa si no se trata. El diagnóstico temprano y el tratamiento adecuado es crucial



**Figura 2:**

Imágenes artroscópicas: rodilla izquierda.  
Fuente: archivo personal del Dr. René Ochoa Cázares.



**Figura 3:** Imágenes clínicas: rodilla izquierda.  
Fuente: Patología, Hospital Angeles Pedregal (2023).

para el éxito y lograr resultados favorables y mantener la función articular.<sup>3</sup>

## REFERENCIAS

1. Barrera OA, Lopera MF, Nieva M, Quatrocchio M, Cotarelo M. Condromatosis sinovial de rodilla. Tratamiento artroscópico. *Artroscopia*. 1996; 3 (6): 344-348. Disponible en: [https://www.revistaartroscopia.com.ar/ediciones-anteriores/images/artroscopia/volumen-03-nro-6/condromatosis\\_sinovial\\_de\\_rodilla.pdf](https://www.revistaartroscopia.com.ar/ediciones-anteriores/images/artroscopia/volumen-03-nro-6/condromatosis_sinovial_de_rodilla.pdf)
2. Jiménez-Martín A, Zurera-Carmona M, Santos-Yubero FJ, Pérez-Hidalgo S. Tratamiento artroscópico de la condromatosis sinovial, una inusual causa de omalgia. 2014; 10 (6): 416-417. Disponible en: <https://www.reumatologiaclinica.org/es-tratamiento-artroscopico-condromatosis-sinovial-una-articulo-S1699258X14000059>
3. Guillén Botaya E, Pino Almero L, Molini Menchón MO, Silvestre Muñoz A, et al. Osteocondromatosis sinovial de rodilla: una causa infrecuente de gonalgia en edad pediátrica. *Arch Argent Pediatr*. 2020; 118 (1): e34-e38. Disponible en: <https://www.sap.org.ar/docs/publicaciones/archivosarg/2020/v118n1a19.pdf>