



Endometriosis del ligamento redondo: un desafío diagnóstico que imita una hernia

Round ligament endometriosis: a diagnostic challenge mimicking a hernia

Roberto Hernández Juárez,* Edgar Rogelio Austria Franco,[‡] Asael Guadalupe Flores Mata,[§] Mariel Coronel Mengelle,[¶] Daniel Aburto Monzalvo^{||}

Citar como: Hernández JR, Austria FER, Flores MAG, Coronel MM, Aburto MD. Endometriosis del ligamento redondo: un desafío diagnóstico que imita una hernia. Acta Med GA. 2025; 23 (1): 78-80. <https://dx.doi.org/10.35366/119351>

Resumen

La endometriosis del ligamento redondo, aunque rara, presenta síntomas similares a una hernia, lo cual la hace difícil de diagnosticar correctamente. Aunque se reconoce la importancia de los estudios radiológicos en el diagnóstico, la eficacia exacta de cada método de imagen y su impacto en el tratamiento no están definidos claramente. La cistectomía se prefiere por su menor tasa de recurrencia, pero la comparación con otras opciones terapéuticas requiere más investigación. El caso clínico ilustra un diagnóstico y tratamiento exitosos, pero la variabilidad en la presentación clínica destaca la necesidad de una comprensión más profunda de esta enfermedad poco común. En conclusión, aunque se sabe cierta información sobre la endometriosis del ligamento redondo, su rareza y similitudes con otras afecciones como una hernia subrayan la necesidad de una evaluación cuidadosa para un diagnóstico preciso y un manejo óptimo.

Palabras clave: endometriosis extrapélvica, ligamento redondo, endometriosis del ligamento redondo.

Abstract

Although rare, endometriosis of the round ligament presents symptoms resembling a hernia, making it difficult to diagnose correctly. While the importance of radiological studies in diagnosis is recognized, the exact efficacy of each imaging method and its impact on treatment are not clearly defined. Cystectomy is preferred for its lower recurrence rate, but comparison with other therapeutic options requires further investigation. The clinical case illustrates successful diagnosis and treatment, but the variability in clinical presentation highlights the need for a deeper understanding of this uncommon condition. In conclusion, while some information about endometriosis of the round ligament is known, and its rarity and similarities to other conditions like a hernia underscore the need for careful evaluation for accurate diagnosis and optimal management.

Keywords: extrapelvic endometriosis, round ligament, endometriosis of the round ligament.

INTRODUCCIÓN

La endometriosis del ligamento redondo, aunque poco común (0.3 a 0.6% de los casos), afecta principalmente a mujeres de 22 a 46 años.¹⁻³ Surge de la menstruación retrógrada, donde las células endometriales migran y se

implantan en órganos extrapélvicos.^{3,4} Los síntomas clave incluyen dolor pélvico crónico e inflamación inguinal exacerbada durante la menstruación.^{1,3,4} Los estudios radiológicos desempeñan un papel fundamental en el diagnóstico y manejo, permitiendo la detección de lesiones ectópicas y la evaluación de la extensión de la enfermedad.²⁻⁴ La

* Médico residente de tercer año de Radiología e Imagen del Hospital Angeles León. León, Guanajuato. ORCID: 0009-0005-2475-3159

[‡] Jefe del Departamento de Radiología e Imagen del Hospital Angeles México. Ciudad de México.

[§] Radiólogo, Especialista en Radiología Intervencionista del Hospital Angeles México. Ciudad de México.

[¶] Médico residente de segundo año de Ginecología y Obstetricia del Hospital Angeles México. Ciudad de México.

^{||} Médico residente de segundo año de Radiología e Imagen del Hospital Angeles Mocel. Ciudad de México.

Correspondencia:

Dr. Roberto Hernández Juárez
Correo electrónico: dr.robertto2021@gmail.com

Aceptado: 17-04-2024.



cistectomía es preferida en el tratamiento quirúrgico debido a su menor tasa de recurrencia.^{1,3,4}

PRESENTACIÓN DEL CASO

Una mujer de 45 años con antecedentes de dismenorrea e hiperpolimenorrea presentó dolor abdominal intenso y aumento de volumen en región inguinal izquierda. Los estudios de imagen revelaron una lesión hipoeoica en el ligamento redondo (*Figura 1*), sin aumento de vascularidad

en el Doppler color y una imagen hipodensa en la tomografía (*Figura 2*). Se realizó una exéresis quirúrgica completa de la lesión sin complicaciones. Posteriormente, el resultado histopatológico reportó que se trataba de un foco endometriótico glandular.

DISCUSIÓN

La endometriosis del ligamento redondo presenta un desafío diagnóstico significativo debido a su similitud clínica

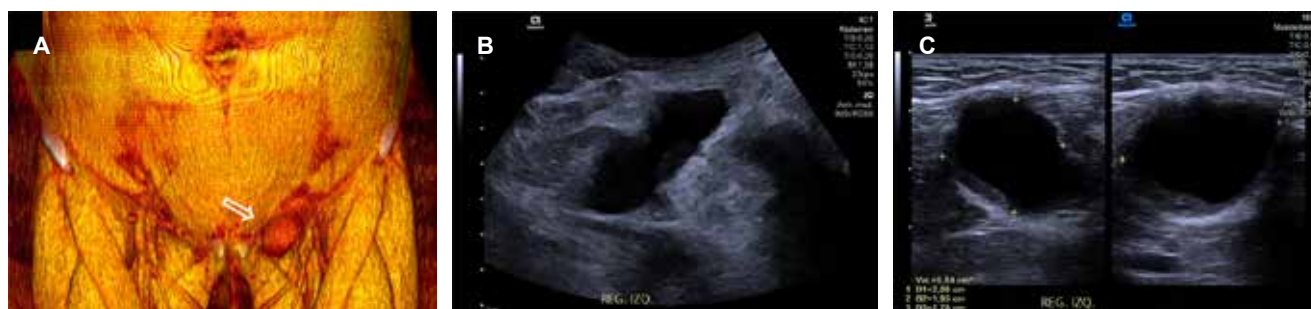

Figura 1: (A) Reconstrucción 3D de tomografía computarizada, que muestra un aumento de volumen en la región inguinal izquierda (flecha hueca). Imágenes de ultrasonido en escala de grises con transductores convexo (B) y lineal (C) de la misma región, donde se observa una imagen hipoeoica de 27 × 20 × 19 mm y un volumen de 5.8 cm³, en el trayecto del ligamento redondo ipsilateral.

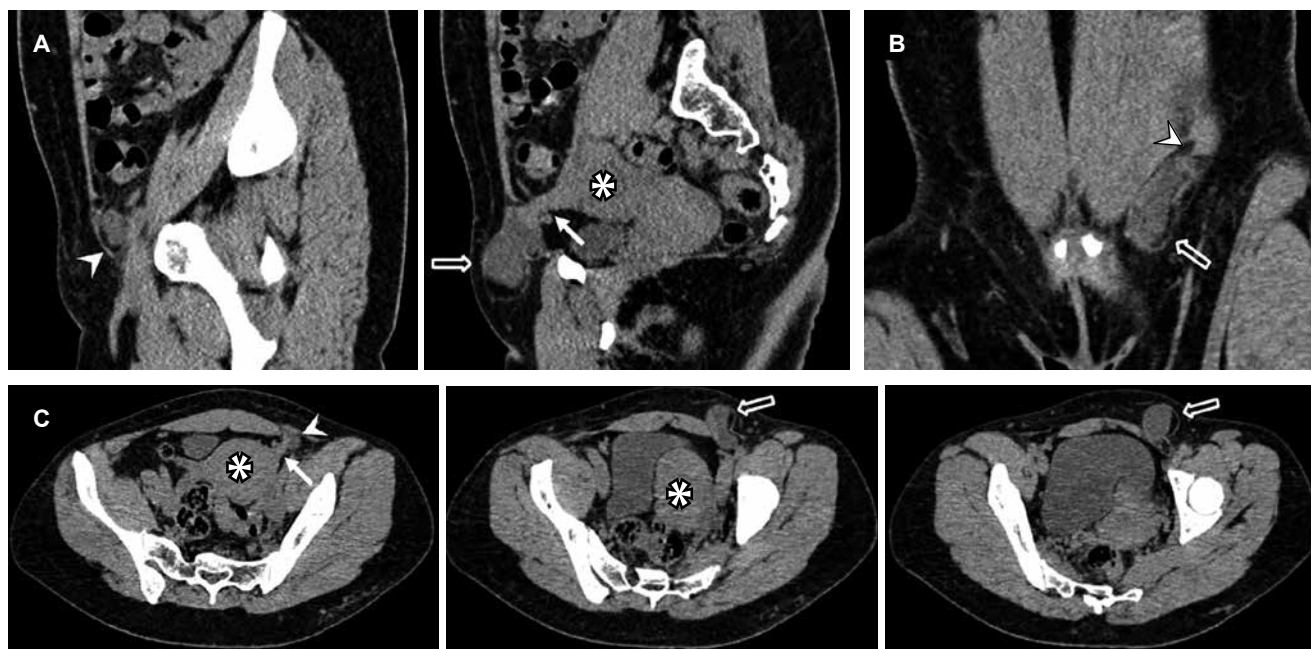


Figura 2: Tomografía computarizada abdominopélvica en fase simple, con reconstrucción sagital (A), coronal (B) y cortes axiales (C). Se observa el útero en anteflexión lateralizado hacia la izquierda (*). En el nivel del canal inguinal (punta de flecha), se identifica una imagen hipodensa con valores de atenuación líquida (flecha hueca), la cual se extiende hacia el ligamento redondo ipsilateral (flecha recta).

con una hernia inguinal. Los síntomas compartidos, como el dolor pélvico crónico y la inflamación inguinal, pueden llevar a una confusión en el diagnóstico inicial. En este contexto, la importancia de una evaluación precisa y el uso adecuado de estudios de imagen para diferenciar entre estas dos entidades es crucial.

Los estudios radiológicos, como la ecografía y la tomografía computarizada, desempeñan un papel fundamental en la detección y caracterización de las lesiones asociadas con la endometriosis del ligamento redondo. Específicamente, estos métodos pueden ayudar a identificar la presencia de una masa en el ligamento redondo y descartar la posibilidad de una hernia inguinal u otras patologías abdominales.^{1,3}

El caso clínico resaltado ilustra la importancia de un enfoque multidisciplinario en el manejo de la endometriosis del ligamento redondo. La meticulosa evaluación de los síntomas, que incluyeron el dolor pélvico crónico y la inflamación inguinal exacerbada durante la menstruación, junto con el uso de estudios de imagen adecuados, condujo a un diagnóstico preciso y a un tratamiento efectivo en esta paciente. Este caso destaca la necesidad de considerar la endometriosis del ligamento redondo en el diagnóstico diferencial de las masas inguinales, especialmente en mujeres en edad reproductiva con antecedentes de dolor pélvico crónico. En cuanto al tratamiento, la cistectomía se prefiere por su menor tasa de recurrencia. La completa extirpación de la lesión endometriósica, respaldada por

la confirmación histopatológica, proporcionó un tratamiento efectivo y sin complicaciones, ofreciendo alivio sintomático a largo plazo y mejorando la calidad de vida de la paciente.

CONCLUSIONES

La endometriosis del ligamento redondo es una afección poco común pero importante que puede causar síntomas significativos en las mujeres en edad reproductiva. El diagnóstico precoz y preciso, junto con un enfoque terapéutico adecuado, son fundamentales para mejorar los resultados clínicos y la calidad de vida de las pacientes afectadas por esta forma atípica de la enfermedad.

REFERENCIAS

1. Keckstein J, Hoopmann M. Endometriosis, ultrasound and #Enzian classification: the need for a common language for non-invasive diagnostics. *Ultraschall Med.* 2023; 44 (3): 233-239.
2. Chamié LP, Ribeiro DMFR, Tíferes DA, Macedo Neto AC, Serafini PC. Atypical sites of deeply infiltrative endometriosis: clinical characteristics and imaging findings. *Radiographics.* 2018; 38 (1): 309-328.
3. Sánchez-Gómez A, García-Gallegos VM, La Torre MALD, Lopez-Zepeda MA. TVUS soft markers in clinically significant superficial endometriosis: an ultrasonographic, clinical, and laparoscopic correlation. *J Mex Fed Radiol Imaging.* 2023; 2 (4): 248-258.
4. Simó Alari F, Caveriviere P, Gutierrez I, Gillon C. Laparoscopic excision of round ligament endometrioma. *BMJ Case Rep.* 2018; 2018: bcr2017223613.