Síganos en Twitter: @actaMHA

ARTÍCULO DE REVISIÓN

ISSN 1870-7203

Absceso intraabdominal. Papel del médico radiólogo en su identificación y manejo independientemente del método de imagen utilizado

Intra-abdominal abscess. Role of the radiologist in its identification and management, regardless of the imaging method used

Gaspar Alberto Motta Ramírez,*,§ Daniel Eduardo Córdova Galván,‡,¶ Ana Paola Cerda Sánchez‡,||

Citar como: Motta RGA, Córdova GDE, Cerda SAP. Absceso intraabdominal. Papel del médico radiólogo en su identificación y manejo independientemente del método de imagen utilizado. Acta Med GA. 2026; 24 (1): 36-42. https://dx.doi.org/10.35366/122157

Resumen

Los abscesos intraabdominales (AIA) son colecciones localizadas de tejido inflamatorio purulento causado por una mezcla de bacterias, incluyendo anaerobias y de la flora habitual, caracterizados por ser una colección necrótica central con leucocitos y tejido. Las causas más comunes incluyen trauma, cirugía abdominal reciente y perforación del tracto gastrointestinal, ya sea por enfermedad ácido péptica o diverticular. Los AIA y retroperitoneales pueden producirse adyacentes a focos de infección (diverticulitis, apendicitis, etcétera), como resultado de una contaminación externa o interna (postquirúrgica o una colangiopancreatografía), como consecuencia de una peritonitis generalizada o diseminación hematógena. Menos comunes son las lesiones del tracto genital que condicionan la formación del AIA. El conocimiento anatómico de los espacios abdominales, incluyendo los retroperitoneales, permite anticipar los sitios más probables a los cuales se extenderá un AIA. La tomografía computarizada (TC) es el método de elección para definir y evaluar al AIA, con posibilidades de ofrecer una alternativa terapéutica no quirúrgica. Todo abordaje percutáneo del AIA deberá hacerse a través de una ruta de acceso segura para alcanzar los altos rangos de curación, paliación y adecuación en tiempos quirúrgicos requeridos en forma integral en el manejo del paciente.

Palabras clave: absceso intraabdominal, tomografía computarizada, complicaciones quirúrgicas.

Abstract

Intra-abdominal abscesses (IAA) are localized collections of purulent inflammatory tissue caused by a mixture of bacteria, including anaerobes, and the usual flora, characterized by a central necrotic collection with leukocytes and tissue. The most common causes include trauma, recent abdominal surgery, and perforation of the gastrointestinal tract, either due to peptic ulcer or diverticular disease. Intra-abdominal and retroperitoneal abscesses can occur adjacent to foci of infection (diverticulitis, appendicitis, etc.), as a result of external or internal contamination (post-surgery or cholangiopancreatography), or as a consequence of generalized peritonitis or hematogenous dissemination. Less common are lesions of the genital tract that affect the formation of IAA. Anatomical knowledge of the abdominal spaces, including the retroperitoneum, allows us to anticipate the most likely sites to which an IAA will extend. CT is the method of choice to define and evaluate IAA, with the possibility to offer a non-surgical therapeutic alternative. Any percutaneous approach to the IAA must be performed through a safe access route to achieve the high levels of healing, palliation, and adequacy in surgical times required in an integral manner for the management of the patient.

Keywords: intra-abdominal abscess, CT scan, surgical complications.

* Médico radiólogo, adscrito al Departamento de Radiología e Imagen del Hospital Angeles Pedregal (HAP). Ciudad de México.
‡ Médico residente de tercer año del Curso de Especialización y Residencia en Radiodiagnóstico del HAP. Ciudad de México.

ORCID:
§ 0000-0001-9449-4600
¶ 0000-0002-3540-2945
|| 0000-0002-0375-9974

Correspondencia:
Dr. Gaspar Alberto Motta Ramírez
Correo electrónico: radbody2013@yahoo.com.mx

Recibido: 12-12-2024. *Aceptado:* 20-12-2024.

www.medigraphic.com/actamedica

Abreviaturas:
AIA = abscesos intraabdominales
IV = intravascular
TC = tomografía computarizada
US = ultrasonido

INTRODUCCIÓN

Los abscesos intraabdominales (AIA) resultan ser intraperitoneales hasta en un 75%. Las causas más comunes incluyen trauma, cirugía abdominal reciente y perforación del tracto gastrointestinal, ya sea por enfermedad ácido péptica o diverticular.[1] Los AIA y retroperitoneales pueden producirse adyacentes a focos de infección (diverticulitis, apendicitis, etcétera), como resultado de una contaminación externa o interna (postquirúrgica o una colangiopancreatografía), como consecuencia de una peritonitis generalizada o diseminación hematógena.[2] Menos comunes son las lesiones del tracto genital que condicionan la formación del AIA.

Por lo general son de origen polimicrobiano, con predominio enterobacteriano, principalmente *Escherichia coli* y, en menor medida, anaerobios. De origen hematógeno, el germen aislado más frecuente es *Staphylococcus aureus*. Su localización estará dada por la configuración de la cavidad peritoneal: subfrénicos, paracólicos, pélvicos, subhepáticos, en epiplón menor o entre asas intestinales.[2]

La tomografía computarizada (TC) es el examen inicial ante la sospecha del AIA posterior a una cirugía abdominopélvica. Los hallazgos por TC deberán correlacionarse con la historia clínica, la exploración física y los resultados de laboratorio. Además de la vital e importante información que la TC provee, ésta muy frecuentemente facilita y guía al tratamiento.[3,4]

Lo más importante en el diagnóstico del AIA es tenerlo siempre en consideración. El diagnóstico clínico del AIA es difícil y el tratamiento con frecuencia es postergado, lo que repercute en el tiempo de hospitalización e internamiento del paciente, al igual que en su mortalidad, llegando a cerca del 80% sin tratamiento. Sin embargo, el manejo quirúrgico temprano, el drenaje percutáneo y la antibioticoterapia reducen la mortalidad en un 20-30%.[5]

POR SU LOCALIZACIÓN

Los AIA subfrénicos y del hemiabdomen superior están asociados con una elevada mortalidad. La mayoría de ellos son producto de la cirugía, con clínica sutil e inespecífica, dando al médico radiólogo un papel protagónico en el diagnóstico temprano de tales complicaciones.[4]

Los AIA localizados en el hemiabdomen superior izquierdo pueden presentarse en dos sitios: el espacio subfrénico o en el saco menor. Los primeros pueden extenderse desde el compartimento subfrénico anterior izquierdo a través de la línea media al cuadrante superior derecho y el diagnóstico se logra con un elevado nivel de sospecha clínica. Mientras que los localizados en el saco menor cruzan la línea media hacia la derecha, sin extenderse al espacio subdiafragmático. Se debe tener en cuenta que el hallazgo de radiopacidad, con densidad de partes blandas, que semeja una masa o bien, un nivel hidroaéreo en esa localización, es altamente sugerente de AIA.[6]

HALLAZGOS RADIOLÓGICOS DEL AIA[1,4]

Los hallazgos radiológicos del AIA son sutiles. La radiografía simple de abdomen puede mostrar gas extraintestinal en el absceso, desplazamiento de órganos adyacentes, densidad de partes blandas que representa el absceso o pérdida de la sombra del músculo psoas.

Los abscesos cercanos al diafragma pueden provocar anormalidades de la radiografía de tórax, como derrame pleural homolateral, hemidiafragma elevado o inmóvil, infiltrados y atelectasia del lóbulo inferior. Es probable que condicionen una obliteración sutil de las interfaces grasas del músculo psoas o bien un desplazamiento de órganos intraabdominales y/o retroperitoneales.

Otros hallazgos son: íleo adinámico, gas extraluminal, neumoperitoneo, extravasación del medio de contraste hacia una «bolsa» aérea extraluminal, o gas intramural, que, en un paciente con estatus postoperatorio, condiciona aún mayor dificultad para su identificación.

En el estudio radiológico simple, el hallazgo cardinal del AIA es la colección extraluminal extraintestinal de gas, pudiendo tener una o dos apariencias: 1) una colección aérea única que asemeja un asa intestinal, observándose como una colección de burbujas aéreas de localización difícil de diferenciar del contenido intraabdominal intraluminal intestinal y 2) un patrón moteado, mezcla de gas y de líquido que asemeja al contenido gástrico y/o colónico.[1,4]

El signo del migajón representa la suma de pequeñas cantidades de gas –radiolúcidas– atrapadas, entremezcladas con imágenes de radiodensidad de partes blandas, con efecto ocupativo y expansivo. Representa un hallazgo altamente sospechoso de la formación de absceso y/o colección intraabdominal. Su identificación condiciona una estrecha evaluación clínica exhaustiva, que, en concordancia con el estado clínico del paciente, favorece el establecimiento del diagnóstico clínico preciso. El signo del migajón tiene su diagnóstico diferencial *(Figura 1)*, condicionado por la sobredistensión gástrica por material alimenticio. El bezoar consiste en el acúmulo de diferentes sustancias indigeribles en el tubo digestivo –intestinal o estomacal–, capaces de formar masas de volumen variable.

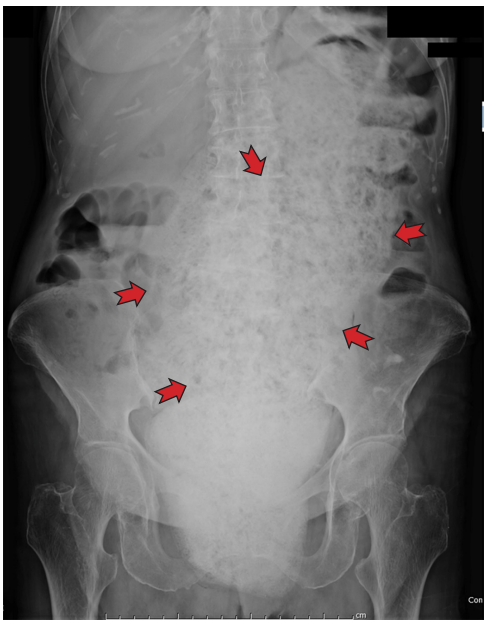

Figura 1: Proyección abdominal de pie en la que se define un patrón moteado, mezcla de gas y de líquido que semeja al contenido gástrico y/o colónico, signo del migajón (flechas) que representa un hallazgo altamente sospechoso de la formación de absceso y/o colección intraabdominal, lo que conlleva una estrecha evaluación clínica, ya que en concordancia con el estado clínico del paciente favorecerá el establecimiento del diagnóstico clínico preciso.

Aun con la identificación positiva de los hallazgos radiológicos en proyecciones abdominopélvicas simples, es indispensable realizar una evaluación más exhaustiva, determinando no solo que efectivamente hay un AIA, sino precisando su extensión y relación con otras estructuras, apoyando al médico precavido en su plan terapéutico y abordaje quirúrgico para un drenaje adecuado en pacientes críticamente enfermos.[1,4]

APARIENCIA POR ULTRASONIDO (US) DEL AIA

La apariencia ultrasonográfica «clásica» del AIA es el de una masa sonolucente, ecolúcida con ecos internos escasos, anecoica de contornos irregulares y gruesos, siendo menos común su aspecto de masa compleja y hasta sólida.[7]

La identificación por US y/o TC de un efecto de masa asociado con cúmulo de gas debe alertar al médico radiólogo para sospechar la presencia del AIA.

Un AIA también debe ser considerado en el diagnóstico diferencial por US y/o TC ante una masa de contenido líquido, que esté loculado o una masa compleja de componente líquido/sólido de localización inusual o en circunstancias inusuales.[1]

El AIA que contiene gas es fácilmente detectado si se localiza en aquellas áreas donde las estructuras normalmente presentes no tienen gas. Dentro de la cavidad peritoneal, las asas de intestino delgado o grueso que normalmente tienen gas en su interior condicionan dificultad para definir al AIA con gas en su interior.

Por el contrario, la presencia de una colección de gas en el retroperitoneo, en el hígado o en la pared abdominal en su porción anterior son sugerentes de la presencia de un absceso.[7]

Puesto que la presencia de gas es el único criterio radiológico de AIA, puede llegar a ser imposible el establecer específicamente el diagnóstico en algunos pacientes. Debido a la variación en la extensión y apariencia temporal del gas intraabdominal o del que se pueda detectar en un AIA, es difícil establecer un algoritmo en la evaluación radiológica basado en tan solo la identificación del gas/aire intraabdominal.[8]

APARIENCIA POR TOMOGRAFÍA COMPUTARIZADA (TC) DEL AIA *(Figuras 2 y 3)*

La TC abdominopélvica para la búsqueda del AIA postoperatorio es diagnóstica en una proporción importante de casos en la primera semana, la mayoría de los cuales son manejados por drenaje percutáneo o quirúrgico; sin embargo, se debe realizar el estudio sin importar el tiempo que haya pasado del evento quirúrgico si la clínica así lo indica.[3]

La TC abdominopélvica con contraste oral es la prueba de imagen de elección cuando se sospecha un absceso, permitiendo localizarlo entre asas y definir fístulas, mientras que el contraste intravascular (IV) se concentra en su pared, delimitando su localización, con un 10% de falsos positivos negativos.

Los AIA son colecciones localizadas de tejido inflamatorio purulento causado por una mezcla de bacterias incluyendo anaerobias y de la flora habitual, caracterizados por ser una colección necrótica central con leucocitos y tejido circundante que, por TC, se demuestra como una región de baja atenuación. Por fuera de ella, hay dilatación vascular, afección parenquimatosa y proliferación fibroblástica. Este tejido conectivo vascularizado aparece en TC como un anillo bien definido, reforzado generalmente posterior al contraste IV. El signo más específico del AIA en TC es la identificación de aire extraluminal dentro de una colección líquida resultante de la formación bacteriana de gas, observado en solo el 50%.

El antecedente quirúrgico es común ante un AIA y es diagnosticado con precisión por TC. Además, las imágenes tomográficas obtenidas tienen un papel importante en el manejo efectivo de esta complicación al guiar el

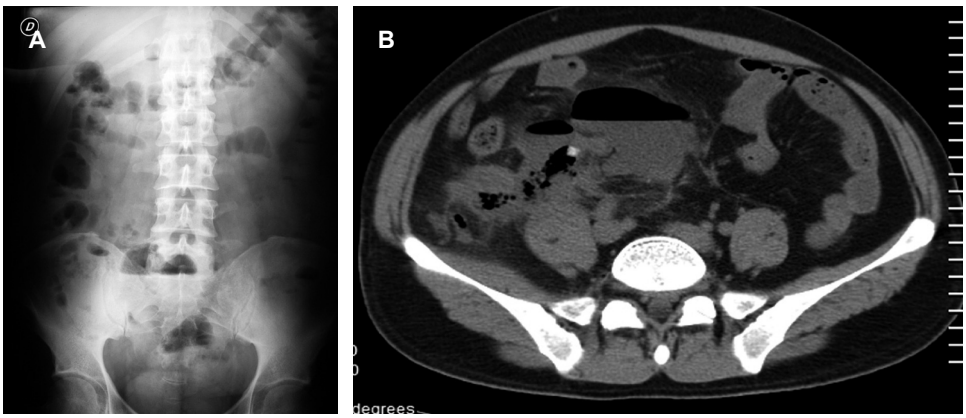

Figura 2: A) Proyección abdominal de pie en la que se definen dos imágenes con nivel hidroaéreo proyectadas en el hueco pélvico. **B)** Selección de imagen axial de tomografía computarizada abdominopélvica, fase simple, en la que se muestra –en estrecha correlación con lo observado en la figura A– dos imágenes con nivel hidroaéreo proyectadas hacia la derecha del hueco pélvico con corpúsculos aéreos adyacentes a la menor de ellas y con imagen hiperdensa que corresponde a fecalito. Los hallazgos corresponden a proceso apendicular agudo complicado perforado con formación de abscesos intraabdominales secundarios.

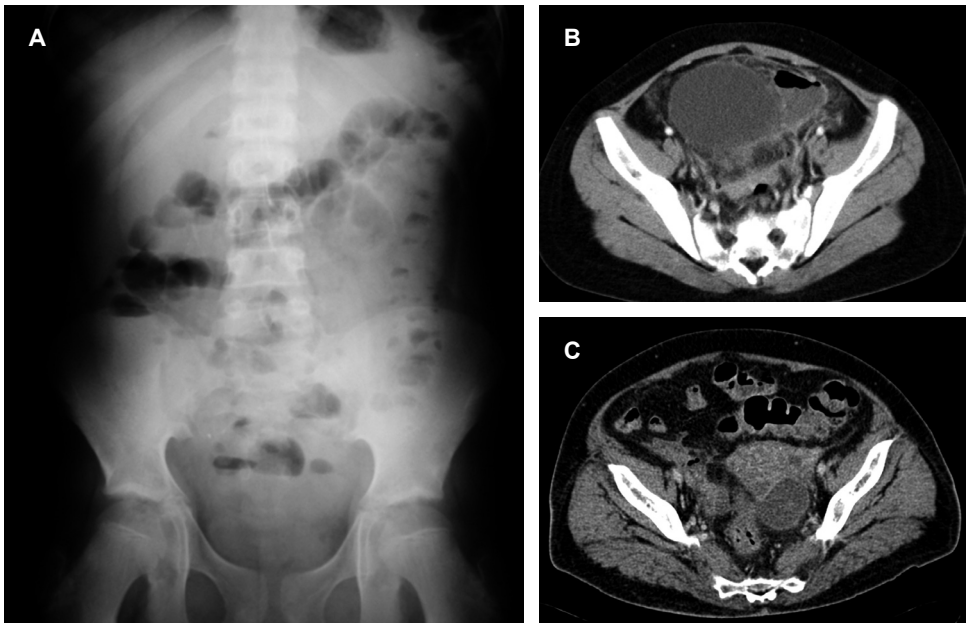

Figura 3: A) Proyección abdominal de pie en la que se define patrón aéreo intraluminal colónico inespecífico y en el hueco pélvico, donde también se define en sigmoides ese patrón, se agregan dos imágenes proyectadas a la izquierda de la línea media, sobre la porción inferior de la articulación sacroiliaca izquierda con niveles hidroaéreos. **B)** Selección de imagen axial de tomografía computarizada (TC) abdominopélvica, fase contrastada intravenosa, en la que se muestra –en estrecha correlación con lo observado en la figura A– imagen con reforzamiento de su pared, con nivel hidroaéreo que genera efecto compresivo sobre la pared vesical lateral izquierda y cambios en la grasa pélvica heterogénea y con líquido libre. Los hallazgos corresponden a proceso diverticular sigmoideo agudo complicado perforado con formación de abscesos intraabdominales secundarios, Hinchey modificada 2, WSES 2A. **C)** Selección de imagen axial de TC abdominopélvica, fase contrastada intravenosa, en la que se muestra –en estrecha correlación con lo observado en la figura A– imagen parauterina izquierda con reforzamiento de su pared, sin nivel hidroaéreo. Nótese a la derecha el sitio de perforación sigmoidea, con corpúsculos aéreos adyacentes. Los hallazgos corresponden a proceso diverticular sigmoideo agudo complicado perforado con formación de abscesos intraabdominales secundarios, Hinchey modificada 2, WSES 2A.

drenaje percutáneo, que es el tratamiento de elección en la mayoría de los AIA postoperatorios. Las características que permiten diferenciar a un AIA organizado de un acúmulo de líquido libre postoperatorio ocurren en cuestión de un tiempo, siendo factible su identificación en un porcentaje bajo hasta antes de la segunda semana postoperatoria.[3]

Aquellos pacientes sometidos a procedimientos quirúrgicos mayores, presumiblemente tendrán colecciones líquidas no supurativas cuyo contenido es sangre, suero y líquido. Para permitir que un AIA madure, se difiere el estudio hasta después de la primera semana postoperatoria, intentando dar tiempo al tiempo y permitir que estas colecciones benignas se resuelvan.[3]

La TC es el método de elección para estudiar el retroperitoneo, con posibilidades de ofrecer una alternativa terapéutica no quirúrgica. La localización primaria de la colección más frecuente fue el espacio pararrenal anterior izquierdo y la corredera parietocólica izquierda en los casos de pancreatitis aguda. El absceso periapendicular o el flemón ocurren en el 2-7% de todos los pacientes con apendicitis aguda *(Figura 2)*. La TC posee el potencial de identificar al área apendicular, facilita la identificación del flemón del absceso con licuefacción, define la extensión periapendicular hacia fondos de saco o bien retroperitoneal y permite la guía del drenaje del absceso periapendicular como alternativa del drenaje quirúrgico.

La clave histórica que ha mejorado y resuelto la morbimortalidad asociada al AIA ha sido definitivamente su identificación y tratamiento temprano. Si no se trata el AIA, la mortalidad asociada alcanza más del 80%. Si no es posible abordarlo vía percutánea, entonces el tiempo ideal para el abordaje quirúrgico es antes de la segunda semana del evento quirúrgico.[3] Esto debido a que la cicatriz es completa dentro de los ocho días posteriores a la cirugía, formando adherencias de tejido denso y vascularizado que provoca que la cirugía después de la primera semana sea difícil o peligrosa. Además, estudios recientes demuestran que el éxito del drenaje percutáneo del AIA no dependen del tiempo. La realización de la TC ante la sospecha de AIA postoperatorio deberá hacerse tan pronto como sea posible y acorde a su disponibilidad.[9]

De tal manera que el médico radiólogo desempeña un papel fundamental en el diagnóstico y tratamiento del AIA, labor que actualmente se ve facilitada por el uso de métodos de imagen seccional, ultrasonido y el perfeccionamiento de las técnicas de radiología invasiva. Como se mencionó previamente, cualquier retraso en el tratamiento incrementa la morbimortalidad, por lo que un diagnóstico y abordaje tempranos son esenciales.[9]

La mortalidad puede alcanzar entre 80 y 100% en pacientes con AIA no drenado, y entre 30 y 43% en aquellos sometidos a drenaje quirúrgico. En la actualidad, el estándar de atención para el AIA es el drenaje percutáneo guiado por imagen, técnica asociada con un rango de complicaciones considerablemente menor.

El drenaje percutáneo evita la anestesia general, genera una buena tolerancia y aceptación por los pacientes y ofrece facilidad técnica, seguridad, efectividad, menor tiempo de estancia hospitalaria y una muy baja morbimortalidad. Es considerado el tratamiento de primera elección y, en algunos casos, incluso se utiliza como medida temporal antes de realizar un drenaje quirúrgico.[10]

Todo abordaje percutáneo del AIA deberá hacerse a través de una ruta de acceso segura para alcanzar los altos rangos de curación, paliación y adecuación en tiempos quirúrgicos requeridos en forma integral en el manejo del paciente *(Tablas 1 y 2)*.[9]

La aspiración y el lavado percutáneo con aguja son seguros y representan una alternativa efectiva al manejo con drenaje percutáneo con catéter. En pacientes seleccionados e incluso en aquellos con AIA multiloculado, con

Tabla 1: Indicaciones para el drenaje-aspiración y lavado.

Es considerado el procedimiento inicial para el tratamiento del absceso intraabdominal focal uni o multiloculado que es mayor de los 3 cm de diámetro
Es la técnica indicada ya que permite definir una ruta segura para la colocación de un catéter de drenaje para el absceso intraabdominal. Por ejemplo, cuando hay asas y/o vísceras sólidas alrededor
Esta técnica es la de elección en aquellos pacientes estables o con coagulopatía

Tabla 2: Contraindicaciones para el drenaje-aspiración y lavado.

Esta técnica NO está indicada cuando el AIA está mal definido, con afección difusa, multifocal o en aquellos que están complicados por peritonitis
Esta técnica NO está indicada cuando el AIA esté asociado a fístulas incluyendo internas al tracto GI o con comunicación al tracto GU
Esta técnica NO está indicada cuando la etiopatogenia del AIA es por obstrucción o cuerpos extraños, incluyendo obstrucción del tracto GU por litiasis
Esta técnica NO está indicada cuando la etiopatogenia del AIA es secundario a pancreatitis

AIA = absceso intraabdominal. GI = gastrointestinal. GU = genitourinario.

la aspiración y lavado del AIA deberán lograrse resultados satisfactorios como método terapéutico inicial.[11]

El AIA menor de 3 cm de diámetro se resuelve frecuentemente con manejo conservador y antibioticoterapia *(Figuras 2 y 3)*.

Tanto el US y la TC permiten diagnosticar, localizar y establecer la guía en el drenaje percutáneo. La accesibilidad de un AIA es determinada por su tamaño y su localización, mientras más grande y más superficial es el absceso, más fácil será el drenaje percutáneo. Finalmente, es necesario recordar que la aspiración y drenaje percutáneo del AIA satisface completamente los criterios quirúrgicos clásicos establecidos hace 40 años por los doctores Ochsner y DeBakey,[11] que establecieron: "El drenaje ideal es aquel que es directo, simple, y evita ante todo y sobre todo el contaminar en forma innecesaria áreas que no están afectadas". Así, son el médico radiólogo el que sugiere la posibilidad diagnóstica del AIA al detectarlo por cualquier método de imagen y el radiólogo intervencionista el que tiene una de las herramientas más seguras para su solución.[12,13]

AIA RECURRENTE Y AIA PÉLVICO

El drenaje percutáneo es el tratamiento estándar para los AIA abdominales y pélvicos, es curativo en 80-90% de los casos. En aproximadamente 10% de los casos, el drenaje percutáneo del AIA permite posponer la cirugía en un paciente en estado crítico y permite que cuando ello suceda se logre una cavidad limpia.

El rango de recurrencia del AIA es estimado entre 5-10%. La mayoría de los casos que requieren un segundo drenaje corresponden a complicaciones postoperatorias; en la serie publicada por Gervais y colegas[14] hasta un 4.9% de los pacientes requirieron un drenaje secundario percutáneo del absceso. Después de un segundo drenaje, los pacientes con AIA postoperatorios generalmente evitaron la cirugía, a diferencia de aquellos con abscesos pancreáticos, en quienes la probabilidad de intervención quirúrgica aumentó incluso tras un segundo drenaje.[14]

OTRAS CONSIDERACIONES[15-17]

Los selladores tópicos de tejido y los agentes hemostáticos, que pueden observarse en estudios postoperatorios en diversas regiones intraabdominales y pélvicas, tienen el potencial de confundirse con anomalías abdominales, especialmente cuando el radiólogo no conoce la historia quirúrgica del paciente.[15-17]

El Gelfoam puede imitar la apariencia de un absceso postoperatorio por TC. Los hallazgos que pueden ayudar a diferenciar y a identificar a ese agente hemostático de un AIA son su morfología, la disposición lineal y compacta de las burbujas aéreas, la posición fija de la imagen en estudios subsecuentes, el que no se identifique al nivel hidroaéreo, el que no se defina pared y que al contraste IV no haya reforzamiento periférico alguno.[12-14]

CONCLUSIONES

El conocimiento anatómico de los espacios, incluyendo los retroperitoneales, permite anticipar los sitios más probables a los cuales se extenderá un AIA.

La TC es el método de elección para definir y evaluar al AIA, con posibilidades de ofrecer una alternativa terapéutica no quirúrgica.

REFERENCIAS

1. Goldman R, Hunter TB, Haber K. The silent abdominal abscess: role of the radiologist. *AJR Am J Roentgenol*. 1983; 141 (1): 21-25.
2. González-Rodríguez FJ. Protocolo de diagnóstico y tratamiento de los abscesos intraabdominales. *Medicine - Programa de Formación Médica Continuada Acreditado*. 2020; 13 (10): 587-589.
3. Antevil JL, Egan JC, Woodbury RO, Rivera L, Oreilly EB, Brown CV. Abdominal computed tomography for postoperative abscess: is it useful during the first week? *J Gastrointest Surg*. 2006; 10 (6): 901-905.
4. Halber MD, Daffner RH, Morgan CL, Trought WS, Thompson WM, Rice RP et al. Intraabdominal abscess: current concepts in radiologic evaluation. *AJR Am J Roentgenol*. 1979; 133 (1): 9-13.
5. Gronvall S, Gammelgaard J, Haubek A, Holm HH. Drainage of abdominal abscesses guided by sonography. *AJR Am J Roentgenol*. 1982; 138 (3): 527-529.
6. Halvorsen RA, Jones MA, Rice RP, Thompson WM. Anterior left subphrenic abscess: characteristic plain film and CT appearance. *AJR Am J Roentgenol*. 1982; 139 (2): 283-289.
7. Kressel HY, Filly RA. Ultrasonographic appearance of gas-containing abscesses in the abdomen. *AJR Am J Roentgenol*. 1978; 130 (1): 71-73.
8. Woodard S, Kelvin FM, Rice RP, Thompson WM. Pancreatic abscess: importance of conventional radiology. *AJR Am J Roentgenol*. 1981; 136 (5): 871-878.
9. Akinci D, Akhan O, Ozmen MN, Karabulut N, Ozkan O, Cil BE, Karcaaltincaba M. Percutaneous drainage of 300 intraperitoneal abscesses with long-term follow-up. *Cardiovasc Intervent Radiol*. 2005; 28 (6): 744-450.
10. Jaffe TA, Nelson RC. Image-guided percutaneous drainage: a review. *Abdom Radiol (NY)*. 2016; 41 (4): 629-636.
11. Wroblicka JT, Kuligowska E. One-step needle aspiration and lavage for the treatment of abdominal and pelvic abscesses. *AJR Am J Roentgenol*. 1998; 170 (5): 1197-1203.
12. Politano AD, Hranjec T, Rosenberger LH, Sawyer RG, Tache Leon CA. Differences in morbidity and mortality with percutaneous versus open surgical drainage of postoperative intra-abdominal infections: a review of 686 cases. *Am Surg*. 2011; 77 (7): 862-867.
13. Goletti O, Lippolis PV, Chiarugi M, Ghiselli G, De Negri F, Conte M et al. Percutaneous ultrasound-guided drainage of intra-abdominal abscesses. *Br J Surg*. 1993; 80 (3): 336-339.
14. Gervais DA, Ho CH, O'Neill MJ, Arellano RS, Hahn PF, Mueller PR. Recurrent abdominal and pelvic abscesses: incidence, results of repeated percutaneous drainage, and underlying causes in 956 drainages. *AJR Am J Roentgenol*. 2004; 182 (2): 463-466.

15. Young ST, Paulson EK, McCann RL, Baker ME. Appearance of oxidized cellulose (Surgicel) on postoperative CT scans: similarity to postoperative abscess. *AJR Am J Roentgenol*. 1993; 160 (2): 275-277.
16. Sandrasegaran K, Lall C, Rajesh A, Maglinte DT. Distinguishing gelatin bioabsorbable sponge and postoperative abdominal abscess on CT. *AJR Am J Roentgenol*. 2005; 184 (2): 475-480.
17. Morani AC, Platt JF, Thomas AJ, Kaza RK, Al-Hawary MM, Cohan RH et al. Hemostatic agents and tissue sealants: potential mimics of abdominal abnormalities. *AJR Am J Roentgenol*. 2018; 211 (4): 760-766.

Conflicto de intereses: los autores declaran que no tienen ningún conflicto de intereses.
Consideraciones éticas: este artículo no contiene ningún estudio con sujetos humanos o animales realizado por ninguno de los autores.

Si desea consultar los datos complementarios de este artículo, favor de dirigirse a **editorial.actamedica@saludangeles.mx**