

Linfoma de Burkitt con repercusión estomatológica. Informe de un caso

Dra. Hilda Ceballos Hernández,* Dr. Luis Raziel Martagón Cabrera**

RESUMEN

El linfoma de Burkitt es una proliferación monoclonal de linfocitos B. La mandíbula y las estructuras retroperitoneales son los sitios involucrados con mayor frecuencia. También puede haber un tumor multifocal que provoca expansión del maxilar, de la mandíbula y movilidad de los órganos dentarios. En México la información del Instituto Nacional de Pediatría (INP) muestra que el linfoma de Burkitt ocurre en 13.3% en la región maxilar con predominio en hombres. El pronóstico depende del estadio de la enfermedad. El abordaje clínico y el tratamiento conviene realizarlos de manera multidisciplinaria con oncólogos y estomatólogos. Se presenta el caso de un paciente de 15 años cuyas primeras manifestaciones clínicas fueron en la cavidad oral: aumento de volumen en la arcada inferior derecha y movilidad de órganos dentarios en el maxilar y la mandíbula después de la extracción del primer molar derecho. Los datos clínicos se confundieron con un absceso periodontal. En el INP se llegó al diagnóstico de linfoma; fue tratado y evolucionó satisfactoriamente; actualmente continúa en tratamiento de forma ambulatoria.

Palabras clave: Linfoma de Burkitt, linfoma no Hodgkin, estructuras retroperitoneales, expansión maxilar, mandíbula, órganos dentarios.

ABSTRACT

Burkitt's lymphoma is characterized by a monoclonal proliferation of B lymphocytes. The jaw and the retroperitoneal structures are the most commonly affected areas. It can be a multifocal tumor causing maxilla and jaw expansion as well as mobility of the teeth. Research done at the Instituto Nacional de Pediatría (INP National Institute of Pediatrics) in Mexico City shows that Burkitt's lymphoma is present in the maxillary region in 13.3% of the cases, with male prevalence. Prognosis depends on the stage of the disease. Multidisciplinary approach including oncologists and stomatologists is recommended for its treatment. The clinical case of a 15 year-old boy is analyzed. His first manifestation was in the oral cavity with increase of volume in the lower right arcade and mobility of the teeth in the maxilla and the jaw after the extraction of the first right molar. Clinical features mimicked a periodontal abscess. At the INP the diagnosis of lymphoma was done; he received surgical and medical treatment; his outcome was satisfactory; at the present he receives treatment as an outpatient.

Key words: Burkitt's lymphoma, non-Hodgkin lymphoma, retroperitoneal structures, maxilla expansion, jaw, teeth.

El tumor de Burkitt es un tipo de linfoma no Hodgkin, indiferenciado y difuso, que ocurre en niños, de comienzo rápido con características multifocales; suele afectar vísceras abdominales, pelvianas o ambas, tejidos blandos retroperitoneales, el maxilar inferior y superior, los ganglios linfáticos, de interés para este trabajo; riñón, hígado, gónadas, sistema nervioso y glándulas endocrinas^{1,2}.

Burkitt lo consideró como un sarcoma mandibular que aparecía principalmente en niños de dos a 14 años de edad³. En 1966 Epstein cultivó las células del tumor y se puso en evidencia la presencia de un virus ADN; así se demostró por el estudio de sus propiedades inmunológicas, que el virus de Epstein Barr tenía un papel etiopatogénico^{4,7-9}. En un estudio realizado en 1998 por el Departamento de Patología del INP se identificó el virus de Epstein Barr asociado a esta enfermedad¹⁰.

Entre las lesiones malignas que aparecen en la región oral, los linfomas ocupan el tercer lugar, seguidos por el carcinoma de células escamosas y por las neoplasias de las glándulas salivales⁶. En informes internacionales predomina el sexo masculino en proporción 4:1⁷. En el INP el linfoma también predomina en varones, con frecuencia de 9.1 casos nuevos por millón por año¹¹; con edad media de cuatro años¹².

* Adscrito al Servicio de Estomatología

** Residente de segundo año. Servicio de Estomatología
Instituto Nacional de Pediatría

Correspondencia: Dra. Hilda Ceballos Hernández. Servicio de Estomatología. Instituto Nacional de Pediatría. Insurgentes Sur 3700-C. Col. Insurgentes Cuicuilco. México 04530 D.F.

Recibido: noviembre, 2004. Aceptado: febrero, 2005.

Un estudio del Instituto de Cancerología de los EE.UU. mostró que el linfoma de Burkitt es más frecuente en la mandíbula, y que es unilateral ¹⁸. En México los datos del INP muestran que ocurre en 13.3% en el maxilar ¹².

Histopatológicamente se observan en número considerable, grandes histiocitos de tipo fagocitario en un campo de células pequeñas. Estos histiocitos contienen grasa y restos nucleares; están desintegrados o degenerados, lo que produce áreas claras en un contenido de linfocitos. Los linfomas de la infancia pertenecen a tres estirpes histológicas: 1) Indiferenciado, en el tipo Burkitt y en el no Burkitt. 2) Histiocítico, asociado a grandes células linfoides. 3) Linfoblástico, afecta mediastino y se localiza sólo en ganglios linfáticos. Los dos primeros afectan la cabeza y el cuello, los nódulos linfáticos y vísceras abdominales; el tercero afecta el mediastino y puede localizarse sólo en los ganglios linfáticos o ser generalizado ^{13,14}. También pueden identificarse células malignas en el líquido cefalorraquídeo y cuando se realiza aspiración de médula ósea.

Por lo general su evolución es aguda o subaguda; el ataque al estado general se establece en un período corto; hay astenia, adinamia, malestar general y fiebre; cuadros obstructivos intestinales y dolor abdominal ¹¹. A nivel facial el primer signo de crecimiento del tumor es el edema palpebral; en la mitad de los casos la primera manifestación clínica es una inflamación en el maxilar, que se confunde con un absceso que no remite con antibióticos ^{5,7,8,15,16}. Se han informado casos en los que la enfermedad se manifiesta después de una extracción dental o de un tratamiento de endodoncia ^{6,8,17,18}.

Los tumores maxilares se originan en las apófisis alveolares, lo que hace común la inflamación de uno o de los cuatro cuadrantes de la boca. El dolor y la pérdida prematura de los dientes son los signos más precoces y frecuentes ^{4,5,15-23}. Las lesiones comienzan en el interior del hueso, invaden los espacios medulares, crecen rápidamente y llegan a producir deformación facial sin ulceración de la piel ^{4,5,7,9,14,18}.

La adenopatía cervical anterior ocurre en más de 70% de los casos; entre las cadenas ganglionares más afectadas están las cervicales, supraclaviculares, mediastinales, intraabdominales, inguinales y axilares ²⁴.

En las imágenes radiográficas los maxilares se ven como imágenes radiolúcidas correspondientes a zonas de destrucción ósea; el hueso que rodea los dientes se sustituye por tejido tumoral; se ha llegado a observar pérdida del soporte óseo en ausencia de tumor ^{5,22,25-27}. El desplazamiento y movilidad de los dientes es una regla característica; la zona más afectada es la de los premolares y molares ^{5,7,18,19,21}.

El linfoma de Burkitt tiene una extensa distribución, lo que hace urgente su tratamiento. La quimioterapia es el tratamiento de elección. Siempre debe hacerse una cuidadosa historia clínica, examen físico completo y estudios de función renal; detectar oportunamente el síndrome de lisis tumoral ¹¹; tomografías y ultrasonografía abdominal para observar la localización del tumor y vigilar la respuesta al tratamiento; también son útiles pues muestran que las manifestaciones bucales desaparecen una vez que hay respuesta favorable al tratamiento ^{22,23}.

El tratamiento quirúrgico tiene un gran valor diagnóstico y citorreductor; sin embargo, no puede considerarse como un tratamiento radical, ya que puede haber metástasis subclínicas. La radioterapia es útil; en la mayoría de los casos logra la remisión total o parcial del tumor. El pronóstico es favorable cuando el tumor se diagnostica y se trata en etapas tempranas ^{12,23,27}.

CASO CLÍNICO

Niño de 15 años aparentemente sano; originario del Estado de Guerrero. Se envió al Servicio de Urgencias del INP por tener una masa en la región mandibular derecha. El Servicio de Oncología solicitó interconsulta con el Servicio de Estomatología por la sospecha de un absceso periodontal en el cuadrante inferior derecho, imposibilidad para deglutir y hablar; dolor espontáneo en los dientes del cuadrante superior derecho.

La madre refirió que el padecimiento comenzó un mes después de la extracción del primer molar inferior derecho por caries dental. Dos días después apareció dolor y aumento de volumen de la zona y un proceso cicatricial anormal. El dentista que lo atendió decidió usar antibióticos por la sospecha de un absceso. No hubo mejoría; tenía dolor con la apertura y cierre de

la boca, dificultad para deglutir y masticar por parestesia. Dos semanas después, aumentó la inflamación de la región y el paciente fue visto nuevamente por el dentista quien realizó una biopsia incisional. Un mes después tenía palidez de tegumentos, pérdida de peso de aproximadamente 6 kg, debilidad de miembros inferiores, diaforesis, astenia, adinamia, ataque al estado general, dolor abdominal intenso y fiebre no cuantificada. Se decidió trasladarlo al INP.

Examen estomatológico. Paciente cooperador, irritable; refiere dolor abdominal intenso, palidez generalizada, facies dolorosa, labios hipohidróticos (Figura 1). En la cavidad oral se observó marcada resequead y palidez de las mucosas, petequias en el paladar (Figuras 2, 3); aumento de volumen de la encía del primer molar inferior derecho de 4 cm³, de coloración rojiza, blanda, brillante y dolorosa a la palpación (Figura 4).

En el alvéolo desocupado del primer molar inferior derecho había una zona granulosa, irregular, de consistencia blanda, coloración grisácea con zonas de necrosis, ulcerada y de olor fétido; movilidad dental en sentido vestibulo lingual de aproximadamente 4 mm por arriba del límite fisiológico, que se extendía

del incisivo lateral al segundo molar inferior derecho y tres puntos de sutura. Los demás dientes estaban parcialmente rehabilitados (Figura 5).

Se solicitó ortopantomografía que mostró zonas radiolúcidas (lisis ósea) del primer premolar al segundo molar inferior derechos y en el maxilar, la

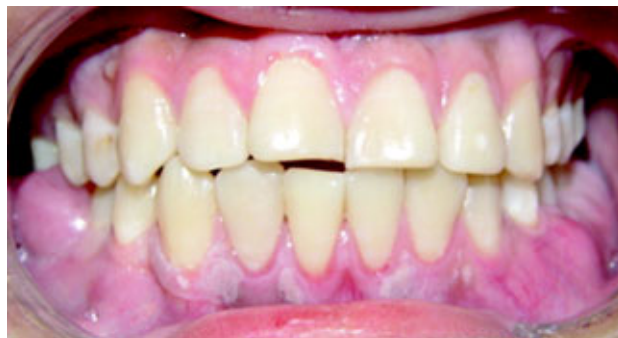

Figura 2. Palidez y resequead de las mucosas.

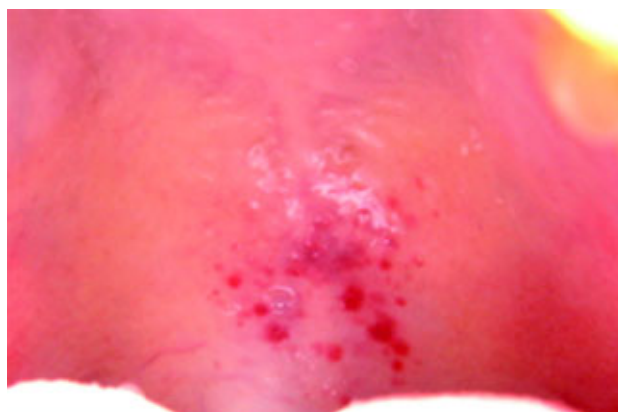

Figura 3. Petequias en el paladar blando.

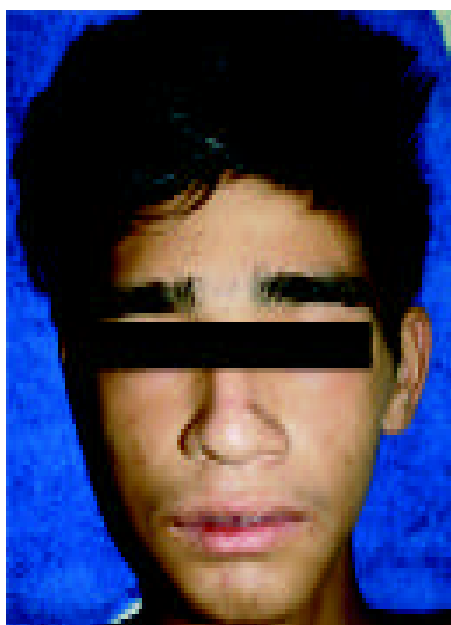

Figura 1. Paciente con palidez de tegumentos y labios hipohidróticos.

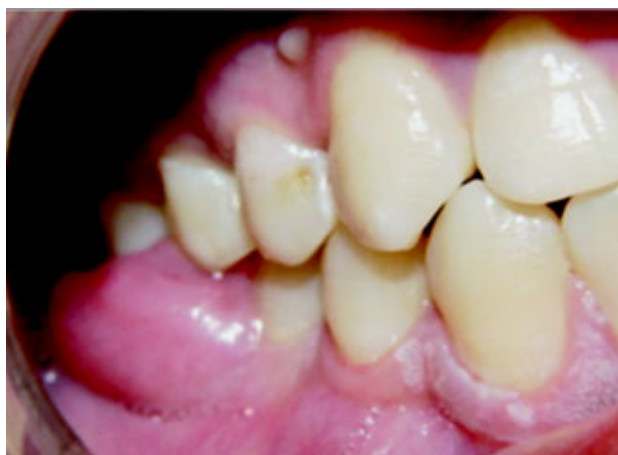

Figura 4. Tumor de encía del primer molar derecho.

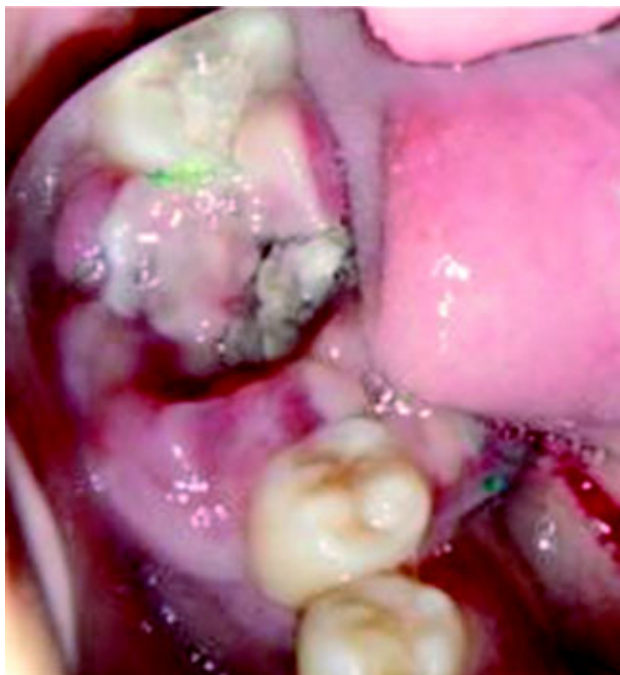

Figura 5. Alvéolo desocupado del primer molar derecho; obsérvese el proceso anormal de cicatrización y las zonas de necrosis de un mes de evolución.

zona correspondiente del canino al primer molar superior derechos, aunque clínicamente no había alteración (Figura 6).

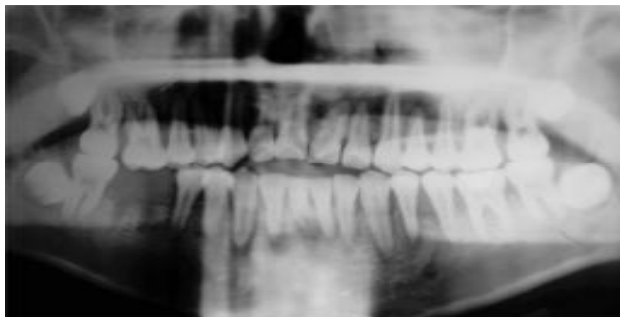


Figura 6. Ortopantomografía que muestra lisis ósea del maxilar y la mandíbula.

El tratamiento estomatológico se enfocó en controlar paliativamente los efectos secundarios de la quimioterapia, como mucositis que apareció en la lengua y los carrillos. Se indicó higiene bucal con enjuagues de gel de aluminio y difenhidramina a partes iguales, antes de los alimentos. Once días después remitió la mucositis.

La muestra de tejido de la mucosa oral del paciente, fue analizada por el Departamento de Patología del INP; se confirmó el diagnóstico de linfoma de Burkitt en estadio IV. Se dio tratamiento con quimioterapia y radioterapia durante cuatro semanas.

El Servicio de Cirugía Oncológica decidió practicar laparotomía exploradora. Se halló una invaginación y conglomerado de ganglios mesentéricos; el estudio histopatológico transoperatorio fue diagnóstico de linfoma. Se resecó una porción obstruida del intestino y se hizo anastomosis termino-terminal del mismo.

El paciente evolucionó satisfactoriamente y la lesión mandibular se recuperó (Figuras 7, 8). La movilidad dental desapareció y el paciente fue dado de alta para continuar su tratamiento médico y estomatológico en forma ambulatoria (Figura 9).

DISCUSIÓN

Este informe muestra las manifestaciones sistémicas y estomatológicas de una enfermedad neoplásica. Las manifestaciones orales aparecieron en su etapa inicial en un adolescente aparentemente sano después de una extracción dental, con un proceso cicatricial anormal que fue tratado en un principio como una infección.

El linfoma de Burkitt es el tumor con mayor velocidad de crecimiento ¹¹; las manifestaciones hematológicas como equimosis, petequias y ocasionalmente epistaxis ²⁸, aparecen en 30 a 50% de los casos. En este caso, había petequias en el paladar

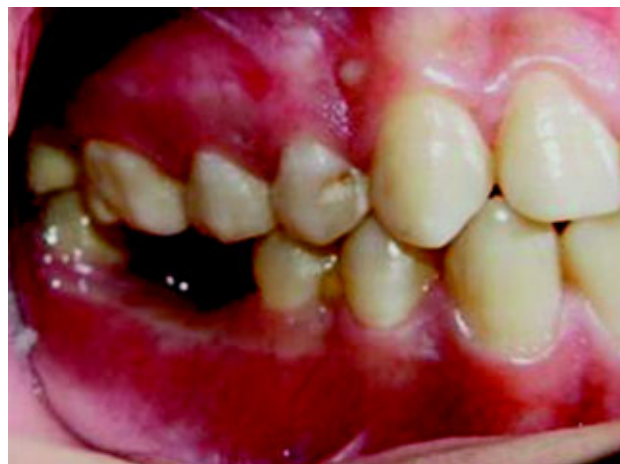

Figura 7. Vista lateral de la región donde estaba la lesión después del tratamiento.

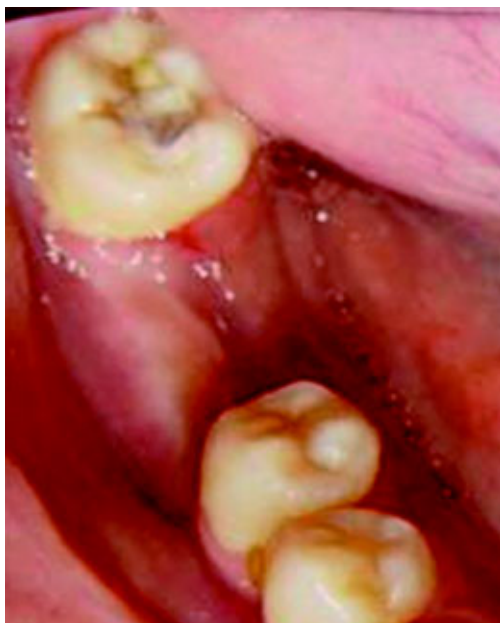

Figura 8. Coloración y cicatrización adecuadas de la región donde estaba la lesión.

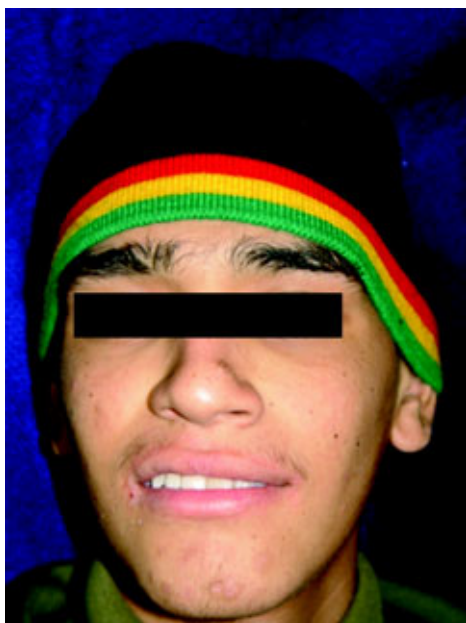

Figura 9. Paciente con buena evolución; actualmente en tratamiento con quimioterapia.

blando. Hay informes que mencionan manifestaciones clínicas similares a las de nuestro paciente. Eisenbud y cols.^{29,30} en una muestra de 31 pacientes con linfoma, encontraron que 12 de éstos (38%) iniciaron la

enfermedad con manifestaciones bucales; las regiones posterior del maxilar, la mandíbula y el paladar blando fueron los lugares afectados.

Las manifestaciones iniciales frecuentemente aparecen en la boca, por lo cual los tumores son tratados erróneamente como infecciones secundarias a una extracción dental. Alpalsan y cols.³¹ informaron el caso de un niño de seis años que después de una extracción dental tuvo inflamación en la región de los molares y fiebre, que no respondió a los antibióticos⁴. Nuestro paciente también fue tratado de forma similar.

CONCLUSIONES

La cicatrización inadecuada de las heridas con zonas de necrosis, tumefacción inesperada en sitios de una extracción dental, la mala respuesta al tratamiento antibiótico, la movilidad y pérdida prematura de dientes, el dolor en la cavidad oral con las funciones normales, la adenopatía regional, la pérdida de peso, el ataque al estado general y la fiebre son datos de alarma que obligan a sospechar un padecimiento neoplásico sistémico como el linfoma de Burkitt. Es importante mencionar la trascendencia del manejo multidisciplinario y la buena comunicación entre estomatólogos y oncólogos para lograr un abordaje y tratamiento médico y quirúrgico adecuados y oportunos que resuelvan el proceso como en el caso que presentamos.

REFERENCIAS BIBLIOGRAFICAS

1. Adatia AK. Burkitt's tumor in the jaws. *I Br Dent J* 1996;120:315-26.
2. Burkitt D. Malignant lymphomata involving the jaws in Africa. *J Laringol Otol* 1965;79:929-39.
3. Burkitt DA. Sarcoma involving the jaws in African children. *Br J Surg* 1958;46:218-23.
4. Alaluusua S, Donner U, Rapola J. Nondemic Burkitt's lymphoma with jaw involvement. *J Pediatr Dent* 1987;9:158-62.
5. Liu RS, Liu HC, Bu JQ, Dong SN. Burkitt's lymphoma presenting with jaw lesions. *J Periodontol* 2000;71:646-9.
6. Griffin TJ, Hurst PS, Swanson J. Non-Hodgkin's lymphoma: a case involving four third molar extraction sites. *Oral Surg Oral Med Oral Pathol* 1988;65:671-4.
7. Patton LL, McMillan CW, Webster WP. American Burkitt's lymphoma: a 10-year review and case study. *Oral Surg Oral Med Oral Pathol* 1990;69:307-16.
8. Ardekian L, Peleg M, Samet N, Givol N, Taicher S. Burkitt's

- lymphoma mimicking as an acute dentoalveolar abscess. *J Endod* 1996;22:697-8
9. Van Sickels, Anderegg C, Aufdemorte T. Nonendemic American Burkitt's lymphoma. *J Oral Maxillofac Surg* 1985;43:453-6
10. Qutanilla ML, Lome MC, Ott G, y cols. Primary intestinal non-Hodgkin's lymphoma and Epstein-Barr virus: high frequency of EBV-infection in T-cell lymphomas of Mexican origin. *Leuk Lymphoma* 1998;30:111-21
11. Ruano AJ, Calderón EC. Linfomas. En: *Oncología Medicoquirúrgica Pediátrica*. Rivera-Luna R Ed. McGraw-Hill México 2001;pp229-42
12. Rivera-Luna R, Martínez GG, Borrego RR. Linfoma de Burkitt. Importancia del manejo. *Acta Pediatr Mex* 1985;6:167
13. Sandlund JT, Fonseca T, Leimig T, Verissimo L, et al. Predominance and characteristics of Burkitt's lymphoma among children with non-Hodgkin lymphoma in northeastern Brazil. *Leukemia* 1997;11:743-6
14. Yusuf H. Burkitt's lymphoma. *J Oral Surg* 1981;39:772-5
15. Tsui SH, Wong MH, Lam WY. Burkitt's lymphoma presenting as mandibular swelling-report of a case and review of publications. *Br J Oral Maxillofac Surg* 2000;38:8-11
16. Lund DI, Rodd H, Craig GT. Burkitt's lymphoma presenting with jaw lesions in a young white girl. *Br J Oral Maxillofac Surg* 1997;35:438-41
17. Baden E, Carter R. Intraoral presentation of American Burkitt's lymphoma after extraction of a mandibular left third molar. *J Oral Maxillofac Surg* 1987;45:689-93
18. Sariban E, Bonahue A, Magrath IT. Jaw involvement in American Burkitt's lymphoma. *Cancer* 1984;53:1711-8
19. Anavi Y, Kaplinsky C, Calderón S, Zaizov R. Head, neck and maxillofacial childhood Burkitt's lymphoma: a retrospective analysis of 31 patients. *J Oral Maxillofac Surg* 1990;48:708-13
20. Hanazawa T, Kimura Y, Sakamaki H, Yamaguchi A, Nagumo M, Okano T. Burkitt's lymphoma involving the mandible: report of a case and review of Japanese cases. *Oral Surg Oral Med Oral Pathol Oral Radiol Endod* 1998;85:216-20
21. Svoboda WE, Aaron GR, Albano EA. North American Burkitt's lymphoma presenting with intraoral symptoms. *Pediatr Dent* 1991;13:52-8
22. Boraz RA. American Burkitt's lymphoma: report of a case with involvement of the jaws. *Pediatr Den* 1983;5:273-5
23. Pazoki A, Jansisyanont P, Ord RA. Primary non-Hodgkin's lymphoma of the jaws: Report of 4 cases and review of the literature. *J Oral Maxillofac Surg* 2003;61:112-7
24. Rivera-Luna R. Linfoma no Hodgkin. *Acta Pediatr Mex* 1981;2:128
25. Hupp JR, Collins FJ, Ross A, Myall RW. A review of Burkitt's lymphoma. Importance of radiographic diagnosis. *J Maxillofac Surg* 1982;10:240-5
26. Mitsudo K, Tohnai I, Hayashi Y, Ueda M, Yambe M, Hirose Y. A case of Burkitt's lymphoma that presented initially with resorption of alveolar bone. *Oral Dis* 2000;6:2
27. Maxymiw WG, Goldstein M, Wood RE. Extranodal non-Hodgkin's lymphoma of the maxillofacial region: analysis of 88 consecutive cases. *SADJ* 2001;56:524-7
28. Rivera-Luna R. Linfoma no Hodgkin, experiencia clínica y de tratamiento en población infantil. *Cirugía y Cirujanos* 1987;53:143
29. Eisenbud L, Sciubba J, Mir R, Sachs SA. Oral presentations in non-Hodgkin's lymphoma: a review of thirty-one cases. Part I. Data analysis. *Oral Surg Oral Med Oral Pathol* 1983;56:151-6
30. Eisenbud L, Sciubba J, Mir R, Sachs SA. Oral presentations in non-Hodgkin's lymphoma: a review of thirty-one cases. Part II. Fourteen cases arising in bone. *Oral Surg Oral Med Oral Pathol* 1984;57:272-80
31. Alpaslan C, Cetiner S, Emek D, Oygur T. Mandibular soft tissue mass as the initial presentation of Burkitt's lymphoma. *J Clin Pediatr Dent* 1997;21