

Enfermedad diseminada fatal por vacuna BCG en un paciente con inmunodeficiencia combinada severa

Dra. Mercedes Macías-Parra,* Dr. Eduardo López-Corella,** Dr. Gabriel Cardoso-Hernández,*** Dr. Renato Daniel Berrón-Pérez****

RESUMEN

Los recién nacidos en México reciben sistemáticamente la vacuna BCG (Bacilo Calmette-Guérin, derivada de *M. bovis*) en los primeros días después del nacimiento; rara vez causan complicaciones serias. Sin embargo, puede ocurrir una infección diseminada en pacientes inmunodeficientes, en particular, en quienes tienen defectos de la inmunidad celular. En este informe, se describe uno de los dos únicos casos con autopsia, de enfermedad fatal diseminada por vacuna BCG estudiados en el Instituto Nacional de Pediatría (INP), Ciudad de México, entre diciembre de 1970 y diciembre del 2005. Se trató de un lactante de siete meses de edad que recibió la vacuna de BCG en el primer día de vida; dos meses después desarrolló linfadenitis regional y un absceso en el sitio de inyección, fiebre y crecimiento ganglionar en otros sitios. El niño tenía inmunodeficiencia combinada severa (IDCS). A los cinco meses de edad apareció tos; había detención de peso, talla. Una radiografía de tórax mostró que no había sombra tímica; infiltrado micronodular bilateral en la región parahiliar. Por esta razón se inició un tratamiento antituberculoso. El paciente empeoró gradualmente y falleció a los nueve meses de edad. En la autopsia se corroboró la ausencia del timo. Había hipoplasia severa del tejido linfoide; extensas zonas de un proceso granulomatoso con abundantes bacilos ácido-alcohol-resistentes intracelulares en bazo, hígado y ganglios linfáticos y neumocistosis en pulmón. En el INP la enfermedad diseminada por BCG ocurrió con una tasa de 1.5 casos por 10,000 egresos hospitalarios y dos casos/10,000 autopsias. La vacunación con BCG es un procedimiento generalmente seguro; sin embargo, en ocasiones puede tener complicaciones graves o incluso fatales sobretodo en pacientes con alteraciones en la respuesta inmune celular.

Palabras clave: Tuberculosis (TB), Inmunodeficiencia primaria (IDP), *Bacillus Calmette-Guérin*(BCG).

ABSTRACT

Newborns in Mexico routinely receive BCG vaccination shortly after birth. Serious complications caused by the vaccine are uncommon. Disseminated infection may occur in immunodeficient patients, particularly those with defects in cell-mediated immunity. The purpose of this report is to describe one of only two autopsy cases of fatal disseminated disease seen at the National Institute of Pediatrics in Mexico City from December 1970 to December 2005. This case was a child with severe combined immunodeficiency (SCID), a seven month old boy who received BCG vaccination one day after birth; two months later he developed regional lymphadenitis with subcutaneous abscess and drainage at the injection site followed by fever and enlarged lymph nodes at other sites. At the age of five months coughing and failure to thrive were noted and a chest X ray reported an absent thymus shadow and bilateral parahilar infiltrate. The patient was unresponsive to combined antituberculous treatment and died at the age of nine months. The autopsy revealed the absence of thymus; severely hypoplastic lymphoid tissue, widespread granulomatous disease with intracellular acid fast bacilli in spleen, liver and lymph nodes and an extensive pulmonary pneumocystosis. During this period disseminated disease due to BCG was extremely uncommon with an incidence rate of 1.5 cases in / 10,000 hospital discharges and 2/10,000 autopsies. Immunization with BCG, usually an innocuous procedure, can take a serious and even fatal course in patients with an impaired immune response as in this child with primary severe combined immunodeficiency.

Key words: Tuberculosis (TB), primary immunodeficiency (PID), *Calmette-Guérin Bacillus* (BCG).

* Infectóloga Pediatra Adscrita al Departamento de Infectología del Instituto Nacional de Pediatría (INP)

** Jefe del Departamento de Patología. Instituto Nacional de Pediatría

*** Infectólogo Pediatra egresado del Instituto Nacional de Pediatría

**** Jefe del Departamento de Inmunología. Instituto Nacional de Pediatría

Correspondencia: Dra. Mercedes Macías-Parra, Montaña de Monte Rico No. 41, Jardines de la Montaña, Delegación Tlalpan, México D.F., C.P. 14210 Teléfono del trabajo: 0152 (55) 56-06-68-56 Fax: 01 52 (55) 56-06-68-56 E-mail: mermacpar@hotmail.com Recibido: marzo, 2006. Aceptado: mayo, 2006.

La vacuna de BCG (*Bacillus Calmette-Guérin* derivada de *M. bovis*) ha sido utilizada en gran escala desde 1921 para la prevención de tuberculosis, fundamentalmente para evitar las formas más graves de la enfermedad. En la actualidad forma parte del programa rutinario de vacunación en países donde la tuberculosis es endémica. La Organización Mundial de la Salud (OMS) recomienda la vacunación selectiva en grupos de riesgo^{1,2} dentro del programa ampliado de vacunación

en los países donde el problema es endémico y en los países donde no lo es.

La vacuna BCG (cepa Danesa 1331), se introdujo en México en 1951 y desde 1965 se aplica en forma rutinaria al nacimiento. A principios de 1973 fue incorporada al Programa Nacional de Inmunización con una cobertura actual del 98.3% en menores de cinco años de edad ³.

La vacunación con BCG es un procedimiento habitualmente seguro. En el niño inmunocompetente las complicaciones que causa generalmente son locales, como úlcera en el sitio de aplicación o linfadenitis regional; sin embargo, excepcionalmente puede ocurrir una infección generalizada por BCG, sobre todo en pacientes inmunocomprometidos, particularmente en los que tienen defectos en la inmunidad celular ⁴⁻⁶.

En nuestro medio la información de estas complicaciones es limitada, por lo que el objetivo de este trabajo es informar que uno de los dos únicos casos de BCG diseminada diagnosticados en el INP en un período de 34 años, fue un niño con inmunodeficiencia combinada severa (IDCS).

DESCRIPCIÓN DEL CASO

Niño de siete meses de edad, primogénito, padres sanos sin informe de consanguinidad entre ellos. Peso al nacimiento, 3,200 g, talla, 50 cm. Recibió la vacuna con BCG y SABIN el primer día de nacido. No había historia de exposición a tuberculosis. Permaneció sano hasta el segundo mes de vida cuando en el sitio de aplicación de BCG le apareció un nódulo eritematoso, doloroso, que drenaba escaso material purulento. Durante las semanas siguientes tuvo fiebre intermitente, le aparecieron ganglios en la región axilar y supraclavicular, que aumentaron de volumen progresivamente hasta medir 2 cm de diámetro; drenaban material purulento. Al quinto mes de edad tuvo tos intermitente y detención de peso y talla, motivo por el que se hospitalizó. Recibió tratamiento con isoniazida, rifampicina, estrepto-

micina, pirazinamida y dicloxacilina. Evolucionó con deterioro en sus condiciones clínicas y fue referido al INP.

A su ingreso, presentaba una úlcera violácea de 1 cm en el sitio de aplicación de la BCG y ganglios linfáticos fluctuantes en región cervical y supraclavicular derechos. Se halló tejido amigdalino y ganglios linfáticos palpables; tenía dificultad respiratoria, tiros intercostales, retracción xifoidea, aleteo nasal a la auscultación de campos pulmonares y marcada hipoventilación generalizada; el hígado se palpaba a 5 cm debajo del borde costal; no se detectó esplenomegalia. Biometría hemática. Hemoglobina, 9 g/dL; leucocitos, 23,200/mm³; linfocitos, 13%; monocitos, 3%; polimorfonucleares, 82%; plaquetas, 507,000/mm³.

La radiografía de tórax mostró infiltrado micronodular parahilar bilateral; no había imagen del timo. Los resultados de hemocultivo, Ziehl Neelsen y cultivo para *M. tuberculosis* en tres muestras de lavado gástrico y ELISA para VIH fueron negativos. La electroforesis de inmunoglobulinas en suero mostró IgG 70 mg/dL (Valores de Referencia (VR) 206-675), IgM 39 mg/dL (VR 33-96) e IgA 4 mg/dL (VR 8-87). La prueba de Nitrozul de tetrazolio (NBT) fue del 75%. No hubo respuesta a la prueba cutánea del PPD (2UI).

El recuento total de linfocitos fue de 5,834 (VR 4000-6900) con CD3 157 (VR 2400-6900) CD3 +/CD4 + 100 (VR 1400-5100), CD4e +/CD8 + 57 (VR 600-2200), CD19 + 5,460 (VR. 70-2500), CD18 y CD11B positivo. El niño recibió tratamiento antituberculoso con rifampicina, isoniazida, pirazinamida y myambutol. Se le transfundieron paquete globular y gammaglobulina intravenosa. Evolucionó con deterioro de su estado clínico; persistía la fiebre, la hipoxemia y la linfopenia aumentaron, aumentó también el infiltrado pulmonar en la radiografía de tórax. Falleció a los 29 días de hospitalización.

Previo autorización de los padres se realizó la autopsia limitada a tejidos torácicos y abdominales sin el retiro de órganos de las cavidades.

Una búsqueda meticulosa no reveló timo y el tejido linfoide era notablemente hipoplásico. Se encontró tejido granulomatoso diseminado con extensa sustitución de tejido linfoide por infiltrado difuso histiocítico o nodular y abundantes bacilos ácido-alcohol-resistentes intracelulares en los ganglios linfáticos, hígado, bazo e intestino delgado; el resto del escaso tejido linfoide de los ganglios linfáticos mostró marcada depleción paracortical con dilatación sinusoidal y escasos agregados linfoides periféricos CD20+ sin centros germinales en la zona cortical. La tinción para CD3 en los ganglios linfáticos fue negativa. Los pulmones estaban infectados en forma bilateral con *Pneumocystis jiroveci* con muy poca respuesta inflamatoria (Figuras 1 y 2).

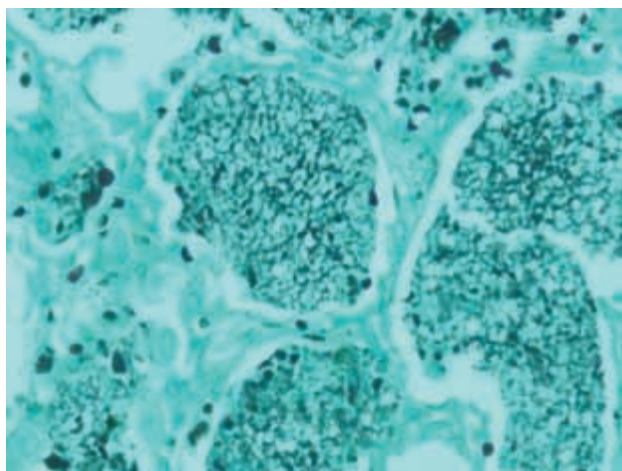


Figura 1. Pulmón. Con la tinción de metamina de plata se observan espacios alveolares ocupados en su totalidad por *Pneumocystis jiroveci* y escaso infiltrado inflamatorio.

DISCUSIÓN

Se desconoce la incidencia real de complicaciones asociadas a la vacuna BCG en México debido a que su notificación no es sistemática; sin embargo, es considerada como una vacuna segura y en la literatura se señala una frecuencia estimada de efectos adversos entre el 0.1 y 3.5%. Los más frecuentes son la adenitis localizada con o sin supuración (1/100) y la osteitis (1/100,000). La enfermedad diseminada por BCG es infrecuente y

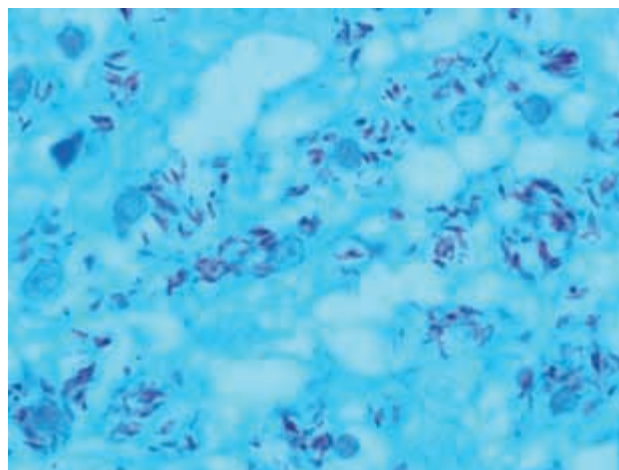


Figura 2. En la tinción de Ziehl Neelsen se observan numerosos bacilos ácido-alcohol-resistentes dentro de los macrófagos en granulomas esplénicos.

se estima en 1 a 10 casos por millón de dosis administradas⁶⁻⁸. Lotte y cols. revisaron 1,000 informes de la literatura entre 1921 y 1982 y encontraron alrededor de 100,000 casos de complicaciones por la aplicación de BCG; de ellas sólo sesenta correspondieron a enfermedad diseminada fatal con una mortalidad del 50%. Se identificó un defecto en la inmunidad celular como el principal factor de riesgo. Los mismos autores hicieron seguimiento de 1979 a 1981 prospectivo de las complicaciones causadas por la aplicación de la vacuna de BCG en seis países europeos. Hallaron informes de BCG diseminada de dos casos por millón de niños vacunados, con una mortalidad de 80 %^{9,10}.

Desde 1951 a la fecha se han descrito en la literatura alrededor de 121 casos de enfermedad diseminada por BCG y se identificó algún tipo de inmunodeficiencia en la mitad de ellos. La inmunodeficiencia combinada severa (IDCS) ha sido la más frecuentemente documentada en el 37% de los casos y con menos frecuencia, la enfermedad granulomatosa crónica de la infancia (EGC) en el 9%; síndrome de DiGeorge en el 1% y SIDA en el 3% de los casos. En el 50% de los pacientes no se ha encontrado ningún defecto en la inmunidad¹¹.

En los últimos años se han hallado otras anomalías del estado inmunológico en niños con BCG diseminada como la deficiencia de receptor de interferón gama, la deficiencia de receptor de interleucina-12 (IL-12/INF γ)¹² y el síndrome de hiperinmunoglobulina E (SHIE)^{13,14}, lo que deja abierta la posibilidad de que al menos algunos pacientes aparentemente inmunocompetentes que presentaron enfermedad diseminada por BCG, pudieran haber cursado con deficiencias inmunológicas transitorias o primarias no identificadas^{15,16}.

En el INP durante este período de 34 años, ingresaron anualmente un promedio de 10,000 niños y se han confirmado 171 casos de inmunodeficiencia primaria. Durante el mismo período se realizaron 6,888 autopsias, de las cuales 44 correspondieron a niños con inmunodeficiencia primaria (IDP) y 35 a pacientes con inmunodeficiencia secundaria del tipo VIH/SIDA.

La información del estado de vacunación con BCG fue obtenida en 33/44 casos de pacientes con IDP; 17 de ellos recibieron la vacunación con BCG al nacimiento y sólo en dos se documentó infección diseminada por BCG; en uno de ellos aún no se ha podido determinar el tipo de inmunodeficiencia.

En el presente caso el curso clínico, los resultados de la evaluación inmunológica y los hallazgos de la necropsia, apoyaron el diagnóstico de inmunodeficiencia combinada severa.

Es importante señalar que el riesgo de infección diseminada por BCG en niños inmunocomprometidos no ha sido establecido con precisión. La inmunodeficiencia combinada severa, la enfermedad granulomatosa crónica de la infancia, la enfermedad de DiGeorge completa y el SIDA, son los tipos de inmunodeficiencia que explican la mayor parte de casos¹⁷⁻²⁵.

El curso clínico del paciente es compatible con las descripciones de esta entidad y se caracterizó por fiebre, adenitis, detención de peso y talla, hepatomegalia en etapa temprana de la vida; sin embargo, la asociación temporal entre la

vacunación y la reacción en el sitio de inyección fue fundamental para la sospecha diagnóstica de enfermedad diseminada por BCG²⁶⁻²⁸.

La ausencia de hipersensibilidad cutánea en nuestro paciente refleja una respuesta anormal Th1 que es la responsable de limitar la infección²⁹⁻³¹.

La presencia de coinfección masiva por *Pneumocystis* en este caso se asoció con la enfermedad tuberculosa en el desenlace fatal del paciente. Ambos procesos se presentan en el contexto de deterioro de los linfocitos T.³²

Este paciente tuvo una inmunodeficiencia severa combinada, pero probablemente, no fue una de las variedades más graves. La presencia de escaso tejido linfoide residual en la autopsia, la presencia de tejido amigdalino, la ausencia de enfermedad injerto contra huésped a pesar que el niño recibió una transfusión y la presencia de linfocitos B maduros sin producción de inmunoglobulinas, hace improbable que se trate de una de las formas más serias de esta enfermedad, como la deficiencia de receptor de interleucinas ligado al X y son improbables las formas autosómicas recesivas, el defecto Jack3³, la deficiencia de adenosina-deaminasa³⁴ o una de las mutaciones RAG³⁵. Probablemente este paciente tuvo una de las formas menos severas como la mutación de la cadena alfa del receptor IL-7 o una mutación en el gen fosfato tirosin del CD45.^{36,37}

El beneficio de la vacuna BCG para la protección de la enfermedad tuberculosa ha sido motivo de discusión debido a las variaciones en los resultados de eficacia en diferentes estudios. Estas variaciones son consecuencia de factores como tipo de vacuna, edad de administración, contexto geográfico, étnico y social y tipo de enfermedad tuberculosa, pulmonar o extrapulmonar^{4,8}. Sin embargo, actualmente se acepta que la vacuna es eficaz en el 74% de los pacientes (IC el 95%, 62-83%) contra las formas severas de enfermedad extrapulmonar, en particular la miliar y la meníngea³⁸⁻⁴¹.

En el caso de niños con antecedentes familiares de inmunodeficiencia se debe posponer la vacunación con BCG hasta determinar su estado inmunológico.

Debido a que las complicaciones graves asociadas a la vacunación con BCG son sumamente raras, este riesgo es superado por la ventaja de prevenir las formas graves de la enfermedad tuberculosa, fundamentalmente en países donde la tuberculosis es endémica.

REFERENCIAS BIBLIOGRÁFICAS

1. Immunization policy. Global programme for vaccine and immunization. WHO/EPI/GEN/95.03 REV.1. World Health Organization. Expanded programme on Immunization. Childhood tuberculosis and BCG Vaccine. Genova. WHO. Update 1989; August.
2. World Health Organization, BCG vaccine: WHO position paper. *Wkly Epidemiol Rep* 2004;79:25-40.
3. Cobertura con esquema completo y con tipo de vacuna. Segundo censo nominal Diciembre 2002. Consejo Estatal de vacunación. PROVAC.2002 SSA. México.
4. Milstein JB, Gibson JJ. Quality control of BCG vaccine by WHO: a review of factors that may influence vaccine effectiveness and safety. *Bull World Health Org* 1990;68:93-108.
5. Bellet JS, Prose SS. Skin complications of Bacillus Calmette-Guérin immunization. *Curr Op Infect Dis* 2005;18:97-100.
6. Lugosi L. Theoretical and methodological aspects of BCG vaccine from the discovery of Calmette and Guerin to molecular biology. A review. *Tuberc Lung Dis* 1992;73:252-61.
7. Hengster P, Schnapka J, Fille M, Menardi G. Occurrence of suppurative lymphadenitis after a change of BCG vaccine. *Arch Dis Child* 1992;67:952-5.
8. CDC. ACIP: Use of BCG vaccines in the control of tuberculosis: A joint statement by the ACIP and the Advisory Committee for Elimination of Tuberculosis. *MMWR* 1988;37:663-4, 669-75.
9. Lotte A, Wasz-Höckert O, Poisson N, Dumitrescu N, Verron M, Couvet E. BCG complications. Estimates for the risk among vaccinated subjects and statistical analysis of their main characteristics. *Adv Tuberc Res* 1984;21:107-93.
10. Lotte A, Ten Dam HG, Henderson R. Second IUATLD study on complications induced by intradermal BCG vaccination. *Bull Int Union Tuberc Lung Dis* 1988;63:47-59.
11. Casanova JL, Jouanguy E, Lamhamedi S, Blanche S, Fisher A. Immunological conditions of children with BCG disseminated infection [letter]. *Lancet* 1995;26:346:581.
12. Fieschi C, Dupuis S, Catherinot E, Feinberg J, Bustamante J, Breiman A, et al. Low penetrance, broad resistance, and favorable outcome of interleukin 12 receptor beta1 deficiency: medical and immunological implications. *J Exp Med* 2003;197:527-35.
13. Jouanguy E, Altare F, Lamhamedi S, Revy P, Emile JF, Newport M, et al. Interferon-gamma receptor deficiency in an infant with fatal bacille Calmette-Guerin infection. *N Engl J Med* 1996 26;335:1956-61.
14. Pasic S, Lilic D, Pejnovic N, Vojvodic D, Simic R, Abinum M. Disseminated Bacillus Calmette-Guérin infection in a girl with hyperimmunoglobulin E syndrome. *Acta Paediatr* 1998;87:702-4.
15. Mackay A, Macleod T, Alcorn MJ, Laidlaw M, Macleod IM, Millar JS, et al. Fatal disseminated BCG infection in an 18-year-old boy. *Lancet* 1980;2:1332-4.
16. Pedersen FK, Engbaek HC, Hertz H, Vergmann B. Fatal BCG infection in an immunocompetent girl. *Acta Paediatr Scand* 1978;67:519-23.
17. González B, Moreno S, Burdach R, Valenzuela MT, Henríquez A, Ramos MI, et al. Clinical presentation of *Bacillus Calmet-Guérin* infections in patients with immunodeficiency syndromes. *Pediatr Infect Dis J* 1989;8:201-6.
18. Passwell J, Katz D, Frank Y, Spierer Z, Cohen BE, Ziprkowski M. Fatal disseminated BCG infection. An investigation of the immunodeficiency. *Am J Dis Child* 1976;130:433-6.
19. Esterly JR, Sturner WQ, Esterly NB, Windhorst DB. Disseminated BCG in twin boys with presumed chronic granulomatous disease of childhood. *Pediatrics* 1971;48:141-4.
20. Hikita H, Wakita S, Okuni M. A female case of chronic granulomatous disease. *Clin Immunol (Jpn)* 1973;5:653-9.
21. Bonnevier JO, Killander J, Olding L, Vahlquist B. Congenital agammaglobulinaemia in the brother of a boy who died of generalized BCG infection. *Acta Paediatr* 1964;53:55-64.
22. Bouton J, Mainwaring D, Smithells RW. BCG dissemination in congenital hypogammaglobulinaemia. *Br Med J* 1963;(8):1512-5.
23. Smith E, Thybo S, Bennedsen J. Infection with *Mycobacterium bovis* in a patient with AIDS: a late complication of BCG vaccination. *Scand J Infect Dis* 1992;24:109-10.
24. O'Brien KL, Ruff AJ, Louis MA, Desormeaux J, Joseph DJ, McBrien M, et al. Bacillus Calmette-Guerin complications in children born to HIV-1-infected women with a review of the literature. *Pediatrics* 1995;95:414-8.
25. Young LS. Mycobacterial diseases and the compromised host. *Clin Infect Dis* 1993;17(Suppl 2):S436-441.
26. Talbot E, Perkins M, Silva SFM, Frothiham R. Disseminated bacille Calmette-Guérin disease after vaccination: case report and review. *Clin Infect Dis* 1997;24:1139-46.
27. Cooper AM, Flynn JL. The protective immune response to *Mycobacterium tuberculosis*. *Curr Opin Immunol* 1995;7:512-16.
28. Stephan JL, Vlekova V, Le Deist F, Blanche S, Donadieu J, De Saint-Basile G, Durandy A, Griscelli C, Fischer A. Severe combined immunodeficiency: a retrospective single-center study of clinical presentation and outcome in 117 patients. *J Pediatr* 1993;123: 564-72.
29. Jouanguy E, Döffinger R, Dupuis S, Pallier A, Altare F, Casanova JL. IL-12 and IFN- γ in host defense against mycobacteria and salmonella in mice and men. *Curr Opin Immunol* 1999;11:346-51.
30. Sallusto F, Lanzavecchia A, Mackay CR. Chemokines and chemokine receptors in T-cell priming and Th1/Th2-mediated responses. *Immunol Today* 1998;19:568-74.
31. Bancroft GJ, Schreiber RD, Bosna GC. A T cell independent mechanism of macrophage activation by interferon gamma. *J Immunol* 1987;139:1104.
32. Skinner R, Appleton AL, Sprott MS, Barer MR, Magee JG, Darbyshire PJ, et al. Disseminated BCG infection in severe combined immunodeficiency presenting with severe anaemia and associated with gross hypersplenism after bone marrow transplantation. *Bone Marrow Transplant* 1996;17:877-80.
33. Notarangelo LD, Giliani S, Mazza C, Mella P, Savoldi G, Rodriguez-Perez C, et al. Of genes and phenotypes: the immunological and molecular spectrum of combined immune deficiency. Defects of the gamma(c)-JAK3 signaling pathway as a model. *Immunol Rev* 2000;178:39-48.
34. Levy Y, Hershfield MS, Fernández-Mejía C, Polmar SH, Scudiero D, Berger M, et al. Adenosine deaminase deficiency with late onset of recurrent infections: response to treatment with

- polyethylene glycol-modified adenosine deaminase (PEG-ADA). *J Pediatr* 1988;113:312-7.
35. Villa A, Sobacchi C, Notarangelo LD, Bozzi F, Abinun M, Abrahamsen TG, et al. V(D)J recombination defects in lymphocytes due to RAG mutations: severe immunodeficiency with a spectrum of clinical presentations. *Blood* 2001;97:81-8.
 36. Puel A, Leonard WJ. Mutations in the gene for the IL-7 receptor result in T⁻B⁺NK⁺ severe combined immunodeficiency disease. *Curr Opin Immunol* 2000;12:468-73.
 37. Kung C, Pingel JT, Heikinheimo M, Klemola T, Varkila K, Yoo LI, et al. Mutations in the tyrosine phosphatase CD45 gene in a child with severe combined immunodeficiency disease. *Nature Med* 2000;6:343-5.
 38. Colditz CA, Berkey CS, Mosteller F, Brewer TF, Wilson ME, Burdick E, et al. The efficacy of Bacillus Calmette-Guérin vaccination of newborns and infants in the prevention of tuberculosis: Meta-analyses of the published literature. *Pediatrics* 1995;96:29-35.
 39. Colditz CA, Brewer T, Berkey CS, Mosteller F, Wilson ME, Burdick E, et al. Efficacy of BCG in the prevention of tuberculosis: Meta-analyses of the published literature. *JAMA* 1994;171:698-702.
 40. Ponnighaus JM, Fine PE, Sterne JA, Wilson RJ, Msosa E, Gruer PJ, Jenkins PA, Lucas SB, Liomba NG, Bliss L. Efficacy of BCG vaccine against leprosy and tuberculosis in Northern Malawi. *Lancet* 1992;(14):339:636-9.
 41. Karonga Prevention Trial Group. Randomised controlled trial of single BCG, repeated BCG, or combined BCG and killed *Mycobacterium leprae* vaccine for prevention of leprosy and tuberculosis in Malawi. *Lancet* 1996;348:17-24.