

## Criptorquidia. Nueva clasificación. Diagnóstico, tratamiento y pronóstico

Dr. Francisco Beltrán-Brown \*

### RESUMEN

Se presenta una clasificación actualizada sobre la criptorquidia y la forma en que el pediatra puede diagnosticarla. En la experiencia del autor con 1,180 casos, los testículos se clasifican por su posición y sus dimensiones. Se analiza qué pacientes requieren cirugía y cuáles deben recibir tratamiento hormonal.

**Palabras clave:** Criptorquidia, testículos, tratamiento hormonal, tratamiento quirúrgico.

### ABSTRACT

An updated classification of cryptorchidism is presented and a guide for its diagnosis by pediatricians. In the author's experience with 1,180 cases, the testicles are classified according to their position and their size. This paper discusses which patients can be treated surgically and which ones require hormonal treatment.

**Key words:** Cryptorchidism, testicles, hormonal treatment, surgical treatment.

En 1988, se publicó una clasificación de 1,010 casos de criptorquidia en el Journal of Pediatric Surgery. La experiencia de años recientes, indica que esa clasificación puede simplificarse en una nueva actualizada para facilitar el diagnóstico por el pediatra desde que los niños tienen diez meses de edad y en su caso sugerir un tratamiento quirúrgico.

En la mayoría de los casos, una vez formulado el diagnóstico, se informa a los familiares de inmediato, quienes tienen interés en el pronóstico de una intervención quirúrgica.

Un factor importante para el pronóstico, es la edad operatoria. En este artículo se valoran los resultados de 1,180 orquidopexias efectuadas entre 1969 y 2005, en base a una nueva clasificación.

El testículo retráctil es también congénito por lo que cuestionamos la clasificación Congénitas y Adquiridas.

### MATERIAL Y METODOS

Se revisaron las historias clínicas de 1,180 orquidopexias efectuadas de 1969 a 2005 y los resultados se valoraron con una clasificación simplificada en comparación con la de 1988<sup>1</sup>. La nueva clasificación divide la posición del testículo por su proyección al canal inguinal que a su vez tiene dos partes: la inferior comprendida entre la parte media del canal inguinal y el pubis (Figura 1) (BAJAS I); la situada en la mitad superior (ALTAS II); la de posición III o de testículos NO PALPABLES. (Figura 1).

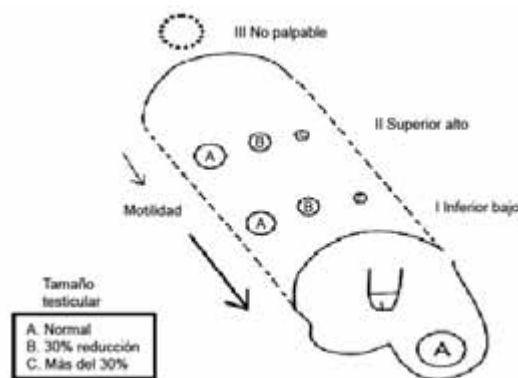


Figura 1.

\* Hospital ABC

Correspondencia: Dr. Francisco Beltrán-Brown. Circuito Fuentes No. 63-7. Col. Fuentes del Pedregal. México 14140 D.F. Tel. 56 52 34 79

Recibido: marzo, 2006. Aceptado: octubre, 2006.

Además de la ubicación del testículo en el canal inguinal, se debe palpar para estimar su dimensión y su motilidad (Figura 2), datos que deben anotarse. El tamaño normal de la gonada, se designa con la letra A. Cuando se aprecia disminución de 30% de un testículo respecto al tamaño normal, se califica con la letra B; si el tamaño del testículo es todavía menor, se califica con la letra C. El pediatra y el cirujano deben coincidir en esta valoración.

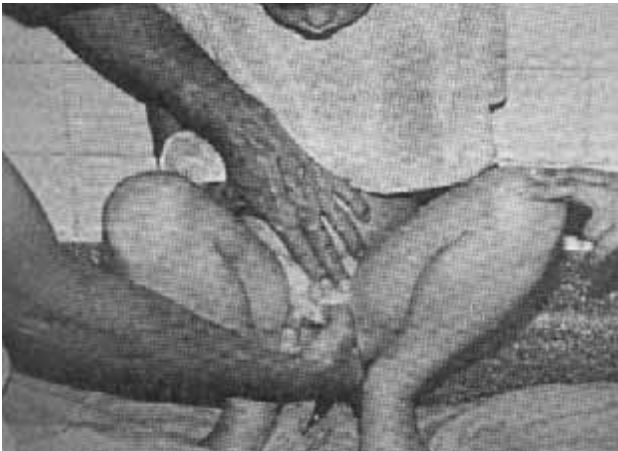

Figura 2.

En las posiciones BAJAS I A, la motilidad del testículo es amplia, lo que sugiere que hay una BOLSA PERITONEAL (Figura 3).

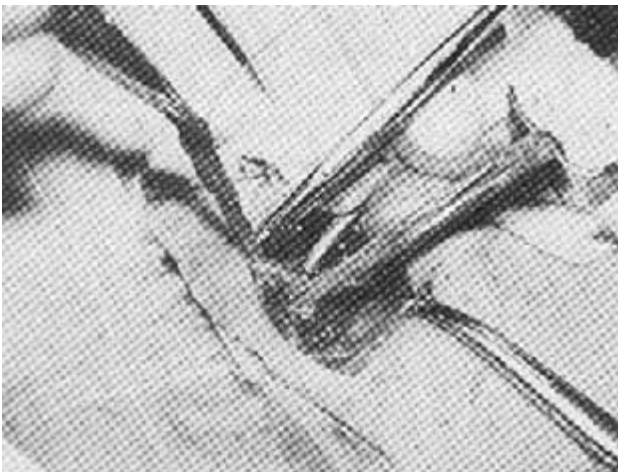


Figura 3.

## RESULTADOS

La mayor parte de los pacientes fueron evaluados clínicamente de uno a dos años después de operados (Cuadro 1); 52 de ellos, a los 20 años de edad (Cuadro 2). De los pacientes con testículos no palpables, se revisaron 23 casos hasta dos años después de la cirugía; tuvo buen resultado el 90%. En algunos casos hubo que operar de urgencia. Tal fue el caso de un paciente de dos horas de nacido y 2 kg de peso con gastrosquisis; cuando se hizo la reducción de las asas intestinales, se observó el testículo izquierdo intraabdominal; se efectuó la orquidopexia con gran dificultad; el cordón y sus vasos fueron colocados sin dificultad en el escroto al año de edad y el resultado fue favorable.

Cuadro 1. Edad operatoria

<6/12	6 meses-1 año	2-4años	4-14 años	TOTAL
25 (hernia encarcelada)	162	635	352	1,149

Cuadro 2. Revisión postoperatoria

	1 a 12 meses	1 año	2 años	20 años	TOTAL
Inferior y superior	1,176	902	501	52	2,631
No palpables	23	22	20	6	71
TOTAL	1,199	924	521	58	2,702

En este estudio hubo un 76% de situaciones BAJAS I (Figura 1); la gran mayoría con amplia motilidad (1 a 2 cm). Esta situación se registra en el protocolo como posición I A M. En los casos de situación ALTA II, el 78% tuvo tamaño gonadal B y la motilidad se redujo a medio centímetro. En posición III, testículos NO PALPABLES, hubo sólo 1.5% y de este grupo, el 78% tuvo tamaño gonadal C. En cuatro casos hubo ausencia testicular unilateral; en otro niño la ausencia fue bilateral; el paciente fue referido al endocrinólogo<sup>2</sup>. Con la clasificación que se propone, el diagnóstico se realizó en el 96% de los casos después de los ocho meses de edad. En el 4% restante, hubo problemas para determinar la posición y la motilidad testicular debido a la difícil exploración del niño pequeño<sup>3</sup>. El mayor problema diagnóstico, fue el caso de los testículos retráctiles, en 184 casos<sup>4</sup>, que representa el 14%

del total de testículos no descendidos <sup>2,4-7</sup>. En 40 casos el diagnóstico fue dudoso; 21 de ellos respondieron favorablemente al tratamiento hormonal como pudo confirmarse después de tres a seis años de vigilancia. Los demás pacientes fueron operados como I A M, con la bolsa peritoneal mencionada. Uno de ellos, sufrió de torsión testicular a la edad de 17 años; se operó y tuvo buen resultado por las revisiones que se le hicieron durante seis años.

## DISCUSIÓN

El pronóstico de la orquidopexia depende de varios factores. La permanencia de la gónada dentro de su bolsa correspondiente, permite valorar su tamaño desde muy temprana edad. En niños obesos se podrá valorar algunos meses más tarde con exploraciones repetidas. Cuando el problema es unilateral, el tamaño de la gónada del lado normal facilitará la comparación de ambas gónadas. Una vez localizada la situada en posición anómala, el médico tratará de llevarla por suave expresión de una mano hacia la bolsa correspondiente (Figura 4); la otra mano del clínico tratará

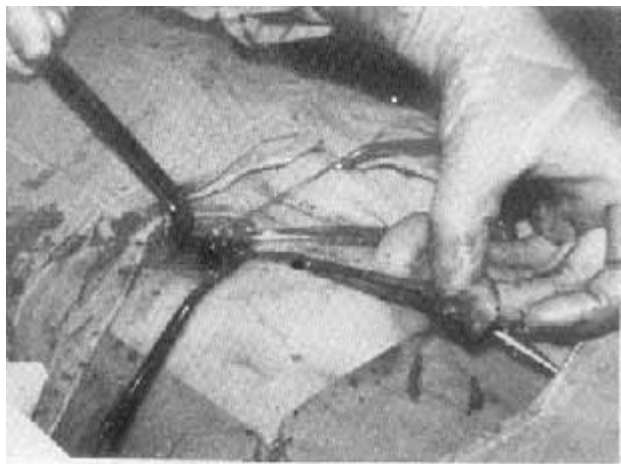


Figura 4.

de captarla. Si la gónada puede ser llevada a su bolsa, el clínico la suelta; si permanece en ella, sin regresar al canal, se trata de un testículo retráctil (10 %), lo cual se puede diagnosticar incluso en la edad preescolar. Si al soltar la gónada escapa hacia el canal inguinal, lo más probable es que se trate de una criptorquidia baja y móvil, lo que en la mayoría de los casos se debe a la

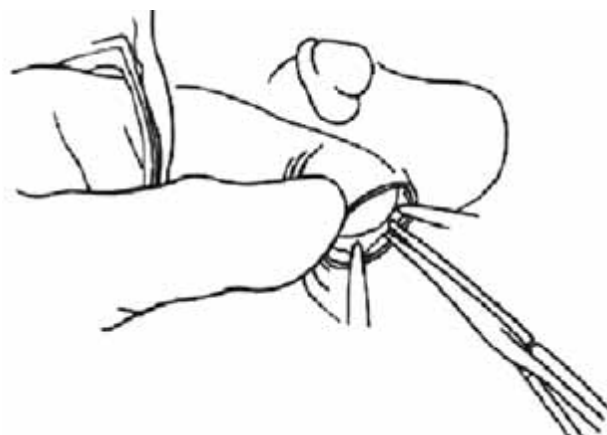


Figura 5.

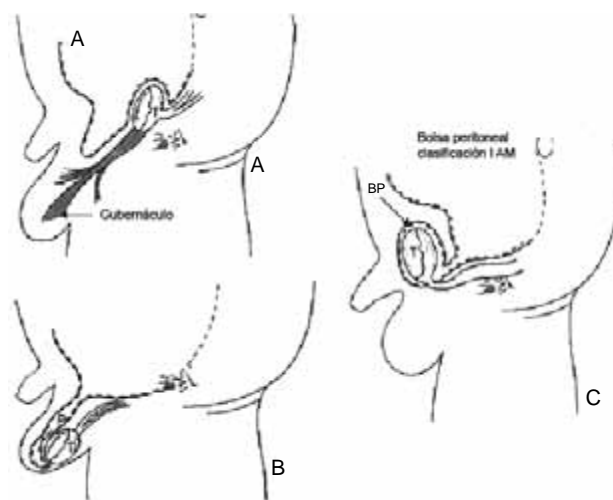


Figura 6.

bolsa peritoneal. En esta circunstancia está indicada la terapia hormonal con gonadotropina humana en dosis de 8 a 10 mil UI. <sup>2,6,7,9</sup>

Cuando es necesaria una intervención quirúrgica, se efectúa en niños de uno a dos años de edad. La decisión de operar niños entre seis meses y un año de edad (Cuadro 2) se basa en que los pequeños presentan dolor o encarcelamiento de una hernia inguinal que acompaña a la criptorquidia. En la gran mayoría de los casos (98%), el pronóstico es excelente. Después de los dos años de edad y antes de los cuatro, el pronóstico de los operados es de 75% de éxito.

Las gónadas tamaño C, generalmente son altas y no móviles; cuando son bilaterales puede ser necesaria su extirpación por el peligro de un futuro cáncer.

En los casos de criptorquidia unilateral de este tipo se aplica una prótesis por vía inguinal a los ocho o diez años de edad. Cuando la criptorquidia es bilateral el paciente es enviado al endocrinólogo. Dos niños fueron re-operados por mal resultado de la orquidopexia y diez más previamente operados en otras instituciones. En estos casos una nueva exploración operatoria es difícil por las adherencias y fibrosis de los planos musculares. En dos de los últimos diez casos, se había seccionado el cordón deferente. Las figuras 2, 5 y 6 ilustran los momentos quirúrgicos. Cuando se logra dilatar la bolsa escrotal con el dedo se observa el descenso quirúrgico de la gonada hasta el fondo del escroto donde es fijada con algunos puntos de sutura a las envolturas internas (dartos).

## CONCLUSIONES

La clasificación de la ubicación de los testículos en alta, baja y no palpable, tomando en cuenta la motilidad y el tamaño de la gónada, facilitan el diagnóstico por el especialista; permite indicar la edad operatoria conveniente durante la cirugía, modificar o ratificar el pronóstico y el resultado a largo plazo. Finalmente, permite comprobar el diagnóstico clínico respecto al tamaño del testículo y su situación en el canal.

El testículo retráctil (Figura 3), se considera en otras clasificaciones como patología adquirida. Sin embargo, se trata de otra entidad patológica cuyo tratamiento es hormonal; si éste no tuviera éxito, se indica la intervención cuando los niños tengan entre cuatro y siete años de edad. El pronóstico es muy bueno debido a que se conserva el tamaño de la gónada en esta posición.

Desde el punto de vista quirúrgico, la técnica actual realizada por un cirujano experimentado tiene

un éxito de 99% en el caso de las posiciones bajas del testículo y de 75 a 80% <sup>12</sup> en las posiciones altas (Cuadros 1 y 3).

**Cuadro 3**

	A	Tamaño B	Gónada C	Total
Posición Baja	656 (86%)	100 (13%)	5 (1%)	761(65%)
Posición alta	53 (13%)	340 (86%)	3 (1%)	396
No palpables	2 (9%)	10 (44%)	11 (47%)	23
Total	711 (60%)	450 (38%)	19 (2%)	1,180

## REFERENCIAS

1. Beltrán BF, Villegas AF. Clinical classification for undescended testes. Experience in 1010 orquidopexies. Annual Meeting of the Pacific Ass of Ped Surgeon. Soc Ped Surgery 1988; 444-47.
2. Beltrán BF. Testículo no descendido. Mc Graw Hill Interamericana. Endocrinology Mexico 1999.
3. Thone M, Lim C, Fatima H. Undescended testes. Incidence in 1002 consecutive male infants and outcome at 1 year of age. J Pediatr Surg 1999;1:37-47.
4. Beltrán Brown F, Hernández T, Palazuelos E, Pereira A. Diagnóstico y manejo del testículo retráctil. Revisión de 184 casos. Acta Pediatr Mex 1988;9:136-9.
5. Bentholdis M, González R. Testículo retráctil. El mayor riesgo a presentar criptorquidia adquirida. J Urol 2003;170(6):296-401.
6. Meifer RN, Hackww, Haanot K. Successful treatment of acquired undescended testes with human chorionic gonadotropin. Eur J Pediatr 2001;(160):66-68.
7. Dannon M. Endrocrynology Cryptorchidism. Ed. Marcel Decker 1996;pp:298-301.
8. Beltrán BF, Villegas Álvarez F, Blanc GC, Catalan MJ, Bierzinski KA. Síndrome de escroto no desarrollado. Acta Pediatr Mex 2002;23(4):228-32.
9. Kaplan GW. The undescended testis: change over the past several decades. Internat Surg 2003;(supl 1):12-14.
10. Hack WW, Meijer RW, Bos SD, Haasnoot K. A new clinical classification for undescended testis. Scand J Urol Nephrol 2002;37:43-7.
11. Meijer RW, Hack WW, van der Voort-Doedens LM, Haasnoot K, Bos SD. Surgical findings in acquired undescended testis. J Pediatr Surg 2004;39(8):1242-4.