

## Germinoma de ganglios basales y tálamo

Dr. Abraham Ibarra-de la Torre,\* Dr. Marcial Anaya-Jara,\* Dr. Alfonso Marhx-Bracho,\* Dr. Peter Grube-Pagola,\*\*  
Dr. Daniel Carrasco-Daza\*\*

### RESUMEN

Los germinomas son los más comunes de los tumores originados de las células germinales. Los intracraneales por lo general se localizan en las estructuras de la línea media (hipotálamo y glándula pineal). Cada vez más, se describen en la literatura casos localizados en estructuras laterales a los ventrículos cerebrales, como los ganglios basales y el tálamo, con manifestaciones clínicas y de imagen diferentes al resto de los germinomas intracraneales. Presentamos el caso de un paciente de 8 años de edad con diagnóstico de germinoma en ganglios basales y tálamo derechos, diagnosticado y tratado en el Instituto Nacional de Pediatría. Sus manifestaciones clínicas fueron pubertad precoz, hipernatremia, hemiparesia faciocrorporal, alteraciones de la conducción y tardíamente signos de hipertensión endocraneana.

**Palabras clave:** Germinoma, ganglios basales, tálamo.

### ABSTRACT

Germinoma is the most common of intracranial germ-cell tumors. These neoplasms generally appear in middle-line structures, especially in suprasellar and pineal regions; germinomas arising from lateral structures adjacent to cerebral ventricles, such as basal ganglia and thalamus are very rare, with unique clinical and imaging features. We present a case of germinoma of the basal ganglia and thalamus, diagnosed and treated at the Instituto Nacional de Pediatría, in Mexico City. The patient was an 8-year-old boy with precocious puberty, hypernatremia, left hemiparesis, behaviour disorders, and intracranial hypertension.

**Key words:** Germinoma, basal ganglia, thalamus.

Los tumores derivados de las células germinales (germinoma, teratoma maduro e inmaduro, coriocarcinoma, carcinoma embrionario, tumor del seno endodérmico), tienen diferente comportamiento maligno;<sup>1</sup> el más común y de mejor pronóstico es el germinoma, que constituye el 2.1% de todos los tumores intracraneales.<sup>2</sup>

Los germinomas intracraneales por lo general aparecen en la glándula pineal y en la región supraselar (hipotálamo);<sup>1,3</sup> rara vez en ganglios basales y tálamo (del 0 al 14% de todos los germinomas intracraneales),

con mayor frecuencia en Asia.<sup>4,7</sup> Los germinomas de las regiones supraselar y pineal crecen a partir de células totipotenciales de la línea media durante el desarrollo de la porción rostral del tubo neural. Los germinomas del tálamo y de los ganglios basales podrían originarse de células germinales ectópicas,<sup>4</sup> establecidas durante su migración desde el saco vitelino.

La forma de presentación clínica depende de su localización. En el caso de los talámicos y los ganglios basales los pacientes pueden presentar hemiparesia faciocrorporal, disartria, signos de liberación piramidal<sup>6,8</sup> y déficit neuro-psicológico que incluye demencia y psicosis.<sup>9,10</sup>

La tomografía computada (TC) muestra calcificaciones dentro del tumor.<sup>5,7</sup> Los germinomas talámicos son más grandes que los supraselares y pineales y pueden presentar cambios quísticos y hemorrágicos relacionados a su crecimiento rápido.<sup>4,11</sup> La resonancia magnética (RM) los muestra como lesiones hiperintensas o isointensas en fase T1.<sup>4,6</sup> Los germinomas son tumores altamente radiosensibles,<sup>12</sup> de ahí la importancia de un diagnóstico temprano.

\* Departamento de Neurocirugía.

\*\* Servicio de Patología.

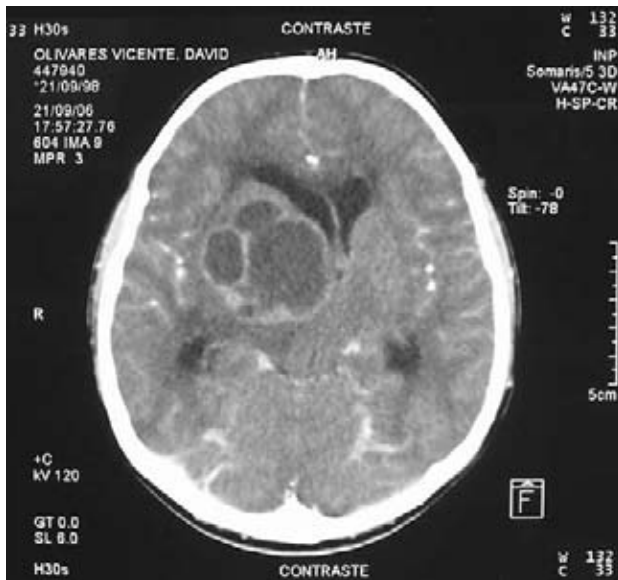Instituto Nacional de Pediatría.

Correspondencia: Dr. Abraham Ibarra-de la Torre. Instituto Nacional de Pediatría. Insurgentes Sur 3700, Col. Insurgentes Cuicuilco. Del. Coyoacán, México, D.F. C.P. 04530. Tel. 10840900 Ext. 1269  
Correo electrónico: abrahamibarra@hotmail.com

Recibido: junio, 2007. Aceptado: agosto, 2007.

## INFORME DEL CASO

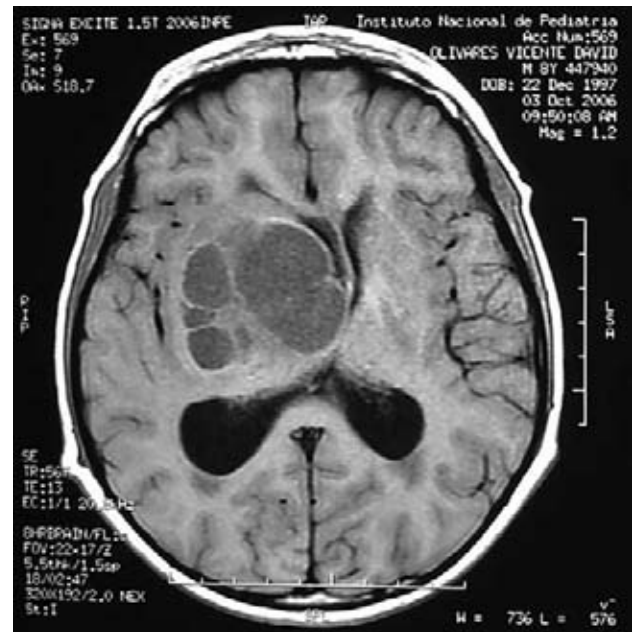
Niño de 8 años de edad. Desde un año antes tuvo datos de pubertad precoz y trastorno electrolítico (hipernatremia). En los últimos dos meses desarrolló visión borrosa, hemiparesia izquierda progresiva, cefalea, vómitos y alteraciones de la conducta, euforia y verborrea. En el examen físico, se observó papiledema bilateral, disartria, síndrome piramidal izquierdo, signos físicos de pubertad precoz con pubarca y acné. Durante su internamiento tuvo deterioro neurológico agudo secundario a hidrocefalia. Los estudios de Imagen: (TC y RM), mostraron una neoplasia heterogénea con centro hipodenso y periferia hiperdensa, bien circunscrita, con pobre captación del medio de contraste, localizada en los ganglios basales y en el tálamo derechos causante de hidrocefalia no comunicante (figuras 1 y 2).



**Figura 1.** Tomografía computada de cráneo con medio de contraste. Muestra el tumor isodenso en el centro con una pseudocápsula hiperdensa localizado en los ganglios basales y tálamo derechos.

**Cirugía:** Inicialmente se colocó una válvula de derivación ventrículo-peritoneal y dos días después, se realizó la resección subtotal de la neoplasia por craneotomía frontotemporal y abordaje transilviano, como se recomienda cuando el tumor se relaciona con la ínsula.<sup>13</sup>

Los cortes histológicos mostraron células gigantes multinucleadas, con acúmulo de linfocitos; la in-



**Figura 2.** Resonancia magnética en fase T1, que muestra el tumor tabicado formando lóbulos y desplaza el sistema ventricular.

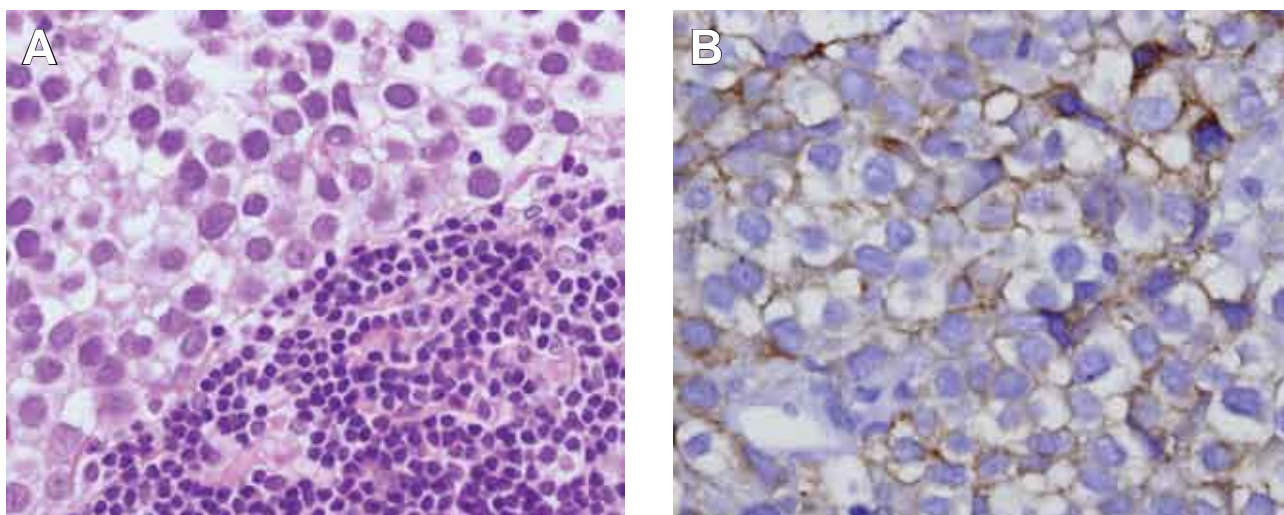
munohistoquímica mostró positividad a vimentina, fosfatasa alcalina placentaria, focalmente a fracción beta de gonadotropina coriónica y citoqueratinas. Se diagnosticó germinoma (figuras 3 A y B).

El tratamiento adyuvante consistió en la aplicación de cuatro ciclos de quimioterapia (carboplatino y etopósido), y radioterapia 35 Gy en 19 fracciones.

**Evolución:** En el período postquirúrgico inmediato se acentuó su déficit motor (hemiparesia) y de lenguaje (disartria). Recibió rehabilitación y nueve meses después, había mejorado su fuerza muscular (4 de 5 puntos de la *British Research Council Muscles Scale*). Deambulaba sin ayuda y emitía lenguaje normal. Su conducta era normal para su edad.

## DISCUSIÓN

El caso presentado es de un germinoma de localización atípica en ganglios basales y tálamo derechos; debido a esta localización estos tumores se han llamado "germinomas ectópicos".<sup>10</sup> Son tumores que habitualmente aparecen en la línea media; al situarse en estructuras paraventriculares, se les confunde con neoplasias de otro origen histológico: gliomas y linfomas,<sup>5</sup> como sucedió inicialmente con nuestro paciente.



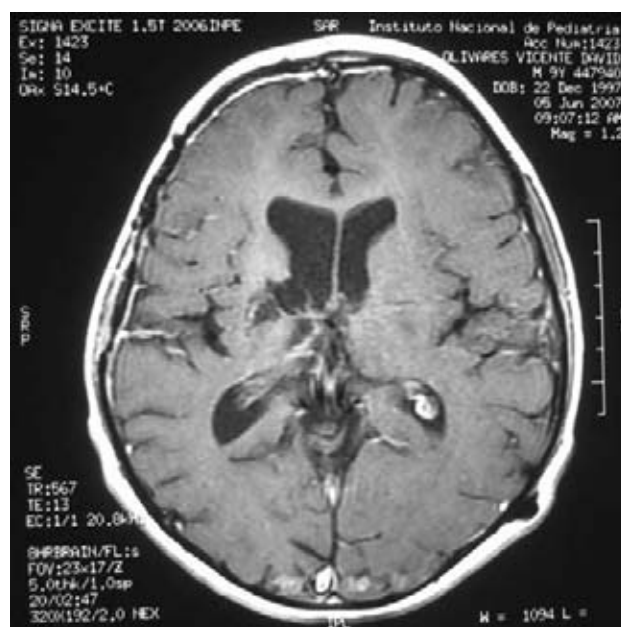**Figura 3.** Histología: Detalle celular; hay células neoplásicas homogéneas, con abundante citoplasma claro-eosinófilo y nucléolos evidentes, linfocitos reactivos alrededor (HE 20x) (A). Reacción de inmunohistoquímica en la que se observa positividad para fosfatasa alcalina placentaria en color café amarillo (B).

El resultado histopatológico que incluyó inmunohistoquímica cambió el manejo y pronóstico del paciente, ya que los germinomas tienen buena respuesta al tratamiento combinado de cirugía, quimioterapia y radioterapia.<sup>2</sup>

La importancia del diagnóstico temprano de los germinomas intracraneales en la evolución y tratamiento de estos pacientes, ha sido ampliamente demostrada.<sup>6</sup> En este caso el diagnóstico se hizo con un año de retraso, hecho referido por otros autores debido al curso clínico lento del germinoma en esta localización paraventricular.<sup>5,14</sup> En nuestro paciente se manifestó inicialmente con alteraciones endocrinológicas y electrolíticas, y hasta los últimos meses presentó síntomas y signos neurológicos. La sintomatología inicial podría haber sido secundaria al desplazamiento del eje hipotálamo hipofisario producido por el tumor.

Los estudios de TC y RM en ocasiones no detectan el tumor en sus primeras etapas,<sup>5</sup> por lo que se ha sugerido realizar tomografía por emisión de positrones para detectarlos tempranamente, sobre todo en países asiáticos con alta frecuencia de germinomas.<sup>13</sup>

Los estudios de RM de control postoperatorio a los nueve meses (figura 4), muestran resolución de la neoplasia con cambios post-quirúrgicos, incluyendo un pequeño quiste residual; esta imagen se observa después de la radioterapia en más de un tercio de los pacientes.<sup>12</sup>



**Figura 4.** Resonancia magnética postoperatoria, corte axial con medio de contraste, en la cual se observa ausencia de tumor, con pequeños quistes residuales, que corresponden a pequeñas áreas de encefalomalacia.

La evolución del niño ha sido muy favorable, con puntuación de 80 en la escala de Karnofsky (actividad normal con esfuerzo y algunos síntomas).

Concluimos que aún en lesiones paraventriculares (ganglios basales y tálamo), sobre todo acompañados

de alteraciones endocrinológicas, la sospecha de germinoma debe estar presente, a pesar de que no sea su localización más común.

#### REFERENCIAS

- Jennings MT, Gelman R, Hochberg F. Intracranial germ-cell tumors: natural history and pathogenesis. *J Neurosurg* 1985;63:155-67.
- Tamaki N, Lin T, Shirataki K, Hosoda K, Kurata H, Matsumoto S, Ito H. Germ cell tumors of the thalamus and the basal ganglia. *Childs Nerv Syst* 1990;6:3-7.
- Arenas AS, Petrosino P, García M, Romero L, Briceño N. Germinoma de región supraselar: presentación de un caso y revisión de la literatura. *Rev Venez Oncol* 2001;13:143-9.
- Moon WK, Chang KH, Kim IO, Han MH, Choi CG, Suh DC, Yoo SJ, Han MC. Germinomas of the basal ganglia and thalamus: MR findings and a comparison between MR and CT. *Am J Roentgenol* 1994;162:1413-17.
- Takeda N, Fujita K, Katayama S, Uchihashi Y, Okamura Y, Nigami H, Hashimoto K, Kohmura E. Germinoma of the basal ganglia. An 8 year asymptomatic history after detection of abnormality on CT. *Pediatr Neurosurg* 2004;40:306-11.
- Oyama N, Terae S, Saitoh S, Sudoh A, Sawamura Y, Miyasaka K. Bilateral germinoma involving the basal ganglia and cerebral white matter. *AJNR Am J Neuroradiol* 2005;26:1166-9.
- Tsuchida Y, Tsuboi K, Yanaka K, Nose T. Basal ganglia germinoma with crossed cerebellar diaschisis: case report. *Neurol Med Chir (Tokyo)* 1993;33:779-82.
- Nogueira RG, Toscano VG, Abdala N, Stavale JN, Malheiros SF, Gabbai AA. Germinoma involving the basal ganglia and thalamus with brain stem invasion: case report. *Arq Neurop-Sichiatr* 1998;56:666-70.
- Sands SA, Kellie SJ, Davidow AL, Diez B, Villablanca J, Weiner HL, Pietanza MC, Balmaceda C, Finlay JL. Long-term quality of life and neuropsychologic functioning for patients with CNS germ-cell tumors: from the first international CNS germ-cell tumor study. *Neurooncol* 2001;3:174-83.
- Ozelame RV, Shroff M, Wood B, Bouffet E, Bartels U, Drake JM, Hawkins C, Blaser S. Basal ganglia germinoma in children with associated ipsilateral cerebral and brain stem hemiatrophy. *Pediatr Radiol* 2006;36:325-30.
- Klein O, Voirin J, Civit T, Auque J, Marchal JC. Germinoma located in the basal ganglia in an 8-year-old girl. *Childs Nerv Syst* 2007;23:105-8.
- Moon WK, Chang KH, Han MH, Kim IO. Intracranial germinomas: correlation of imaging findings with tumor response to radiation therapy. *Am J Roentgenol* 1999;172:713-6.
- Özek MM, Türe U. Surgical approach to thalamic tumors. *Childs Nerv Syst* 2002;18:450-6.
- Sudo A, Shiga T, Okajima M, Takano K, Terae S, Sawamura Y, Ohnishi A, Nagashima K, Saitoh S. High uptake on 11 C-methionine positron emission tomographic scan of basal ganglia germinoma with cerebral hemiatrophy. *AJNR Am J Neuroradiol* 2003;24:1909-11.