

Infección por virus del papiloma humano en niños y su relación con abuso sexual

Dra. Corina A. García-Piña,¹ Dr. Arturo Loredo-Abdalá,² Dra. Selene Sam-Soto³

RESUMEN

La infección con virus del papiloma humano (IVPH) por transmisión sexual es la más frecuente en el mundo. La Organización Mundial de la Salud (OMS) la considera un problema de salud pública. Cuando se evalúa a un niño con condilomatosis genitoanal frecuentemente se piensa en abuso sexual; sin embargo, se deben investigar otras formas de transmisión: *Transmisión perinatal*. Puede ocurrir in útero o contraerse al momento del parto. *Transmisión horizontal*. Si un paciente tiene verrugas cutáneas y se toca los genitales sufre contagio. Cuando un niño es tocado por un adulto con lesiones por IVPH en las manos (verrugas vulgares) en área genital, anal o ambas (durante el cambio de pañal o al bañarlo) puede ser contagiado. Otra forma de heteroinoculación ocurre cuando el adulto tiene lesiones en el área genital o anal y por una higiene inadecuada, transmite la infección al menor. *Transmisión por contacto sexual*. El Centro de Detección y Prevención de Enfermedades de Atlanta y la Academia Americana de Pediatría informan que el riesgo de que un niño adquiera IVPH por abuso sexual es bajo; si existe debe ser considerada sólo como un dato de sospecha. Por lo tanto, todo paciente con IVPH debe ser evaluado por un equipo interdisciplinario para investigar las posibles diferentes vías de transmisión. La imprecisión en el diagnóstico puede originar un tratamiento inadecuado desde el punto de vista legal y considerar a una víctima inocente, agresor o viceversa, con las consiguientes implicaciones emocionales, sociales, jurídicas y económicas.

Palabras clave. Condilomatosis, virus del papiloma humano, abuso sexual infantil, transmisión perinatal, transmisión horizontal, transmisión por contacto sexual.

ABSTRACT

Infection by human papillomavirus (HPV) is the most frequent sexually transmitted condition in the world. According to the World Health Organization (WHO) it is a public health problem. Genitoanal condilomatosis in a child is frequently associated with sexual abuse. Nevertheless, there are other forms of transmission which must be ruled out, i.e.: *Perinatal transmission*: In uterus or at the time of the childbirth. *Horizontal transmission*: A patient with cutaneous warts who touches his(her) genitals can become infected. If a child is touched in his(her) genital and/or anal area by an infected adult with hand lesions he(she) may become infected. *Sexual transmission*: The Center of Detection and Prevention of Diseases of Atlanta and the American Academy of Pediatrics report that children may acquire secondary HPV as a result of sexual abuse. However the risk is low; if present it must be considered only as a suspicion. Therefore every patient should be evaluated by a multidisciplinary group in order to ascertain the different possible routes of transmission. An erroneous diagnosis can originate an inadequate handling of the case from the legal point of view and viceversa, of turning an innocent victim into an aggressor, or viceversa or else giving rise to emotional, social, legal and economic implications.

Key words. Human papillomavirus, condyloma acuminata, sexual abuse, perinatal transmission, horizontal transmission, sexual transmission.

¹ Médico Pediatra Investigador. Adscrito a la Clínica de Atención Integral al Niño Maltratado (CAINM), Instituto Nacional de Pediatría (INP)

² Médico Pediatra. Coordinador de la CAINM, INP.

³ Médico Ginecoobstetra. Adscrito al Servicio de Salud Reproductiva, INP.

Correspondencia: Dra. Corina A. García-Piña. Clínica de Atención Integral al Niño Maltratado. Instituto Nacional de Pediatría. Insurgentes Sur 3700-C. col. Insurgentes Cuicuilco. México 04530 D.F. Tel. 1084-0900 ext. 1411 y 1413 correo electrónico: corinagarcia_9@yahoo.com.mx

Recibido: octubre, 2007. Aceptado: enero, 2008.

Este artículo debe citarse como: García PCA, Loredo AA, Sam SS. Infección por virus del papiloma humano en niños y su relación con abuso sexual. Acta Pediatr Mex 2008;29(2):102-8.

En las dos últimas décadas, la comunidad médica se ha preocupado por conocer mejor el daño y las repercusiones que ocasiona la infección por virus del papiloma humano (IVPH) en niños y adultos.¹⁻³ En niños, la forma de adquirir la infección es diferente que en el adulto. En ellos existen diversas formas de transmisión que es necesario investigar. Con frecuencia los profesionales de la salud y la población en general sugieren como primera opción la transmisión de tipo sexual, hecho que ha afectado a un sinnúmero de pacientes y sus familias.⁴⁻⁷

Los papilomavirus tienen diferentes tropismos, es decir, predilección por un tipo determinado de epitelio. Algunos

infectan la piel: las manos o la planta del pie; otros, los genitales externos y la mucosa vaginal o anal y algunos más la mucosa bucal o laríngea^{8,9}

En la piel, el VPH causa verrugas cutáneas, también llamadas “verrugas vulgares” y los serotipos que con mayor frecuencia se encuentran en esta zona son el 1, 2, 4, 7, 26, 28 y 29.

En la región anogenital las lesiones son provocadas por los tipos 6, 11, 16, 18, 30 a 35, 39, 42 a 44, 48, 51 a 55. Los condilomas planos son debidos a los VPH 16, 18, 31, 33 y 35 con alto riesgo para desarrollar displasia cervicouterina y cáncer anogenital en el adulto o en pacientes inmunocomprometidos¹⁰

El lactante y el preescolar infectados habitualmente desarrollan condilomas acuminados, verrugas exofíticas, o ambos. Las lesiones tienden a ser múltiples y al confluir forman una lesión verrugosa que semeja una coliflor. Se localizan alrededor de la vulva, del ano, del pene, del escroto o en varias de estas regiones. Los virus responsables son el 6 y 11, considerados de bajo riesgo.¹¹ (Figuras 1, 2).

En la boca y garganta se produce la papilomatosis oral y laríngea. Los tipos que afectan esta zona son el 6 y 11. Generalmente es transmitida por la madre infectada durante el embarazo o al momento del parto^{12,13}. El tiempo de latencia es variable; fluctúa entre tres y cinco años. Sin embargo, se han descrito papilomatosis respiratorias juveniles cuando la madre tenía condilomas durante el embarazo.¹⁴

Cuando la infección provoca lesiones verrugosas en el niño se produce alteración funcional o estética del sitio afectado. Lo más llamativo son las lesiones del área genital o anal que habitualmente se consideran debidas a abuso sexual infantil (ASI). Se descarta este diagnóstico cuando el paciente es evaluado de manera integral^{15,16}

La imprecisión en el diagnóstico puede dar lugar a un tratamiento inadecuado desde el punto de vista legal y convertir a un inocente en agresor o viceversa, con las consiguientes implicaciones emocionales, sociales, jurídicas y económicas.

En la Clínica de Atención Integral al Niño Maltratado del Instituto Nacional de Pediatría (CAINM-INP), se han atendido casos cuyo diagnóstico inicial erróneo fue “abuso sexual”, lo que ha originado serias repercusiones emocionales, de la dinámica familiar y las jurídicas. Estas últimas pueden tener consecuencias en el personal médico como multas, suspensión temporal de la práctica, etc. al emitir un diagnóstico precipitado.

En base a estos conocimientos se revisa el tema y se destacan los datos clínicos que presentan los niños.

EPIDEMIOLOGÍA

La IVPH es la infección de transmisión sexual más frecuente en el mundo, la Organización Mundial de la Salud (OMS) la considera un problema de salud pública.^{17,18}

El incremento en la frecuencia de la IVPH se ha atribuido a diversos factores entre los que destacan, el número cada vez mayor de serotipos, la edad inicial de vida sexual y el número de parejas sexuales que tiene un individuo.¹⁹

En EE.UU. se calcula que alrededor de 24 millones de mujeres son portadoras de la infección con una frecuencia anual de 500,000 a un millón de casos nuevos^{20,21}

En México la frecuencia de IVPH es variable, Sánchez-Alemán y colaboradores en una población de estudiantes universitarios, hallaron una prevalencia en ambos sexos de 14.4%, con predominio en el sexo femenino.²²

En sexo-servidoras del estado de Morelos, población considerada de alto riesgo, se señala hasta del 43%²³

En adolescentes sexualmente activas con infección subclínica detectada por PCR, se describe una frecuencia del 20%; el riesgo se incrementa a un 50-60% cuando tienen varias parejas sexuales.¹⁹

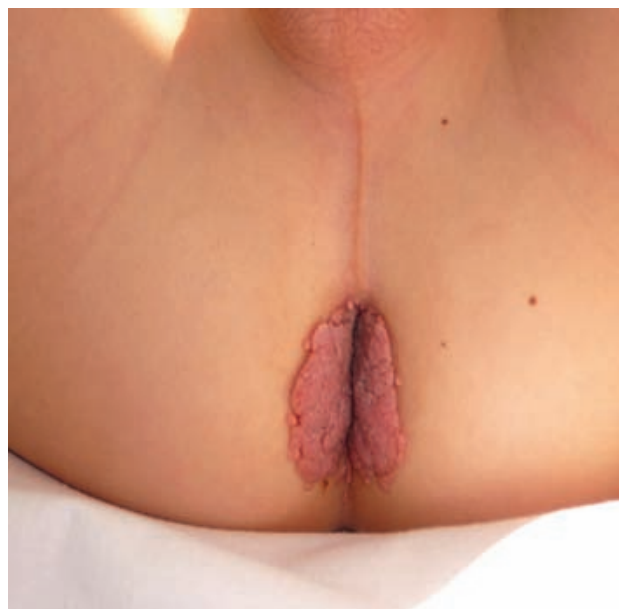


Figura 1. Condilomatosis de transmisión perinatal en un niño de tres años.

En el Servicio de Salud Reproductiva del Instituto Nacional de Pediatría, se encontró una frecuencia de 18.8% en 64 adolescentes sanas con vida sexual activa (prepúberes, antes del inicio de la vida sexual).²⁴

FISIOPATOLOGÍA Y MECANISMO DE TRANSMISIÓN

El virus del papiloma humano infecta el epitelio estratificado: piel y mucosas; los queratocitos, en la capa basal del epitelio son las células blanco del virus.^{8, 25}

Durante el proceso de diferenciación del queratocito las células se dividen y migran hacia la superficie dando lugar a la capa córnea. El ciclo vital del papilomavirus está ligado al proceso de diferenciación de la célula a la cual infecta. Las proteínas virales E5 y E6 desestabilizan la célula infectada promoviendo la replicación viral; las proteínas E1 y E2 generan copias del genoma viral; la E4 se une a proteínas del citoesqueleto modificando su estructura. En los últimos estadios de la diferenciación viral se expresan las proteínas L1 que son el principal componente de la cápside viral y la L2 que se une a una copia del genoma del virus envolviéndolo (“empaquetándolo”) en el interior de la cápside para dar lugar al virión maduro.

Los virus son liberados al exterior junto con los restos de queratocitos que continuamente se descaman en la superficie de la epidermis e infectan a un huésped susceptible; llegan a la célula blanco en tejidos normales o a través de pequeñas lesiones en la piel o mucosas. Las mucosas son muy susceptibles a la infección y el riesgo aumenta cuando existen pequeñas lesiones.²⁶

El VPH puede permanecer latente en células estables sin cambios en el crecimiento o en la función celular. Sin embargo, la presencia de ciertos factores ambientales, traumáticos, hormonales y otros, puede inducir transformaciones de la fase de latencia a la fase productiva, tiempo en el cual se produce la descarga viral, de tal modo que se presentan las manifestaciones clínicas de la infección. En algunos casos, se llegan a malignizar las células principalmente en adultos o en pacientes inmunocomprometidos.^{26, 27}

El mecanismo de transmisión sexual de la IVPH en el adulto se conoce desde mediados del siglo pasado, cuando se halló en mujeres de los EE.UU., quienes desarrollaron verrugas genitales, cuatro a seis semanas después de que sus parejas (soldados) regresaron de la guerra de Corea con lesiones similares.²⁸

En niños el mecanismo de transmisión no es sólo por contacto sexual; en ellos es necesario investigar otras formas de contagio antes de emitir un diagnóstico.^{4-7, 15} (Cuadro 1).

Durante la evaluación de un niño con condilomatosis genitoanal, la edad (de recién nacidos hasta preescolares) es un dato importante a considerar, lo cual orientará a la posible vía de transmisión:^{15, 29}

1. *Transmisión vertical*. Es la forma más frecuente de transmisión de IVPH en menores de tres años; puede iniciarse in útero o al momento del parto y se explica por dos mecanismos:^{14-16,30-34}

- a) *Vía ascendente*. Ocurre por contaminación in útero a través de las membranas o por transmisión transplacentaria.³⁵

Cuadro 1. Formas de transmisión de verrugas ano-genitales en niños

<i>Transmisión vertical</i>	
1. Vía ascendente	- A través de las membranas. - Por vía hematógena (transplacentaria)
2. Vía descendente	- A través del canal de parto
<i>Transmisión horizontal</i>	
1. Transmisión NO sexual	- Autotransmisión - Heterotransmisión - Vía fomites
2. Transmisión sexual	- Contacto genital-genital. - Contacto genital-anal

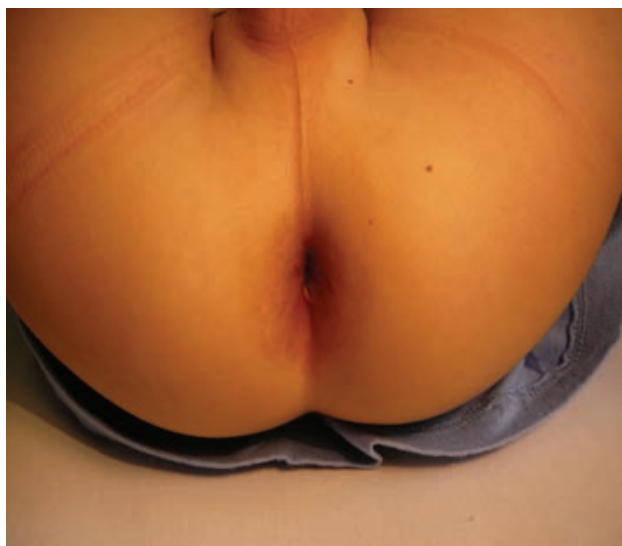

Figura 2. El mismo paciente después de cuatro semanas de tratamiento.

b) *Vía descendente.* Es producida al nacimiento por contagio a través del canal de parto.

La transmisión perinatal ha sido estudiada por numerosos autores; Pakarian y colaboradores observaron que el 65% de los recién nacidos de mujeres con neoplasia intraepitelial cervical, con verrugas genitales o con ambos problemas, tenían resultados positivos para VPH³⁶

Un estudio de mujeres embarazadas con infección por VPH, mostró que el 65% de las pruebas de DNA tomadas de líquido amniótico eran positivas.³⁷

En recién nacidos por cesárea cuyas madres tenían IVPH, se encontró DNA positivo en el líquido amniótico y en la placenta.³⁸

Se han descrito casos de recién nacidos con condilomatosis.^{39,40}

El periodo de latencia entre la infección perinatal y la expresión clínica de la enfermedad no está bien definido. Algunos autores consideran un período de 24 meses; otros señalan un intervalo de tres años y que hay un grupo de pacientes que no desarrollarán la infección. Entre los factores relacionados con la susceptibilidad de sufrir contagio, destacan los genéticos, ambientales, inmunológicos o la predisposición individual. Por lo anterior se recomienda realizar un seguimiento y vigilancia de los hijos de madres con IVPH.⁴¹

2. *Transmisión horizontal.* Es originada por dos mecanismos:⁴²

a) *Autoinoculación.* Cuando el paciente tiene verrugas cutáneas y se contagia⁴³ al tocarse los genitales.

b) *Heteroinoculación.* Ocurre cuando el menor es tocado en las áreas genital, anal o ambas, durante el cambio de pañal o el baño por un adulto con lesiones por IVPH en las manos (verrugas vulgares).⁴⁴

Otra forma de heteroinoculación ocurre cuando el adulto tiene lesiones genitales o anales y por una higiene inadecuada de las manos, transmite la infección al menor.⁴⁵

El riesgo de sufrir la infección por transmisión horizontal aumenta cuando existen pequeñas lesiones o laceraciones.⁴⁶

c) *Por fomites.* La transmisión a través de fomites es motivo de controversia. Algunos objetos personales como ropa interior, toallas, batas o trajes de baño se han identificado como fuentes de transmisión de la IVPH.⁴⁷⁻⁴⁹

d) *Transmisión por contacto sexual.*

El Centro de Detección y Prevención de Enfermedades de Atlanta (CDC) y la Academia Americana de Pediatría (AAP) señalan que el riesgo de sufrir IVPH por abuso sexual es bajo; y sólo es un dato de sospecha. Sugieren que los pacientes sean evaluados por un equipo interdisciplinario para identificar las diferentes formas de transmisión.^{50,51}

Hay otros informes sobre la asociación de IVPH y abuso sexual que son variables según la serie estudiada:

En un estudio multidisciplinario de 72 pacientes menores de 12 años con verrugas anogenitales, se encontró que el 15% había adquirido la infección por contacto sexual; la tipificación del VPH por PCR mostró que los serotipos predominantes fueron el 6,11 y 16.¹⁵

Smith y colaboradores evaluaron 5,506 pacientes entre uno y 18 años de edad con sospecha de AS; observaron que el 0.3% tenía verrugas anogenitales.⁵²

Un estudio de 661 niñas menores de 12 años con diagnóstico de abuso sexual, mostró que el 5.7% tenía condilomatosis genital.⁵³

En el Instituto Nacional de Pediatría, se realizó un estudio retrospectivo de 6 años, en el que se hallaron 78 pacientes menores de 15 años con IVPH. Después del estudio interdisciplinario dos pacientes (2.5%) tenían infección secundaria a abuso sexual. Actualmente se está desarrollando un estudio prospectivo de casos y controles

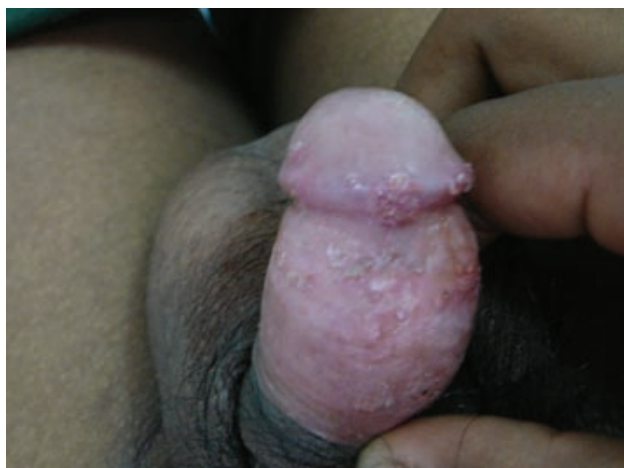

Figura 3. Paciente de 14 años, con IVPH, quien fue víctima de abuso sexual a los 9 años.

para investigar la asociación de IVPH y abuso sexual en niños.

Como se ve, las cifras sobre asociación de IVPH y abuso sexual son variables por lo que es necesario realizar un estudio interdisciplinario en todo paciente con este problema para identificar las diversas formas de transmisión antes de dar un diagnóstico respecto a la forma de contagio.^{4-7, 29, 54, 55}

ALGORITMO DE ATENCIÓN EN NIÑOS CON IVPH

Debido a que un niño puede adquirir la infección por diversos mecanismos, se recomienda estudiar al paciente de manera integral e interdisciplinaria, analizando las diversas formas posibles de transmisión.^{4-7, 29, 54, 55}

1. En niños menores de tres años es necesario estudiar a la madre para investigar la presencia de lesiones sugestivas de IVPH.^{56, 57} En ella, se deberá solicitar colposcopia y Papanicolaou para descartar transmisión perinatal. En caso de encontrar lesiones compatibles con la infección es necesario realizar toma de biopsia y tipificación.⁵⁸
2. Determinar si el paciente o algún integrante de la familia tiene verrugas cutáneas o genitales; en caso positivo se puede pensar en una posible auto o heteroinoculación.⁴²⁻⁴⁶
3. En adolescentes investigar la edad de inicio de la vida sexual.⁵⁹
4. Emplear indicadores para descartar abuso sexual. Se recomienda que los pacientes con IVPH sean eva-

luados por un equipo de profesionales: pediatra, trabajador social, profesional de la salud mental y abogados, cada uno con su función perfectamente establecida. La AAP y el Committee on Child Abuse and Neglect han propuesto una guía de atención para pacientes con sospecha de sufrir abuso sexual. La atención debe ser brindada por profesionales con experiencia en el manejo de estos casos ya que el diagnóstico suele ser difícil y el abordaje requiere de cierta experiencia.^{50, 60}

La CAINM-INP está conformada por un grupo de médicos pediatras, psicólogos, paidopsiquiatras, trabajadoras sociales y abogados, quienes de manera interdisciplinaria estudian los pacientes con sospecha de sufrir abuso sexual⁶¹. Desafortunadamente no todas las instituciones cuentan con clínicas interdisciplinarias en la atención de niños en esta situación, por lo que se sugiere que el paciente y su familia sean derivados a otras instituciones para su evaluación.

CONCLUSIONES

El conocimiento actual del comportamiento genético, biológico y clínico del VPH en el hombre permite precisar que su expresión y forma de transmisión es diferente en los niños y en los adultos.^{8, 26, 62, 63}

En base a estos conocimientos, la forma de estudiar a un niño con IVPH debe ser modificada. En ellos es necesario determinar el mecanismo de adquisición de la infección y no concluir en una primera evaluación que se trata de abuso sexual.

El tipo de VPH se obtiene mediante la toma de biopsia y prueba de PCR para tipificación,^{64, 65} la cual permite precisar si la infección fue ocasionada por un tipo genital o cutáneo; sin embargo, el hecho de encontrar un virus genital no permite identificar ni excluir un probable agresor, debido a que una persona puede presentar varios tipos de VPH.⁴¹

Durante la evaluación de un niño con IVPH genitoanal, el médico debe seguir las siguientes recomendaciones:

1. Discreción en los comentarios sobre la adquisición de la infección.
2. Evitar emitir un diagnóstico precipitado.
3. En menores de tres años es necesario realizar un estudio a la madre, para descartar la posibilidad de transmisión perinatal.³⁰
4. Precisar si la madre o alguna persona estrechamen-

te relacionada con el niño sufre el mismo tipo de infección o tiene lesiones cutáneas.⁴²

5. El empleo del laboratorio debe ser muy juicioso ya que permitirá conocer y tipificar el virus causante, pero no el mecanismo de adquisición de la infección y menos un probable agresor.⁴¹
6. Durante la acción para apoyar o descartar la posibilidad de AS es necesario realizar un estudio interdisciplinario.^{4,6,7,50}
7. El médico debe ser cauto y ético ante el aspecto o el probable mecanismo de transmisión de las lesiones. Los comentarios ante el personal médico, paramédico y los familiares deben ser cautelosos y sus decisiones terapéuticas deben estar perfectamente fundamentadas.

Finalmente es importante que debido a que la IVPH es cada vez más frecuente en el adulto, en la población infantil también se ha incrementado, motivo por el cual es fundamental que los profesionales de la salud obtengan el conocimiento y las herramientas necesarias para atender niños con este tipo de infección ya que no sólo el paciente y su familia suelen verse afectados por un diagnóstico precipitado o erróneo, también el médico puede tener serios problemas sobre todo en el ámbito legal.

REFERENCIAS

1. Dunne EF, Markowitz LE. Genital human papillomavirus infection. *Clin Infect Dis* 2006;43:624-9.
2. Boralevi F. Condylomas in children. *Ann Dermatol Venereol* 2004;131:913-9.
3. National Cancer Institute, Division of Cancer Epidemiology. Viral Epidemiology Branch Research. Disponible en: <http://dceg.cancer.gov/viral-research.html>
4. Vanhooteghem O. Anogenital condylomata in the children. Practice guidelines for a medical expertise. *Rev Med Liege* 2007;62:151-4.
5. Sinal SH. Human papillomavirus infections of the genital and respiratory tracts in young children. *Semin Pediatr Infect Dis* 2005;16:306-16.
6. Fischer G. Anogenital warts in children. *Pediatr Dermatol* 2006;23:291-3.
7. Hornor G. Ano-genital warts in children: Sexual abuse or not? *J Pediatr Health Care* 2004;18:165-70.
8. Scheurer ME, Tortolero-Luna G, Adler-Storthz K. Human papillomavirus Infection: biology, epidemiology, and prevention. *Int J Gynecol Cancer* 2005;15:727-46.
9. Muñoz, N. Epidemiologic classification of human papillomavirus types associated with cervical cancer. *N Engl J Med* 2003;348:6.
10. Edgren G, Sparen P. Risk of anogenital cancer after diagnosis of cervical intraepithelial neoplasia: a prospective population-based study. *Lancet Oncol* 2007;8:311-16.
11. Body AS. Condylomata acuminata in the pediatric population. *Am J Dis Child* 1990;144:817-24.
12. Sinclair A, Woods CR, Kirse DJ, Sinal SH. Anogenital and respiratory tract human papillomavirus infections among children: age, gender and potential transmission through sexual abuse. *Pediatrics* 2005;116:815-25.
13. Kui LL. Condyloma acuminatum and human papillomavirus infection in the oral mucosa of children. *Pediatr Dent* 2003;25:149-53.
14. Silverberg MJ, Thorsen P. Condyloma in pregnancy is strongly predictive of juvenile-on-set recurrent respiratory papillomatosis. *Obstet Gynecol* 2003;101:645-52.
15. Marcoux D, Nadeau K, McCuaing C. Pediatric anogenital warts: A 7-year review of children referred to a tertiary-care hospital in Montreal, Canada. *Pediatrics* 2006;23:199-207.
16. Moscicki AB. Genital HPV infections in children and adolescents. *Obstet Gynecol Clin North Am* 1996;23:675-97.
17. World Health Organization. Human papillomavirus infection and cervicouterine cancer disponible en: http://www.who.int/vaccine_research/diseases/hpv/en/.
18. World Health Organization. Sexually transmitted disease. Three hundred and thirty three million new curable cases in 1995. Ginebra, 1995. 5. Zur-Hausen H. Papillomaviruses in human cancers. *Proc Assoc Am Physicians* 1999;111:581-7.
19. Lazcano E, Alonso P, Hernandez M. Epidemiology of papillomavirus infection: new options for cervical cancer prevention. *Salud Pub Mex.* 2003;45:326-39.
20. Dunne EF, Markowitz LE. Genital human papillomavirus infection. *Clin Infect Dis* 2006;43:624-9.
21. Trottier H, Franco EL. The epidemiology of genital human papillomavirus infection. *Vaccine* 2006;24(supl 1): S1-15.
22. Sánchez-Alemán MA. Prevalencia y factores asociados a la infección por *Treponema pallidum*, virus del herpes simple tipo 2 y virus del papiloma humano en estudiantes universitarios (tesis de Maestría). Cuernavaca: Escuela de Salud Pública de México/ Instituto Nacional de Salud Pública, 2001.
23. Juárez-Figueroa LA, Wheeler CM, Uribe-Salas FJ, Conde-González CJ, Zamilpa-Mejía LG, García-Cisneros S. Human Papillomavirus, a highly prevalent sexually transmitted disease among female sex workers from Mexico City. *Sex Transm Dis* 2001;28:125-30.
24. Sam Soto S, Gayón Vera E. Guía práctica para el abordaje y manejo de lesiones anogenitales por virus del papiloma humano en adolescentes. *Acta Pediatr Mex* 2006;27:151-6.
25. Armstrong DK, Handley JM. Anogenital warts in prepuberal children: pathogenesis, HPV typing and management. *Int J Std Aids* 1997;8:1007-8.
26. Massing AM, Epstein WL. Natural history of warts. A two-year study. *Arch Dermatol* 1963;87:306-10.
27. Zhang M. The relation of local immune status to efficacy of immunotherapy in patients with condyloma acuminatum. *Sichuan Da Xue Xue Bao Yi Xue Ban* 2005;6:559-61.
28. Barrett TJ, Silber JD, McGinley JP. Genital warts a venereal disease. *JAMA* 1954;154:333
29. Myhre AK, Dalen A, Bertzen K. Anogenital human papillomavirus in non-abused preschool child. *Acta Pediatr* 2003;92:1445-52.
30. Watts DH, Koutsky LA, Holmes KK. Low risk of perinatal trans-

- mission of human papillomavirus: results from a prospective cohort study. *Am J Obstet Gynecol* 1998;178:365-73.
31. Puramen M, Yliskoski M, Saarikoski S. Vertical transmission of human papillomavirus from infected mothers to their newborn babies and persistence of the virus in childhood. *Am J Obstet Gynecol* 1996;174:694-9.
 32. Smith EM, Johnson SR, Cripe T. Perinatal transmission and maternal risks of human papillomavirus infection. *Cancer Detect Prev* 1995;19:196-205.
 33. Stevens-Simon C, MD, Nelligan D, Breese P, Jenny C, Douglas MJ. The prevalence of genital human papillomavirus infections in abused and nonabused preadolescent girls. *Pediatrics* 2000;106:645-9.
 34. Syrjanen S, Puranen M. Human papillomavirus infections in children: the potential role of maternal transmission. *Crit Rev Oral Biol Med* 2000;11:259-74.
 35. Tseng CJ, Lin CY, Wang RL. Possible transplacental transmission of human papillomaviruses. *Am J Obstet Gynecol* 1992;166:35-40.
 36. Pakarian F, Kalle J, Cason J. Cancer – associated human papillomaviruses : perinatal transmission and persistence. *Br J Obstet Gynecol* 1994;101:514-17.
 37. Armbruster ME, Ioshimoto LM, Leao E. Presence of human papillomavirus DNA in amniotic fluids of pregnant women with cervical lesions. *Gynecol Oncol* 1994;54:152-8.
 38. Alberico S, Pinzano R, Comar M. Maternal-fetal transmission of human papillomavirus. *Minerva Gynecol* 1996;48:199-204.
 39. Rogo KO, Nyansera PN. Congenital condylomata acuminata with meconium staining of amniotic fluid and fetal hydrocephalus: case report. *East Afr Med J* 1989;66:411-3.
 40. Tang CK, Shermeta DW, Wood C. Congenital condylomata acuminata. *Am J Obstet Gynecol* 1978;131:912-3.
 41. Emans JE, Laufer MR, Goldstein DP. Papilomavirus humano en niñas y adolescentes, con valoración de citología vaginal. En: *Ginecología ed Pediatría y la Adolescente*. McGraw-Hill Interamericana 4ta Ed. 2000;pp387-424.
 42. Cason J, Kaye JN, Best JM. Non-sexual acquisition of human genital papillomavirus. *Papillomavirus Rep* 1995;6:1-7.
 43. Obalek S, Jablonska S, Favre M, Walczak L, Orth G. Condyloma acuminata in children: frequent association with human papillomaviruses responsible for coetaneous warts. *J Am Acad Dermatol* 1990;23:205-13.
 44. Gutman LT, Herman-Giddens ME, Phelps WC. Transmission of human genital papillomavirus disease: comparison of data from adults and children. *Pediatrics* 1993;91:31-8.
 45. Obalek S, Misiewica J, Jablonska S. Childhood condyloma acuminatum: association with genital coetaneous human papillomaviruses. *Pediatr Dermatol* 1993;10:101-6.
 46. Rivera R. Epidemiología del virus papiloma humano. *Rev Chil Obstet Ginecol* 2002;67:501-6.
 47. Bergeron C, Ferenczy A, Richard R. Underwear: contamination by human papillomaviruses . *Am J Obstet Gynecol* 1990;162:25-9.
 48. Johnson LW. Communal showers and the risk of plantar and genital warts. *J Fam Pract.* 1995;40:136-8.
 49. Pereyra PB, Di Paola G, Mendez RJ. Vulvar infection caused by human papillomavirus in children and adolescents without sexual contact. *Adolesc Pediatr Gynecol* 1991;4:136-42.
 50. American Academy of Pediatrics and Committee on Child Abuse and Neglect. Guidelines for the evaluation of sexual abuse in children. *Pediatrics* 2005;116:506-12
 51. Centers for Disease Control: Sexually transmitted diseases, treatment guidelines. 2002 www.cdc.gov/mmwr/preview
 52. Smith EM, McCune KK, Horbach N, Dattel BJ. Incidence and clinical correlates of human papillomaviruses disease in a pediatric population referred for evaluation of sexual abuse. *Adolesc Pediatr Gynecol* 1993;6:20-4.
 53. Siegfried E, Rasnick-Conley J, Cook S. Human papillomavirus screening in pediatric victims of sexual abuse. *Pediatrics* 1998;101:47-7.
 54. Nowicky MJ. Diagnosis: Condyloma acuminatum. *J Pediatr Gastroenterol Nutr* 2005;40:382-5.
 55. Eyer de Jesus L, Lima E, Cirne Neto OL, Monteiro de Nascimento LM. Anogenital warts in children: Sexual abused or unintentional contamination? *Cad Saúde Pública* 2001;17:1383-91.
 56. Carolyn YM, Harriet OS. Cervical neoplasia complicating pregnancy. *Obstet Gynecol Clin N Am* 2005;32:533–46.
 57. Brown D, Berran P, Kaplan KJ. Special situations: abnormal cervical cytology during pregnancy. *Clin Obstet Gynecol* 2005;48:178– 85.
 58. Kulasingam SL, Hughes JP, Kiviat NB, Mao C, Weiss NS, Kuyper JM. Evaluation of human papillomavirus testing in primary screening for cervical abnormalities: comparison of sensitivity, specificity, and frequency of referral. *JAMA* 2002;288:1749-57.
 59. Kristin M, Jessica A. Human papillomavirus and adolescent girls. *Current Women's Health* 2002;2:468-75.
 60. Lahoti SL, McClain NR, Girardet R, Meneses M, Cheung K. Evaluating the child for sexual abuse. *American Family Physician* 2001;63:883-92.
 61. Perea Martínez A, Loredó-Abdalá A, Monroy Villafuerte A, Güicho Alba El Abuso Sexual: del silencio ignominioso a una realidad estigmatizante. En: *Loredó-Abdalá Maltrato en Niños y Adolescentes*. Editores de Textos Mexicanos. México 2004;pp75-102.
 62. Buck HW. Genital warts. *Clin Evid* 2006;15:2149-61
 63. Kumaran MS. Anogenital warts in an infant. *J Eur Acad Dermatol Venereol* 2005;19:782-3.
 64. De Villiers EM, Whitley C, Gunst K. Identification of new papillomavirus types. *Methods Mol Med* 2005;119:1-13.
 65. Ergünay K, Misirlio lu M, Pinar F, Tuncer ZS, Tuncer S, Ustaçelebi S. Investigation of human papilloma virus DNA in cervical samples with cytological abnormalities and typing of the virus *Mikrobiyol Bul.* 2007;41:219-26