

Abordaje laparoscópico extravesical para la corrección del reflujo vesicoureteral

Dr. Mario Riquelme-Heras,* Dr. Arturo Aranda-Gracia,** Dr. Carlos Rodríguez-Ramos,** Dr. Mario Riquelme-Quintero,** Dr. Mariano Macías***

RESUMEN

Introducción: el abordaje laparoscópico se utiliza cada vez más en el tratamiento del reflujo vesicoureteral. Este estudio muestra los resultados del tratamiento laparoscópico extravesical en 34 niños (41 ureteres) con reflujo vesicoureteral.

Materiales y métodos: De enero 2001 a diciembre 2007, 34 niños, 27 con reflujo vesicoureteral unilateral y siete con reflujo bilateral, fueron operados con reimplantación vesicoureteral por abordaje laparoscópico extravesical transperitoneal (técnica de Lich-Gregoir). La edad media fue 48.2 meses (límites entre 12 y 62 meses): 27 (80%) femeninos y siete masculinos (20%). Cuatro pacientes tenían doble sistema colector completo, con reflujo, sin ureterocele; 27 ureteres tenían reflujo grado III (66%); 12, grado II (29%) y dos, grado IV (5%).

Resultados: La media del tiempo quirúrgico fue 110 minutos en los casos unilaterales y 180 en los casos bilaterales. Todas las operaciones terminaron satisfactoriamente; sólo un caso con reflujo grado III cambió a grado I. Hubo cuatro perforaciones de mucosas; en tres de ellas sin fuga; un caso desarrolló un urinoma porque se quitó prematuramente la sonda de Foley. La hospitalización más larga fue de 72 horas. El tiempo de seguimiento osciló entre 3 y 72 meses; sólo tres pacientes sufrieron infección de las vías urinarias.

Conclusión: El reimplante extravesical por laparoscopia para reflujo vesicoureteral es una intervención segura y eficaz con resultados similares a los de las técnicas abiertas pero con hospitalizaciones muy cortas. Se puede emplear en pacientes con doble sistema colector o realizarse en casos de reflujo bilateral en el mismo tiempo quirúrgico. Otra gran ventaja es la ausencia de espasmos vesicales y hematuria macroscópica que ocurre con abordajes abiertos. La perforación de la mucosa fue tratada en el postoperatorio manteniendo un catéter de Foley por tres a cuatro días.

Palabras clave: Reflujo vesicoureteral, tratamiento laparoscópico, ureterocele, reimplante extravesical, catéter de Foley.

ABSTRACT

Introduction: Laparoscopy may have a place in the treatment of VUR, as previously reported in some small series without impact on current management. In this study we present the results of laparoscopic extravesical transperitoneal treatment on 41 units of VUR.

Material and methods: Between January 2001 and December 2007, 34 children (41 units) with primary VUR were treated with extravesical reimplantation (Lich-Gregoir technique) with a transperitoneal laparoscopic approach. Twenty-seven patients had unilateral VUR and seven had bilateral VUR. Four patients had double total collector system associated to reflux without ureterocele. Patients average age was 48.2 months (range 12-62 months), 27 (80%) female and 7 male (20%).

Results: The average surgical time was 110 minutes in unilateral and 180 in bilateral VUR. All procedures were successfully completed laparoscopically and the reflux was corrected in all except in one patient with grade III VUR who changed to grade I. We had 4 mucosal perforations, 3 of them without leakage, one had a urinoma as the result of early urinary catheter removal by the patient. Maximal hospital stay was 72 hours. After 15 to 49 months follow-up only one patient had a urinary tract infection.

Conclusion: This study shows that laparoscopic extravesical transperitoneal reimplantation for vesicoureteral reflux is a safe and successful procedure, with less postoperative complaints, even in bilateral simultaneous and duplex ureters, with similar success rate, as with open surgery; a considerably shorter hospital postoperative stay, and earlier discharge. Mucosal perforation was treated maintaining a Foley catheter for 3 or 4 days.

Key words: Vesicoureteral reflux, laparoscopic treatment, ureterocele, extravesical reimplantation, Foley catheter.

El tratamiento del reflujo vesicoureteral (RVU) ha evolucionado en los últimos cincuenta años, de una intervención quirúrgica abierta o tradicional a terapias no quirúrgicas.^{1,2} A pesar de que los beneficios de la corrección quirúrgica comparada con el tratamiento médico continúa siendo polémico, las técnicas quirúrgicas actuales son altamente efectivas para corregir RVU.^{3,20} Actualmente, el tratamiento quirúrgico se considera como el estándar de oro para el tratamiento del RVU. Sin embargo, el abordaje laparoscópico puede convertirse en el tratamiento de elección por varias ventajas: causa menos dolor; la hospitalización es más corta; tiene menos complicaciones; sus resultados son similares o mejores que los de la técnica abierta.

El reimplante intravesical de los ureteros (tipo Cohen) es el tratamiento estándar para el RUV. Un túnel submucoso en proporción de 5:1 del diámetro ureteral es satisfactorio en el 95% de los casos con la técnica de Politano-Leadbetter y en 98% con el de Cohen. Este último es el más utilizado y es más efectivo para el reflujo vesicoureteral primario. Esta técnica es simple además de ser un método confiable para corregir todos los grados de reflujo vesicoureteral. El método de Cohen frecuentemente causa molestias postoperatorias, como hematuria abundante, espasmos vesicales y hospitalizaciones prolongadas.

Las dos alternativas quirúrgicas de mínima invasión para este padecimiento son la endoscopia y la laparoscopia. La endoscopia tiene el inconveniente de que puede propiciar migración de los materiales implantados: condrocitos autólogos, colágeno bovino, teflón; además requiere dos

o más infiltraciones; ocurre una proporción elevada de reincidencias después del primer año y sólo 55 a 82% de los pacientes tiene buen resultado.³

El reimplante ureteral extravesical con abordaje abierto fue descrito por Lich y Gregoir a principio de los años 60 del siglo XX. La ventaja principal de esta técnica es que es menos invasiva debido a que la vejiga permanece intacta.^{2,6} No se realizan anastomosis; no causa hematuria, ni espasmos vesicales. Algunos estudios acerca del abordaje abierto han informado que hubo éxito en 93 a 98% de los casos.^{7,8} Otro estudio de 37 pacientes operados con esta técnica para corregir reflujo unilateral y bilateral tuvo una tasa de éxito alta y morbilidad baja.⁹

El riesgo de tener problemas de vaciamiento vesical después de un reimplante ureteral extravesical bilateral es de 4 a 15%. Esta complicación es una de las principales razones por la que los urólogos pediatras no realizan el reimplante ureteral extravesical bilateral. Esta técnica trató de evitarse en los EE.UU. debido a una tasa elevada de fallas, en comparación con el reimplante ureteral intravesical.¹⁰ En las últimas dos décadas ha resurgido el interés en esta técnica quirúrgica,^{10,11} debido a un trabajo basado en la combinación del reimplante extravesical con la detrusorrafía.¹⁰

La literatura respecto a la técnica laparoscópica de Lich-Gregoir para el tratamiento del RUV, no menciona estudios sobre el impacto que tiene. Los primeros casos fueron tratados a principios de los años 90 del siglo XX y algunas publicaciones se referían a modelos porcinos.¹⁵ Otros estudios y experiencias con el tratamiento laparoscópico de RVU fueron los de Sakamoto y cols., Wataru y cols. y Akihiro y cols.^{12-14,21,22} Lakshmanan y Fung publicaron una serie de 71 pacientes operados con esta técnica y obtuvieron 100% de éxitos.

El objetivo de este estudio es describir nuestra técnica, hallazgos, resultados y recomendaciones

MATERIALES Y MÉTODOS

De enero de 2001 a diciembre de 2007, 34 niños (41 ureteros) con RVU primario fueron tratados con reimplantación extravesical por laparoscopia transperitoneal; fueron 27 niñas (80%) y siete niños (20%). 27 pacientes tenían RVU unilateral y siete bilateral. Cuatro pacientes tenían doble sistema colector total con reflujo sin ureterocele. La media en edad fue de 48.2 meses (límites entre 12 y 62 meses);

* Profesor Adjunto Cirugía Pediátrica. Hospital Christus Muguerza. Hospital San José Tec de Monterrey
 ** Profesor Adjunto Cirugía Pediátrica. Hospital Christus Muguerza
 *** Anestesiólogo Pediatra. Hospital Christus Muguerza
 **** Interno Pregrado Escuela de Medicina Ignacio A. Santos

Correspondencia: Mario Riquelme-Heras. Departamento de Cirugía Pediátrica. Hospital Christus Muguerza. Centro Médico Conchita C1-4 15 de Mayo 1822 Pte. Monterrey, NL 64060 México. E-mail: cima_riquelme@hotmail.com
 Recibido: febrero, 2008. Aceptado: abril, 2008

Este artículo debe citarse como: Riquelme-Heras M, Aranda-Gracia A, Rodríguez-Ramos C, Riquelme-Quintero M, Macías M. Abordaje laparoscópico extravesical para la corrección del reflujo vesicoureteral. *Acta Pediatr Mex* 2008;29(3):161-5.

27 ureteros tenían grado III (66%); 12, grado II (29%) y dos grado IV (5%).

Técnica quirúrgica

Bajo anestesia general con relajación muscular completa el paciente se coloca en posición supina. Se introduce una sonda de Foley o catéter urinario. El cirujano se sitúa detrás de la cabeza del paciente, con el asistente a su izquierda y el instrumentista a su derecha. El monitor se coloca en la parte inferior (pies del paciente) de la mesa quirúrgica.

Se insufla la cavidad abdominal con técnica cerrada con la aguja de Veress a una presión de 8 a 10 mmHg de CO₂ para realizar un neumoperitoneo. Se utilizan instrumentos de 3 a 5 mm y lente de 4mm 30 grados. Se coloca un trocar de 5 mm en el área umbilical; otro de 5 mm en la línea medioclavicular derecha, ligeramente supraumbilical, para el "bisturí armónico". Un tercer trocar de 3mm o 5mm se coloca a la izquierda.

La porción distal del uretero afectado se disecciona hasta la unión ureterovesical a través de la superficie posterior del ligamento ancho, cortando la arteria tuboovárica y el ligamento redondo (Figuras 1 y 2) con objeto de ampliar el área de trabajo, lo que permitirá mejor movilidad de los instrumentos. En los primeros casos se realizaba una disección a través del borde anterior del ligamento ancho; sin embargo, se vio que disecando a través de su superficie posterior, los movimientos del instrumental eran más fáciles.

Con el bisturí armónico se crea un túnel en el detrusor lateral de 2.5 a 3 cm hasta la unión vesicoureteral. (Figura

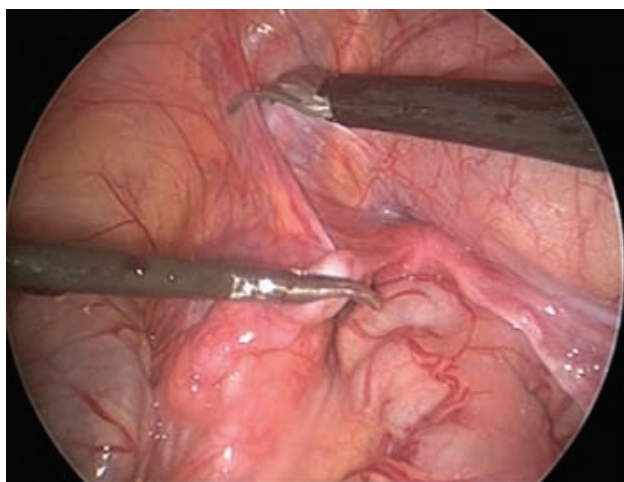


Figura 1. Unión ureterovesical extravesical.

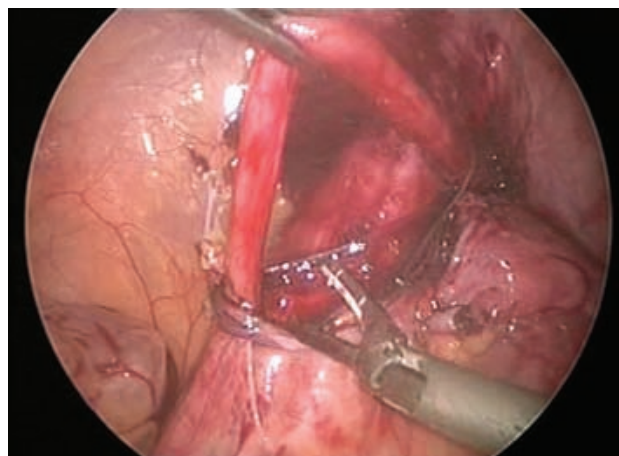


Figura 2. Corte del ligamento redondo.

3) Se usa una sonda de Foley por la cual se instila solución salina para facilitar el corte de la pared muscular de la vejiga evitando perforar la mucosa.

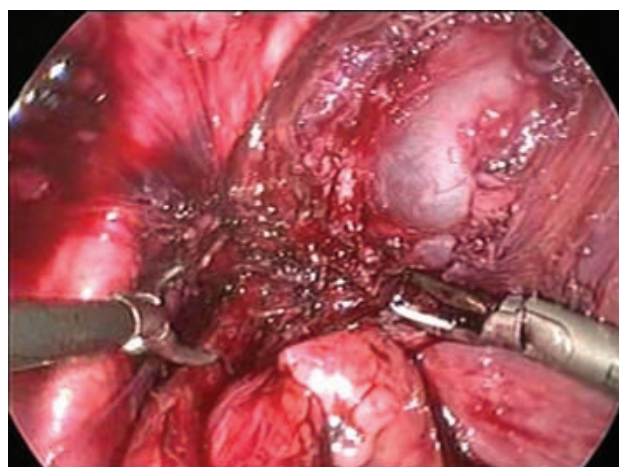


Figura 3. Túnel en el detrusor lateral hasta la unión vesicoureteral.

Una vez expuesta la mucosa, el uretero se coloca en el lecho de la detrusorrafia aproximándolo con 3 a 4 puntos separados con *ethinbond* 2-0, para crear un túnel submucoso más largo (Figura 4). Es importante que la primera sutura superior o cefálica no sea muy tensa para lograr buen flujo urinario en el uretero.

En los varones se tendrá cuidado de no lesionar el conducto deferente, que pasa por arriba del uretero, cerca de la unión ureterovesical.

Se realiza un cistograma transoperatorio por medio de fluroscopia con material de contraste hidrosoluble y

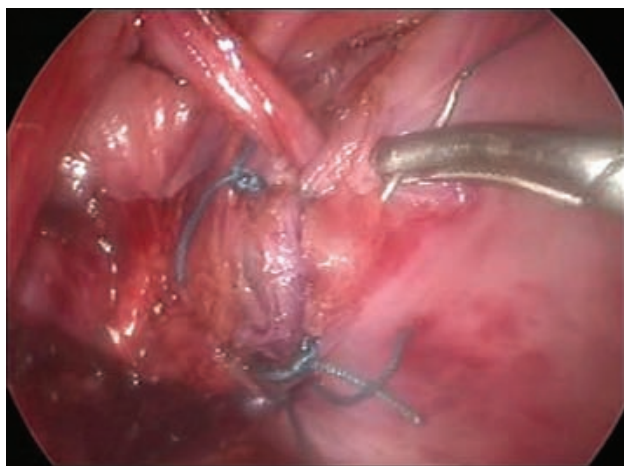

Figura 4. Puntos de ethibond para el túnel submucoso.

en algunos casos cistoscopia al final del procedimiento quirúrgico para confirmar que el reflujo se ha corregido, (Figuras 5, 6) y que no existan fugas. En ningún paciente se usó drenaje peritoneal.

La mayoría de los pacientes egresó antes de 48 horas del postoperatorio con una sonda de Foley colocada. El dolor postoperatorio fue controlado con paracetamol.

La media del tiempo quirúrgico fue de 110 minutos en RVU unilateral y de 180 en RVU bilateral. Todos los procedimientos fueron completados satisfactoriamente por laparoscopia y el reflujo fue corregido en los 33 pacientes. Un paciente, con RVU grado III cambió a grado I. En todos los pacientes la cistografía postoperatoria fue normal.

En cuatro pacientes (10% de las detrusorrafias), ocurrieron perforaciones únicas de la mucosas de 2 a 3 mm

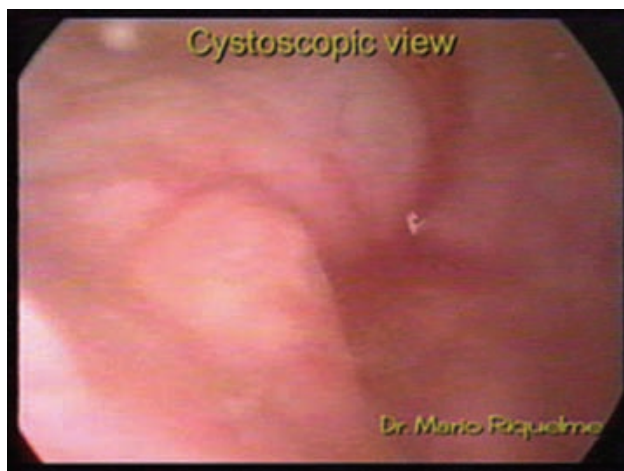

Figura 5. Cistoscopia transoperatoria.

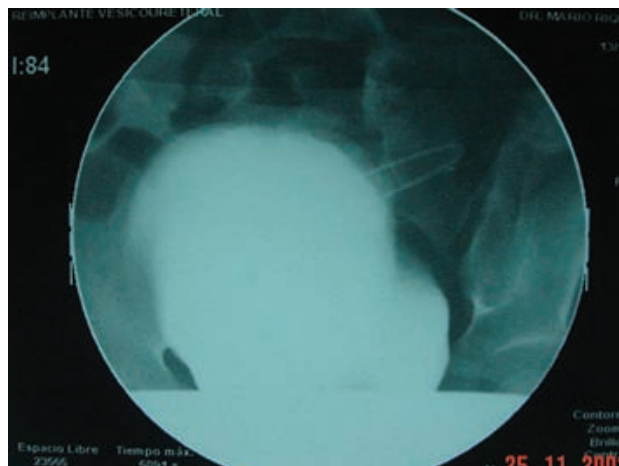


Figura 6. Cistograma transoperatorio.

de diámetro. Estas perforaciones no fueron suturadas, y no se dejó ningún drenaje. En tres pacientes no hubo fuga de orina y se dejó la sonda de Foley por 3 a 4 días; un paciente foráneo se quitó la sonda de Foley antes de las 48 horas y desarrolló un urinoma que requirió una intervención abierta.

En todos los pacientes hubo hematuria microscópica y ninguno tuvo espasmo vesical. Un paciente tuvo pielectasis transitoria que se identificó en un ultrasonido de control; desapareció en controles posteriores.

El seguimiento osciló entre 15 y 72 meses; sólo tres pacientes tuvieron infección urinaria postimplante. El tiempo promedio de estancia hospitalaria fue dos días.

DISCUSIÓN

Los resultados de este estudio mostraron que el reimplante con laparoscopia extravesical en el RVU es un método seguro y eficaz. Causa menos molestias postoperatorias, menos días de hospitalización y da resultados similares a los de las técnicas abiertas. Puede aplicarse en ureteros dobles o realizarse simultáneamente en reflujo bilaterales. Estos resultados fueron similares a las series mencionadas.^{12,14-16,18,19,23}

Marberger no recomendaba el reimplante bilateral; sin embargo, nuestros pacientes (14 ureteros) tuvieron resultado satisfactorio con el método laparoscópico único.

En mujeres recomendamos el acceso al uretero a través de la superficie posterior del ligamento ancho y no por debajo de la trompa de Falopio, lo que permite un movimiento más libre del instrumental laparoscópico.²⁴

No hay necesidad de suturar las pequeñas perforaciones de la mucosa porque los ureteres se comportan como parches e impiden la fuga, como se demostró en un estudio experimental.¹⁷

El reimplante bilateral extravesical puede realizarse sin causar disfunción urinaria. Puede hacerse en ureteres dobles con resultado satisfactorio, si no hay dilatación importante.

Realizamos este procedimiento laparoscópico para el tratamiento del RVU, con tres trocares. El bisturí armónico disminuye considerablemente el sangrado durante la creación del túnel del detrusor.

Se recomienda realizar un cistograma transoperatorio para detectar fugas y corroborar el éxito del reimplante. En los primeros 15 pacientes realizamos también cistoscopia con objeto de conocer los hallazgos endoscópicos después del reimplante; en el resto ya no se realizó.

CONCLUSIÓN

El tratamiento laparoscópico para el RVU se convertirá en el método de elección en el futuro. Sin embargo, es necesaria más experiencia con el método.

REFERENCIAS

- Elder JS, Peters CA, Arant BS Jr, Ewalt DH, et al. Pediatric vesicoureteral reflux guidelines panel summary report on the management of primary vesicoureteral reflux in children. *J Urol* 1991;157:1846-51.
- Dewan PA. Ureter reimplantation: a history of the development of surgical techniques. *BJU Int* 2000;85:1000-5.
- Austin JC, Cooper CS. Vesicoureteral reflux: surgical approaches. *Urol Clin North Am* 2004;31:543-57.
- Marshall S, Guthrie T, et al. Ureterovesicoplasty: selection of patients, incidence and avoidance of complications. A review of 3527 cases. *J Urol* 1977;118:829-31.
- Brown S. Open versus endoscopic surgery in the treatment of vesicoureteral reflux. *J Urol* 1989;142:499.
- Lich R, Howerton LW, Davis LA. Recurrent urosepsis in children. *J Urol* 1961;86(5):554-8.
- Linn R, Ginnessis Y, Bokier M et al. Lich-Gregoir anti-reflux operation: A surgical experience and 5-20 years follow-up in 149 ureters. *Eur Urol* 1989;16:2000.
- Bruhl P, van Ahlen H, Mallmann R. Antireflux procedure by Lich-Gregoir. Indications and results. *Eur Urol* 1988;14:37-40.
- Marberger M, Altwein JE, Straub E. The Lich-Gregoir antireflux plasty: experience with 371 children. *J Urol* 1978;120:216-9.
- Zaontz MR, Maizels M, Sugar E. Destrusorrhaphy: extravesical ureteral advancement to correct vesicoureteral reflux in children. *J Urol* 1987; 138:947-9.
- Minevich E, Tackett L, Wacksman J, Sheldon CA. Extravesical common sheath destrusorrhaphy (ureteroneocystotomy) and reflux in duplicated collecting system. *J Urol* 2002;167:288-90.
- Wataru S, Tatsuya N, Tamio S. Extraperitoneal laparoscopic Lich-Gregoir antireflux plasty for primary vesicoureteral reflux. *Int J Urol* 2003;10 94-7.
- Sakamoto W, Nakatani T, Sakakura T, Takegaki Y, et al. Laparoscopic correction of vesicoureteral reflux using the Lich-Gregoir technique: Initial experience and technical aspect. *Int J Urol* 2003;10:1046.
- Akihiro K, Akira F. Laparoscopic correction of VUR using Lich-Gregoir technique: initial experience and technical aspects. *Inter J Urol* 2003;10:90-3.
- Lakshmann Y, Fung LC. Laparoscopic extravesicular ureteral reimplantation for vesicoureteral reflux: recent technical advances. *J Endourol* 2000;14:589-93.
- Shu T, Cisek LJ Jr, Moore RG. Laparoscopic extravesical reimplantation for postpuberal vesicoureteral reflux. *J Endourol* 2004;18:441-6.
- Baldwin D, Alberts GL, et al. A simplified technique for laparoscopic extravesical ureteral reimplantation in the porcine model. IPEG 12th Annual Congress, Los Angeles, CA. March 10-13, 2003. Oral Abstract presentation. S02.
- Atala A, Kavoussi LR, Goldstein DS, Retik AB, Peters CA. Laparoscopic correction of vesicoureteral reflux. *J Urol* 1993;150:748-51.
- Atala A. Laparoscopic technique for the extravesical correction of vesicoureteral reflux. *Dial Pediatr Urol* 1993;165:5-6.
- Ehrlich RM, Gershman A, Fuchs G. Laparoscopic vesicoureteroplasty in children: Initial case reports. *Urology* 1994;43:255-61.
- Schimberg W, Wacksman J, Rudd R, Lewis AG, Sheldon CA. Laparoscopic correction of vesicoureteral reflux in the pig. *J Urol* 1994;151:1664-7.
- Mc Dougall EM, Urban DA, Kerbl K et al. Laparoscopic repair of vesicoureteral reflux utilizing the Lich-Gregoir technique in the pig model. *J Urol* 1995;153:497-500.
- Janetschek G, Radmayr C, Brtsch G. Laparoscopic ureteral anti-reflux plasty reimplantation. First clinical experience. *Ann Urol (Paris)* 1995;29:101-5.
- Riquelme Heras M. Pediatric Urology Laparoscopy. 35th National Meeting of Pediatric Surgery. Acapulco, Mexico 2002.
- Riquelme M, Aranda A, Rodriguez C. Laparoscopic extravesical transperitoneal approach for vesicoureteral reflux. *J Laparoscopic Adv Surg Tech* 2006;16:312-16.