

## Deformidad septal y rinoseptal en la infancia. Cuándo y cómo operar

Dra. María del Carmen Medrano-Tinoco,\* Dra. Mónica Torres-Sáinz,\* M.C. Dr. Ignacio Mora-Magaña\*\*

### RESUMEN

Las deformidades septal o rinoseptal son una causa frecuente de consulta en nuestro hospital. Se realizó un estudio retrospectivo de tres años de pacientes operados de esta patología en el Servicio de Otorrinolaringología. Hubo 99 pacientes; 60 de ellos fueron operados de septoplastia y 39 de rinoseptoplastia. En ambos grupos el síntoma cardinal fue la obstrucción nasal; el antecedente de alergia fue más frecuente en el grupo de septoplastia (46.6%); el antecedente de traumatismo fue el principal en el grupo de rinoseptoplastia (51.28%). La evolución de los pacientes fue satisfactoria, salvo en cuatro pacientes del primer grupo y dos del segundo grupo. No hubo complicaciones de importancia.

**Palabras clave:** Septoplastia, rinoseptoplastia, deformidad septal, alergia, traumatismo nasal, obstrucción nasal.

### ABSTRACT

Patients with septal or rhinoseptal deformities are often evaluated for surgery in our service. This is a retrospective study of children operated for this reason between January 2004 and December 2006. There were 99 patients divided into two groups: septoplasty group and septorhinoplasty group which included 60 children in the first one and 39 in the second. The most frequent symptom was nasal obstruction in both groups. Allergic rhinitis was common among the septoplasty group (46.6%); a previous trauma was recorded in the septorhinoplasty group (51.28%). Treatment was successful except in four patients of the first group and in two of the second group. No complications occurred in any patient.

**Key words:** Septoplasty, rhinoseptoplasty, allergy, trauma, nasal obstruction, septal deformities.

Los niños con deformidad septal y rinoseptal acuden a la consulta otorrinolaringológica con relativa frecuencia. En esta patología varios factores influyen en la decisión de un tratamiento quirúrgico pronto o esperar a que el paciente tenga mayor edad para realizar la corrección<sup>1</sup>. Se ha dicho que los centros de crecimiento de la nariz en estos casos pudieran afectarse al incidir sobre el septum. Si el septum cartilaginoso es un centro de crecimiento genéticamente determinado, su desarrollo podría alterarse con el trauma

quirúrgico. Por otro lado, un septum desviado puede afectar la respiración nasal e interferir con el desarrollo maxilar y debe corregirse<sup>2,3</sup>.

El septum cartilaginoso nasal tiene una fase de crecimiento rápido hasta alrededor de los cinco años que a partir de los ocho años deja de crecer y desde esta etapa el crecimiento septal queda a cargo de la lámina perpendicular del etmoides<sup>4</sup>.

Nordgaard<sup>4</sup>, realizó resección submucosa del cartílago septal en ratas de diferente edad, lo que en las más jóvenes causaba un gran retraso en el crecimiento del esqueleto facial. Evidentemente no se puede extrapolar esto a los humanos. El-Hakim<sup>5</sup>, hizo mediciones antropométricas en 32 pacientes menores de 16 años operados de septoplastia externa y encontró muy discreta tendencia al acortamiento de la pirámide nasal; sin embargo, su estudio no es estadísticamente significativo.

No existe consenso sobre la decisión de tratar quirúrgicamente a estos pacientes y sobre la mejor edad para hacerlo. Varios autores concuerdan en que la edad de seis años es la adecuada para corregir esta patología. Al operar

\* Médico Adscrito al Servicio de Otorrinolaringología  
\*\* Jefe del Departamento de Metodología de la Investigación Instituto Nacional de Pediatría

Correspondencia: Dra. Mónica Torres-Sáinz. Instituto Nacional de Pediatría. Insurgentes Sur 3700-C. Col. Insurgentes Cuicuilco. México 04530 D.F. Tel. 10 84 09 00  
Recibido: septiembre, 2007. Aceptado: mayo, 2008.

Este artículo debe citarse como: Medrano TMC, Torres SM, Mora MI. Deformidad septal y rinoseptal en la infancia. Cuándo y cómo operar. Acta Pediatr Mex 2008;29(4):200-4.

se debe reseca la menor cantidad posible de cartílago septal para evitar problemas de crecimiento facial<sup>1,6-9</sup>.

Las deformidades rinoseptales pueden deberse a un traumatismo, pueden haberse producido en el periodo neonatal o posteriormente, en la infancia o la adolescencia. Por el sitio que ocupan, pueden ser anteriores o posteriores en relación a una línea imaginaria que va desde la espina nasal anterior a los huesos nasales.

Se recomienda hacer una descripción sistemática sobre la morfología, iniciando con la pirámide nasal, valorando su estructura ósea y cartilaginosa. Puede haber desviaciones de la pirámide hacia algún lado, hundimientos, gibas y formas en “C” o en “S”. También se hace una descripción del septum nasal, de la morfología de la deformidad: hay formas de cresta, de espolón o de pico; deflexiones y luxación del septum de su sitio de inserción. Puede haber varias de estas deformidades en un mismo paciente (Figura 1).

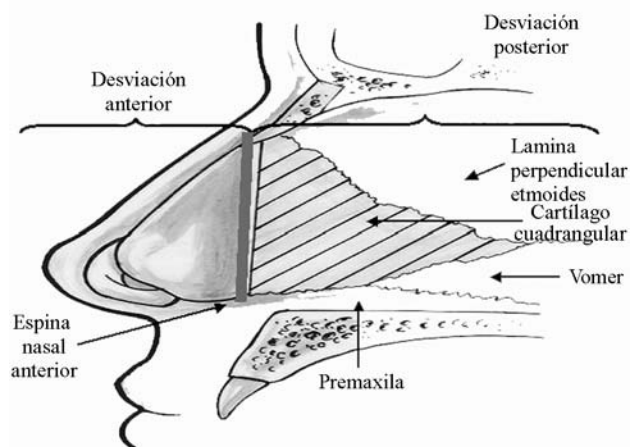


Figura 1. Esquema del septum nasal.

El estudio de estos pacientes se inicia con un interrogatorio detallado, seguido por una exploración física lo más descriptiva posible. Es importante investigar intencionalmente síntomas como cefalea, apnea del sueño y su asociación con rinosinusitis. Son valiosos los estudios de imagen como la tomografía axial computada para buscar otras alteraciones estructurales a nivel de cornetes y de los senos paranasales (Figuras 2, 3).

Se han propuesto dos técnicas quirúrgicas para corregir el septum. La primera es la septoplastia, que consiste en recortar únicamente el cartílago o el hueso septal deforma-

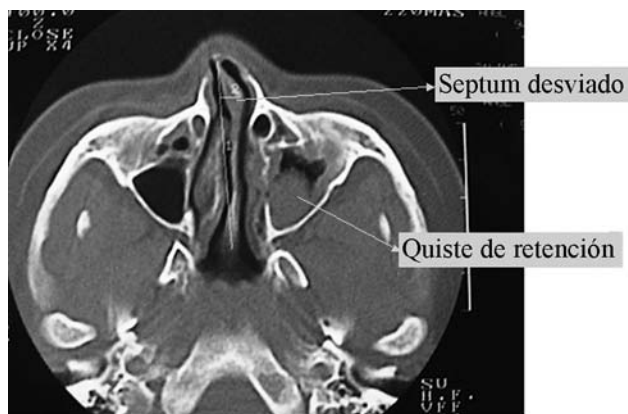


Figura 2. Tomografía axial computada que muestra una desviación rinoseptal y un quiste de retención en el seno maxilar izquierdo.

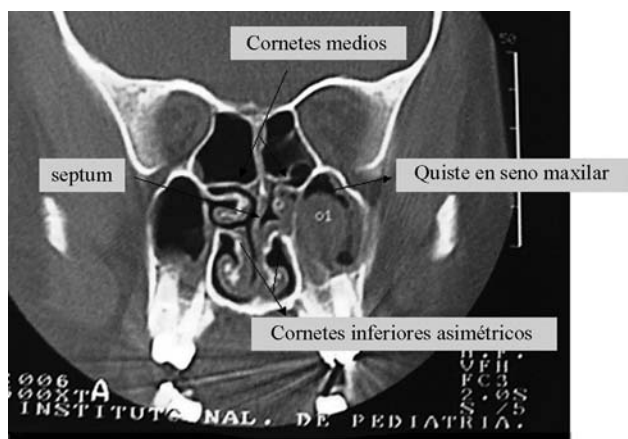


Figura 3. Tomografía axial computada en corte coronal del paciente de la figura 2 en el que se observa asimetría de los cornetes medios e inferiores e irregularidad del septum nasal.

do, procurando que la estructura del septum se mantenga lo más íntegra posible. La segunda es la resección submucosa de la patología septal, en la cual se corta y se extrae la porción desviada del septum dejando sólo una porción de cartílago en forma de “L”, pero manteniendo completo el mucopericondrio<sup>10,11</sup>.

## MATERIAL Y MÉTODO

Estudio retrospectivo longitudinal, de pacientes con los siguientes criterios:

**Criterios de inclusión.** Pacientes operados de septoplastia o rinoseptoplastia en el Servicio de Otorrinolaringología del INP entre el 1° de enero del 2004 y el 31 de diciembre del 2006.

Criterios de exclusión. Pacientes mayores de 18 años.

Criterios de eliminación. Pacientes cuyos registros eran incompletos.

Se registraron la edad, la sintomatología, sitio de la patología nasal, antecedentes, tipo de cirugía y seguimiento de los pacientes. Se formaron dos grupos según el tipo de cirugía: operados del septum (septoplastias) y operados de la pirámide nasal y del septum (rinoseptoplastias). Se utilizó estadística descriptiva.

## RESULTADOS

Se analizaron 133 cirugías de la nariz; de los cuales 24 pacientes no tenían expediente completo; quedaron 99 pacientes; 68 de sexo masculino y 31 femenino (relación 2.19:1).

El grupo de septoplastia fue de 60 pacientes, (42 masculinos y 18 femeninos). La edad promedio del diagnóstico de la deformidad septal fue de  $8.8 \pm 3.26$  años y la edad promedio al momento de la cirugía,  $10.58 \pm$

2.99 años. Doce pacientes (22.6%) tenían antecedente de un traumatismo; 28 tenían rinitis alérgica (46.6%); siete pacientes tenían labio y paladar hendido. El síntoma más frecuente fue obstrucción nasal en 58 pacientes (96.6%) (Cuadro 1).

Cuatro pacientes tenían el antecedente de una septoplastia previa. La corrección del septum fue mediante resección submucosa de la deformidad septal en 12 pacientes; en 48 se realizó la técnica convencional de septoplastia. Dos pacientes requirieron una segunda cirugía por deformidad residual y dos más con deformidad residual decidieron no someterse a nueva cirugía (Cuadro 2). El seguimiento fue de  $8.46 \pm 7.81$  meses.

El grupo de la rinoseptoplastia fue de 39 pacientes, 26 masculinos y 13 femeninos, con edad promedio de diagnóstico de la deformidad de  $12.87 \pm 3.67$  años; el tiempo de evolución de la sintomatología fue de  $29.81 \pm 26.34$  meses; 20 pacientes (51.28%) tuvieron como antecedente un traumatismo y 13 pacientes rinitis alérgica.

**Cuadro 1.** Sintomatología

Síntoma	Septoplastia	Rinoseptoplastia	Septoplastia LPH
Obstrucción nasal	51	38	7
Respiración oral	29	18	3
Cefalea	2	2	0
Epistaxis	0	15	1
Rinorrea	14	5	2
Deformidad	3	21	7
Hiposmia	1	1	0
Masculino/femenino	36/17	26/13	6/1

**Cuadro 2.** Localización y tipo de deformidad

Deformidad	Septoplastia	Rinoseptoplastia	Septoplastia LPH
Cresta septal	D 16---I 23	D 14---I 11	D 4---I 21
Espolón septal	D 4---I 3	D 2---I 2	D 0---I 2
Deflexión septal	D 2---I 1	D 1-I 1	0
Luxación septal	D 2---I 4	D 1---I 6	0
Desviación anterior a espina nasal anterior	2	2	0
Desviación posterior a espina nasal anterior	51	37	7
Giba	1	7	0
Laterorrinia	D 1---I 2	D8---I 7	1
Alteración en base nasal	0	10	7
Alteración en punta nasal	2	14	0
Alteración en dorso nasal	1	10	1
Alteración en proyección de la pirámide	0	9	7
Sin deformidad en la pirámide	46	0	0

D: derecho; I: izquierdo.

Cinco pacientes tenían antecedente de cirugía nasal previa. El síntoma más frecuente fue la obstrucción nasal. Se realizó rinoseptoplastia externa en 16 pacientes, rinoseptoplastia en 17 y rinoseptoplastia secundaria en cuatro. La desviación del septum se hallaba por delante de la espina nasal anterior en dos pacientes y posterior a ésta en 37. Se hizo resección submucosa en 17 pacientes y septoplastia convencional en 22. La edad promedio en la fecha de la cirugía fue de  $14.74 \pm 2.83$  años. La localización más frecuente de la deformidad fue en el cartílago cuadrangular (20 pacientes); a nivel de la pirámide se realizó una gibectomía en 26 pacientes; osteotomía en 34 y colocación de injertos en 32 (Cuadro 3). El seguimiento promedio fue de 8.81 meses y sólo dos pacientes (5.12%), requirieron una segunda cirugía (cirugía de revisión) por tener deformidad residual con sintomatología.

En el grupo de septoplasia, se realizó la técnica convencional en 48 pacientes (80%); de éstos, cuatro requerían segunda cirugía, pero dos la rehusaron. La resección submucosa de la patología septal se realizó en 12 pacientes (20%), ninguno de los cuales requirió una segunda cirugía. En el grupo de rinoseptoplastia se realizó resección submucosa en 17 pacientes operados con abordaje externo, cuatro con abordaje cerrado y dos con abordaje secundario; ninguno requirió cirugía de revisión. De los operados con abordaje septal convencional, dos requirieron cirugía de revisión.

## DISCUSIÓN

La sintomatología de la desviación septal o rinoseptal es principalmente la obstrucción nasal con respiración oral. En la exploración física, además de identificar la desvia-

ción nasal se observa que hay cambios en el crecimiento facial: boca abierta, labio superior corto, maxilar superior estrecho y paladar ojival. Frecuentemente hay maloclusión dental y la mandíbula está en ángulo obtuso<sup>2</sup>. Cuando hay deformidad del septum nasal, ocurre diferencia en la dinámica del flujo aéreo entre ambas fosas nasales; para compensar la diferencia se produce hipertrofia de la mucosa nasal en el lado opuesto a la desviación, se altera la aclaración mucociliar, mecanismo por el cual el moco nasal pasa a la faringe y es deglutido; es más frecuente la rinosinusitis en el complejo osteomeatal<sup>12</sup>.

La regla es que la cirugía septal o rinoseptal en nuestra experiencia tiene buenos resultados. En el grupo de septoplastia, la edad de los pacientes al ser operados era de tres a 17 años (promedio 10.5 años). Diversos autores sugieren operar después de los seis años. En general esperamos esa edad para obtener mejores resultados, pero en una niña de tres años y otra de cinco con apnea obstructiva del sueño, se decidió la intervención con lo que mejoró considerablemente su calidad de vida. Barceló<sup>13</sup> refiere el antecedente de traumatismo nasal en la infancia de 13.3% en una serie de pacientes de ocho a 74 años. Nosotros lo encontramos en un 22.6%<sup>16</sup>. La obstrucción nasal en el estudio de Barceló fue el síntoma principal en un 83.6%; en nuestros pacientes fue la causa principal de consulta en 96.6%; además, fue muy frecuente la asociación con rinitis alérgica (46.6%), lo cual pudo agravar sus síntomas y requirieron ser operados a edades más tempranas de lo que se hace en pacientes sometidos a rinoseptoplastia. En este último grupo, la edad promedio al momento de la cirugía fue 14.7 años (seis a 17 años) y el antecedente de traumatismo fue más frecuente (51.28%).

**Cuadro 3.** Procedimiento quirúrgico

<i>Procedimiento</i>	<i>Septoplastia</i>	<i>Rinoseptoplastia</i>	<i>Septoplastia LPH</i>
Resección submucosa de patología	11	17	1
Corte en cartílago cuadrangular	34	20	6
Corte en vómer	23	12	4
Corte en lámina perpendicular de etmoides	16	8	2
Corte en premaxila	14	5	5
Gibectomía	0	26	0
Osteotomías	0	34	0
Injerto intercrural	0	24	0
Injerto en dorso	0	1	0
Injerto tipo "Spreader"	0	2	0
Injerto en nasion	0	1	0
Injerto tipo escudo en punta	0	4	0

Ortiz-Monasterio <sup>9</sup>, publicó una serie de 44 niños operados de cirugía nasal, entre los cuales incluyó 36 con labio hendido, cuyas edades variaron entre ocho y 12 años. Realizó septoplastia a 23 pacientes y rinoplastia al resto. Sus resultados fueron buenos y similares a los descritos en pacientes mayores. Requirieron una segunda cirugía tres de los 44 (7.04%). En nuestra serie, sólo incluimos a siete pacientes con labio y paladar hendido, que tuvieron buen resultado y no requirieron otra cirugía.

Los pacientes con malformaciones congénitas craneofaciales frecuentemente tienen desviaciones rinoseptales especialmente los que tienen labio y paladar hendido. En ellos hay alteraciones que causan obstrucción nasal: desplazamiento caudal del cartílago lateral inferior en el lado de la hendidura; desplazamiento de la pirámide cartilaginosa hacia el maxilar superior, orientación y fijación anormal de la crus lateral del cartílago lateral inferior <sup>14</sup>. La deformidad rinoseptal de estos pacientes persiste después de cerrar quirúrgicamente el paladar y continúa contribuyendo a la obstrucción nasal crónica que muchos autores corrigen después de los 14 años <sup>14</sup>. Se ha comprobado que en los pacientes con paladar hendido el crecimiento de la nariz disminuye 30% comparados con la población general <sup>15</sup>.

Ambas técnicas quirúrgicas han dado buen resultado en nuestros enfermos, a diferencia de lo informado por Maran <sup>11</sup> y por Fjermedal <sup>10</sup>, que mencionan que en 478 pacientes, se obtuvieron mejores resultados funcionales con la técnica de septoplastia que con la resección submucosa de la patología septal.

La clasificación de las desviaciones septales en anteriores o posteriores a la espina nasal anterior, facilita la decisión del abordaje quirúrgico. Se recomienda que si la desviación es posterior, se debe realizar un abordaje cerrado, con septoplastia conservadora; si la desviación es anterior, se recomienda abordaje abierto con escisión del septum, remodelación y inserción del mismo cuando ya está alineado. Estas técnicas han dado buenos resultados y no alteran el crecimiento facial <sup>1,5-8</sup>.

El seguimiento de nuestros pacientes en ocasiones no puede ser prolongado debido a que en esta institución sólo

se atiende a pacientes hasta los 18 años de edad. De cualquier forma en nuestros pacientes no hubo complicaciones como perforaciones septales, sinequias o hematomas, lo que indica que esta patología es tratada en forma satisfactoria y la edad (después de los seis años) de los pacientes no ha sido una contraindicación quirúrgica.

## REFERENCIAS

1. Crysdale WS. Septoplasty in children- yes, but do the right thing. *Arch Otolaryngol Head Neck Surg* 1999;125:701.
2. DiGregor HP. Nasal septum and facial development. *Lancet* 1991;338:983-4.
3. Grymer LF, Pallisgaard C, Melsen B. The nasal septum in relation to the development of the nasomaxillary complex: a study in identical twins. *Laryngoscope* 1991;101:863-8.
4. Nordgaard HO, Kvinnsland S. Influence of submucous septal resection on facial growth in the rat. *Plast Reconstr Surg* 1979;64:84-7.
5. El-Hakim H, Crysdale W, Abdollel M, Farkas LG. A study of anthropometric measures before and after external septoplasty in children. *Arch Otolaryngol Head Neck Surg* 2001;127:1362-9.
6. Schlosser R, Park SS. Functional nasal surgery. *Otolaryngol Clin North Am* 1999;32:37-51.
7. Béjar I, Farkas LG, Messner AH, Crysdale WS. Nasal growth after external septoplasty in children. *Arch Otolaryngol Head Neck Surg* 1996;122:816-21.
8. Walker PJ, Crysdale WS, Farkas LG. External septorhinoplasty in children. *Arch Otolaryngol Head Neck Surg* 1993;119:984-9.
9. Ortiz-Monasterio F, Olmedo A. Corrective rhinoplasty before puberty: A long-term follow-up. *Plast Reconstr Surg* 1981;68:381-90.
10. Maran AG. Septoplasty. *J Laryngol Otol* 1973;87:196.
11. Barceló NM, Diez S. Evaluación diagnóstica de las deformidades septopiramidales. Nuestra casuística. *Acta Otorrinolaringol Esp* 2003;54:339-46.
12. Ju Jang Y, Myong N, Park KH, Woo Koo T, Kim H. Mucociliary transport and histologic characteristics of the mucosa of deviated nasal septum. *Arch Otolaryngol Head Neck Surg* 2002;128:421-4.
13. Fjermedal O, Saunte C, Pedersen S. Septoplasty and/or submucous resection? 5 years nasal septum operations. *J Laryngol Otol* 1988;102:796-8.
14. Moore CC, MacDonald I, Latham R, Brandt MG. Septopalatal protraction for correction of nasal septal deformity in cleft palate infants. *Otolaryngol Head Neck Surg* 2005;133:949-53.
15. Drake AF, Davis JU, Warren DW. Nasal airway size in cleft and noncleft children. *Laryngoscope* 1993;103:915-7.