

## Acceso venoso central permanente en la vena ácigos: una alternativa en pacientes con múltiples venodisecciones

Dr. José Martín Palacios-Acosta,\* Dr. Daniel Hernández-Arrasola,\* Dr. Paulo Irán Gutiérrez-Torres,\*\* Dra. Ma. Victoria Elizalde-Romero,\*\*\* Dr. Jaime Shalkow-Klincovstein\*\*\*\*

### RESUMEN

Con las nuevas terapias de sostén, la sobrevivencia del paciente pediátrico en situación crítica ha mejorado considerablemente. Esto ha hecho que aumenten las medidas de mantenimiento que requieren, como tener un acceso venoso central. Presentamos el caso de un niño de siete meses de edad, con inmunodeficiencia mixta, que requirió líquidos parenterales durante un tiempo prolongado, para administrar antibióticos y gammaglobulina. Debido a que tenía múltiples venodisecciones previas, se colocó un catéter a permanencia en la vena ácigos.

**Palabras clave:** Acceso vascular central, vena ácigos, venodisecciones múltiples, inmunodeficiencia mixta.

### ABSTRACT

The introduction of new technology for the treatment of critically ill pediatric patients has markedly improved their survival. Secondly, the requirements to maintain these patients, such as a venous central catheter, have also increased. We present the case of a seven-month-old male patient with mixed immunodeficiency, who required long-term intravenous access for antibiotic and gammaglobulin treatment. Given a history of multiple venous cut-downs, we placed an implantable port in an unusual site, the azygos vein.

**Key words:** Central venous access, azygos vein, multiple venous cut-downs, mixed immunodeficiency.

- 
- \* Médico adscrito del Servicio Cirugía Oncológica (drjpalacios@hotmail.com.)  
\* Médico adscrito del Servicio Cirugía Oncológica (drdanielhdz@prodigy.net.mx)  
\*\* Residente de 2º año de Cirugía Oncológica (gutierrezqx@yahoo.com.mx)  
\*\*\* Jefa de Enseñanza del Hospital General de Zona No 29 IMSS (vikyjafadr@hotmail.com)  
\*\*\*\* Jefe del Servicio de Cirugía Oncológica (drshalkow@yahoo.com) Instituto Nacional de Pediatría

Correspondencia: Dr. José Martín Palacios-Acosta. Instituto Nacional de Pediatría. Av. Insurgentes Sur 3700-C, Colonia Insurgentes Cuicuilco, C.P. 04530, Del Coyoacan, México DF.  
E-mail: drjpalacios@hotmail.com.  
Recibido: noviembre, 2007. Aceptado: abril, 2008.

Este artículo debe citarse como: Palacios AJM, Hernández AD, Gutiérrez TP, Elizalde RV, Shalkow KJ. Acceso venoso central permanente en la vena ácigos: una alternativa en pacientes con múltiples venodisecciones. Acta Pediatr Mex 2008;29(4):205-9.

La infusión intravenosa prolongada es una modalidad terapéutica indispensable para pacientes con procesos mórbidos agudos y crónicos.

El cateterismo venoso central se inició con Aubaniac<sup>1</sup> en 1952, utilizando especialmente el abordaje por la vena subclavia.

A partir de 1980, la fabricación de catéteres de pequeño calibre, con materiales de mejor calidad que producen menor reacción inflamatoria, y la mejoría en los sistemas para su colocación, permitieron utilizar accesos vasculares centrales en centros hospitalarios dedicados a la atención de la población infantil.<sup>1</sup>

Actualmente, la venodisección se considera como último recurso del acceso vascular, debido a que inutiliza esa vena y a que tiene un alto índice de complicaciones: infecciones de la herida, trombosis, edema de la zona, incremento de la presión intracraneana cuando se ligan las yugulares, etc.

Las indicaciones para colocar un catéter venoso central son:

- 1) Obtención de acceso vascular
- 2) Administración de quimioterapia.
- 3) Uso de medicamentos y antibióticos por tiempo prolongado
- 4) Nutrición parenteral.
- 5) Transfusiones repetidas de sangre y derivados.
- 6) Cateterismo diagnóstico, terapéutico o los dos.

Los sitios de abordaje central tradicionales son las venas subclavias, las yugulares internas, las femorales y la yugular externa. Inicialmente, el abordaje debe de intentarse mediante punción percutánea y técnica de Seldinger.<sup>2,3</sup>

Desafortunadamente, muchos centros hospitalarios en nuestro país no cuentan con catéteres ni sistemas adecuados para su colocación, lo que lleva a realizar múltiples venodisecciones.

Cuando los accesos vasculares periféricos fallan, sea por factores inherentes a la anatomía del paciente; cuando el paciente se encuentra deshidratado y en estado de choque agudo; en pacientes con un padecimiento crónico que ha sufrido punciones venosas repetidas o múltiples venodisecciones y ha desarrollado trombosis del sistema venoso, el acceso vascular puede representar un reto para el cirujano. El uso de ultrasonido Doppler para localizar una vena y puncionarla bajo visión directa y la colocación del catéter con ayuda de fluoroscopia, es de gran utilidad para lograr acceso vascular adecuado. Informamos el caso de un paciente en quien era difícil el acceso vascular y ya no tenía sitios de acceso tradicional; utilizamos como alternativa la vena ácigos. El acceso vascular no tradicional ha sido descrito por otros autores.<sup>4-6</sup>

### ANATOMÍA DEL SISTEMA ÁCIGOS

Es un sistema venoso que comprende la vena ácigos, la hemiacigos y la vena ácigos accesoria (Figura 1). La vena ácigos se ubica en el surco costo-vertebral derecho, penetra al tórax al lado del pilar derecho del diafragma y desemboca en la vena cava superior. Recibe como tributarias a la vena lumbar ascendente derecha y a las últimas nueve venas intercostales derechas, así como venas bronquiales, la hemiacigos y las venas del plexo esofágico. En la parte superior, las tres primeras venas intercostales derechas dan origen al cayado de la vena ácigos.<sup>13</sup>

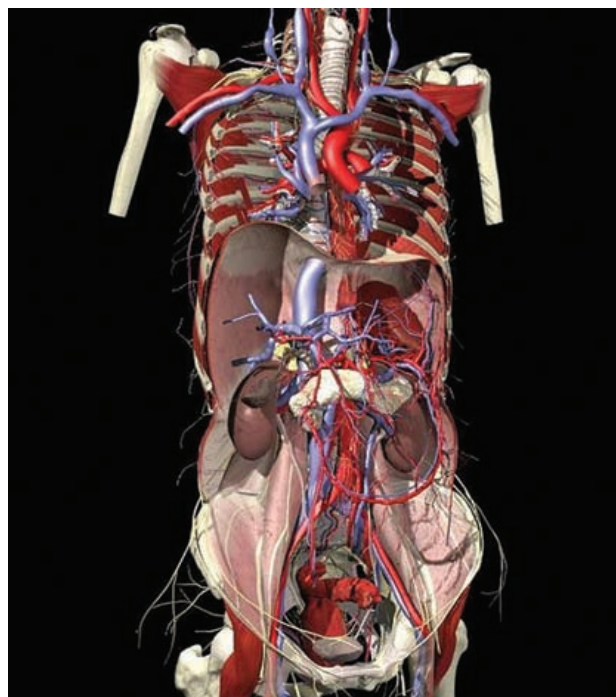


Figura 1. Esquema de la anatomía de la vena ácigos.

### DESCRIPCIÓN DEL CASO

Niño de siete meses de edad. Fue hospitalizado por presentar dermatosis generalizada. Recibió un medicamento tópico no especificado; no mejoró. Tuvo fiebre de 38.5°C y leucoplaquia oral, diagnosticada como candidiasis. Desarrolló un cuadro de neumonía basal derecha y sepsis, por lo que es referido a nuestro hospital.

A su ingreso se halló un paciente en malas condiciones generales, con peso de 2.6 kg, talla 53 cm; deshidratación acentuada; palidez generalizada de mucosas y tegumentos. Exploración física. No había adenomegalias. Se escuchó un soplo holosistólico grado III/IV en el foco pulmonar y estertores gruesos generalizados y finos en las bases pulmonares. El llenado capilar era normal. El resto de la exploración sin datos patológicos.

Fue valorado por el Servicio de Inmunología que solicitó biometría hemática completa, química sanguínea, niveles séricos de IgE, IgM e IgA, anticuerpos antinucleares, búsqueda de virus y frotis de sangre periférica para detectar blastos.

Los datos clínicos y los resultados de laboratorio, indicaban que el paciente tenía un síndrome de inmunodeficiencia mixta.

Se introdujo un catéter central (en la aurícula derecha) por la vena subclavia para administrar antibióticos y líquidos parenterales; hubo que retirarlo debido a que se infectó. El paciente se descompensó hemodinámicamente por lo que ingresó a Terapia Intensiva, donde se introdujo otro catéter, esta vez por venodisección de la yugular interna derecha, para control de la presión venosa central y continuar la terapia intravenosa y la alimentación parenteral.

Durante su larga estancia hospitalaria se hicieron venodisecciones de ambas yugulares externas y de la yugular interna izquierda y se colocó un catéter en la vena subclavia izquierda; se abordaron por venodisección ambas venas femorales. Se nos solicitó realizar un acceso venoso central para infusión mensual de gammaglobulina y probable trasplante de médula ósea. Un ultrasonido Doppler reveló ausencia de flujo en venas de gran calibre: yugulares internas, femorales y venas subclavias. Se decidió colocar un catéter tipo puerto en la vena ácigos a través de una toracotomía. Los médicos tratantes y los padres fueron informados de este procedimiento y los riesgos potenciales de sangrado, neumotórax y extravasación. Esta intervención tuvo éxito.

### TÉCNICA QUIRÚRGICA

Con el paciente en decúbito lateral izquierdo y bajo anestesia general con intubación traqueal, se realizó una toracotomía posterolateral derecha en el quinto espacio intercostal, con abordaje extrapleurar (Figura 2). Se iden-

tificó la vena ácigos (Figura 3), se puncionó y se introdujo una guía metálica (técnica de Seldinger) (Figura 4). Se colocó el dilatador y la camisa introductora; posteriormente se retiraron la guía y el dilatador y se insertó un catéter en la vena ácigos. Se hizo una jareta con seda 4-0 para fijar el catéter a la vena.

El catéter se introdujo entre los músculos intercostales y debajo del músculo pectoral mayor y se conectó al puerto, que se colocó en una bolsa subcutánea y se fijó al músculo con puntos de nylon 4-0 para evitar que girara el puerto o se acodara el catéter. (Figura 6). Se verificó

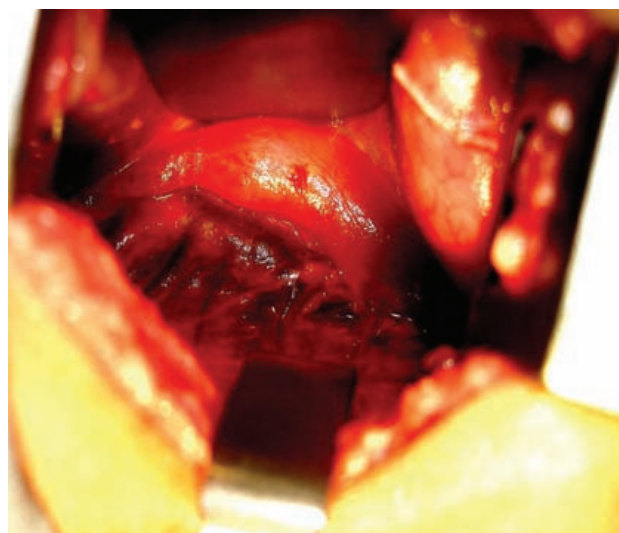


Figura 3. Visualización de la vena ácigos.

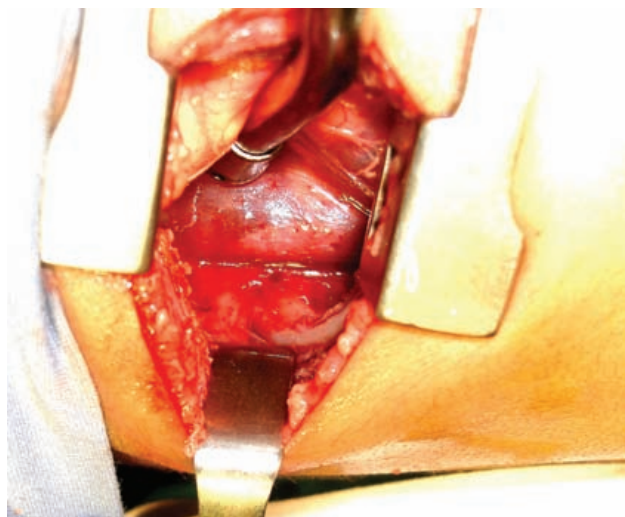


Figura 2. Técnica de abordaje transpleural.

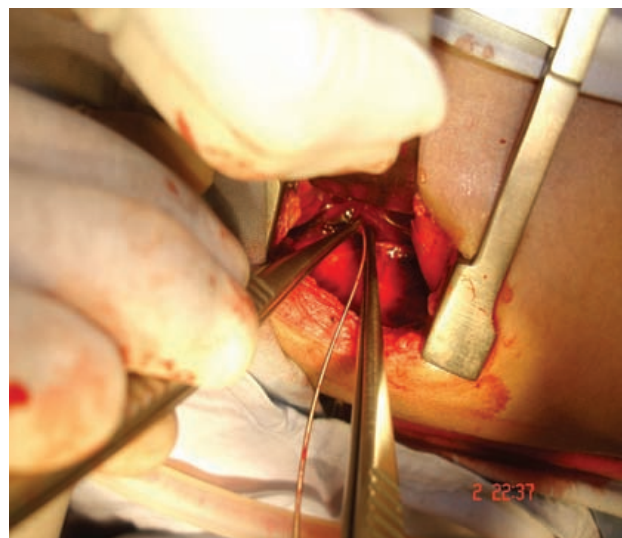


Figura 4. Introducción de una guía metálica.

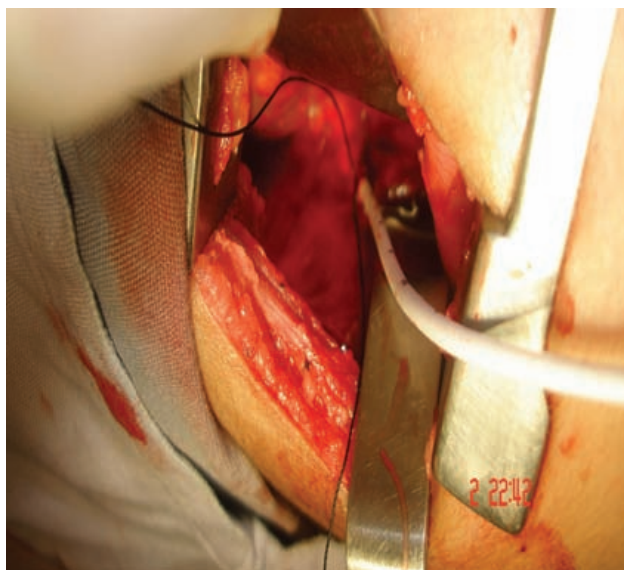


Figura 5. Introducción del catéter.

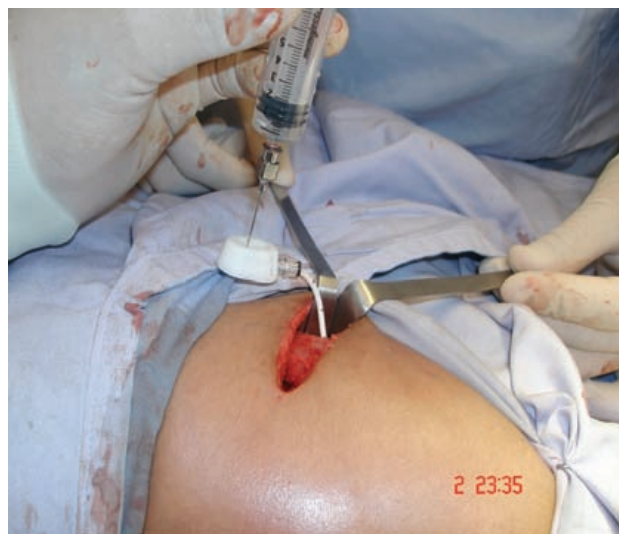

Figura 7. Se observa la permeabilidad del catéter.

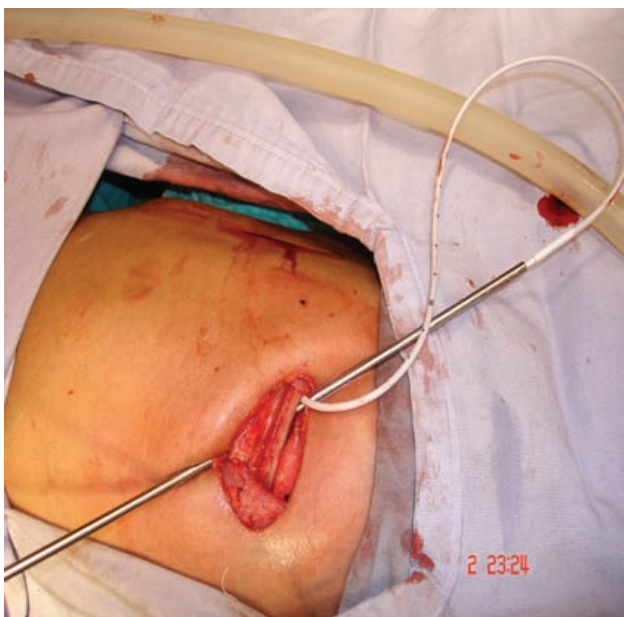

Figura 6. Paso de túnel subcutáneo.

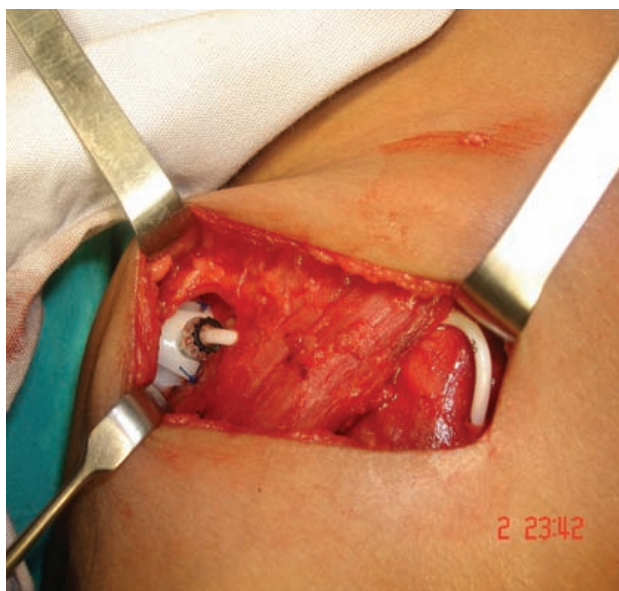


Figura 8. Vista de la localización final del catéter tipo puerto.

clínica y radiológicamente su funcionamiento (Figura 7) y su localización (Figuras 8 y 9). No hubo que dejar una sonda pleural.

Cinco meses después, el paciente se encuentra estable, recibiendo su tratamiento y el catéter funciona adecuadamente.

## CONCLUSIÓN

La terapia intravenosa sigue siendo fundamental en pacientes con enfermedades infecciosas, neoplásicas y crónicas. El desarrollo de nuevos bioimplantes ha hecho más sencilla y segura su colocación, con menor índice de rechazo. Esto permite que el paciente reciba la terapia adecuada con un solo catéter.<sup>7,8</sup>

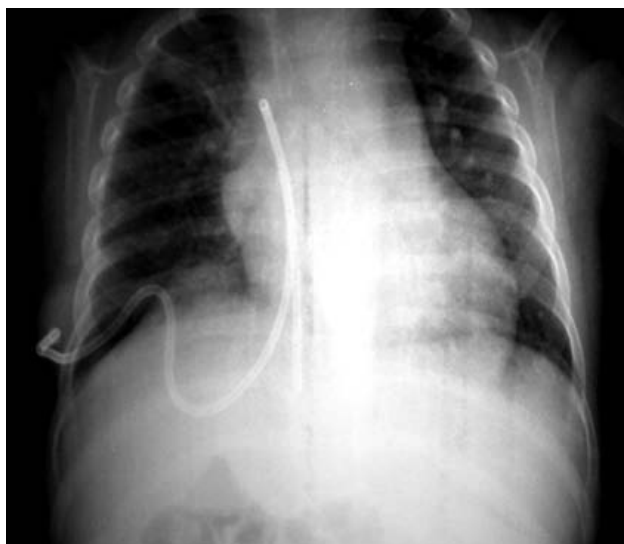

Figura 9. Control radiológico final en aurícula derecha.

No es infrecuente en pacientes que necesitan terapia endovenosa prolongada, especialmente los inmunocomprometidos, que los catéteres tengan que ser retirados por complicaciones infecciosas y que sea necesario colocarlos en otros sitios. El resultado es que se agoten los sitios de acceso vascular tradicional y que se requiera tener accesos venosos no convencionales para iniciar o complementar la terapia establecida.<sup>9,10</sup>

La inserción de un acceso vascular central en la vena ácigos es posible, segura y eficaz. No es un sitio de primera elección para colocar un catéter venoso central; sin embargo, está indicado en pacientes cuyos sitios primarios como subclavias, yugulares, venas femorales o varios de ellos, hayan sido utilizados previamente y no son adecuados para canalizarse nuevamente por trombosis, por obstrucción del flujo o por infecciones activas. La vena ácigos también puede ser canalizada por toracoscopia. Un puerto de 5 mm para la cámara de 30° se coloca en el quinto espacio intercostal sobre la línea medio axilar.

Otro puerto se coloca por debajo del anterior en la línea axilar anterior para retraer el pulmón. Mediante punción percutánea, la aguja se introduce en la vena ácigos bajo visión directa con la lente y se introduce el catéter con la técnica de Seldinger.

## REFERENCIAS

1. Calderón C, Ruano J, Rueda H, Palacios J. Uso y cuidados de catéteres de permanencia. *Nutr Clin* 1996;1:152-6.
2. Ross MN, Haase GM, Poole MA, et al. Comparison of totally implanted reservoirs with external catheters as venous access devices in pediatric oncologic patients. *Surg Gynecol Obstet* 1988;167:141-4.
3. Galloway S, Bodenham A. Long-term central venous access. *Br J Anaesth* 2004;92:722-34.
4. Denny DF Jr, Greenwood LH, Morse SS, et al. Inferior vena cava: Translumbar catheterization for central venous access. *Radiology* 1999;170:1013-14.
5. Guenier C, Ferreira J, Pector JC. Prolonged venous access in cancer patients. *Eur J Surg Oncol* 1999;15:553-5.
6. Kanter RK, Zimmerman JJ, Strauss RH, et al. Pediatric emergency intravenous access: Evaluation of a protocol. *Am J Dis Child* 1986;140:132-4.
7. Kappers-Klunne MC, Degener JE, Stijnen T, et al. Complications from long-term indwelling central venous catheters in hematologic patients with special reference to infection. *Cancer* 1999;1747-52.
8. Loeff DS, Matlak ME, Black RE, et al. Insertion of a small central venous catheter in neonates and young infants. *J Pediatr Surg* 2002;17:944-9.
9. Meignier M, Heloury Y, Roze J-C, et al. Surgical central venous access in low birth infants [letter]. *J Pediatr Surg* 1998;23:596.
10. Mirro J Jr, Rao BN, Kumar M, et al. A comparison of placement techniques and complications of externalized catheters and implantable port use in children with cancer. *J Pediatr Surg* 1990;25:120-4.
11. Newman BM, Jewett TC Jr, Karp MP, et al. Percutaneous central venous catheterization in children: First-line choice for venous access. *J Pediatr Surg* 2006;21:685-8.
12. Oldham KT, Colombani PM, Foglia RP. *Surgery of Infants and Children. Scientific Principles and Practice.* Philadelphia, PA, Lippincott-Raven, EEUU, 1998;pp1745-59.
13. Tortora G, Grabowski S. *Principles of Anatomy and Physiology*, 7ª Edición 1999;pp664-8.