

Biopsia por aspiración con aguja delgada

Dra. Gabriela Braun-Roth*

La biopsia por aspiración con aguja delgada (BAAD) en adultos, se ha usado desde hace muchos años en Europa como método diagnóstico preliminar de las neoplasias. En niños su práctica ha sido más limitada, debido en parte, a que la estirpe de los tumores embrionarios, frecuentes en este grupo de edad, es difícil definir en base exclusivamente citomológica. Sin embargo, la utilidad del método va más allá del diagnóstico original de una neoplasia primaria, ya que además puede corroborar la presencia de recurrencia o metástasis, así como identificar procesos inflamatorios. Las ventajas de este procedimiento son múltiples pues se trata de un procedimiento que no requiere preparación especial ni equipo especializado, sobre todo en el caso de masas superficiales y que se puede realizar en el consultorio. En los casos de neoplasias profundas se requiere una guía con imagen, sea ultrasonografía o tomografía computada, pero también requiere mucho menos preparativos si se compara con biopsias a cielo abierto o por trucut.

A diferencia de la biopsia por trucut con la que se obtiene un cilindro de tejido, la BAAD obtiene células aisladas o grupos pequeños de células. Como en todo estudio citológico, se pierde la relación tisular pero se gana en el detalle de la estructura celular ya que se examina la célula entera a diferencia de los cortes histológicos que obtienen células seccionadas y al tejido obtenido por trucut en el que

las células suelen estar comprimidas y deformadas. Otra de las ventajas es que la BAAD cubre una zona mucho más amplia en cuanto al muestreo, ya que se realizan varios pases con la aguja en direcciones distintas.

La punción con aguja de una neoplasia no interrumpe la contigüidad de la cápsula tumoral ni siembra células tumorales en su trayecto, por lo cual no modifica la estificación clínica.

El material obtenido a través de la BAAD es escaso, lo que en ocasiones es insuficiente o inadecuado para establecer el diagnóstico; en este caso puede intentarse nuevamente o se obtiene tejido por otros métodos ya que la punción previa no interfiere con los otros procedimientos.

Lo que es muy importante es contar con personal capacitado tanto para la obtención de la muestra como para el manejo técnico y la interpretación. Es indispensable estandarizar en cada laboratorio las técnicas de inmunocitoquímica respecto a diluciones y tiempo de incubación ya que no funcionan en la misma forma en tejido que en frotis citológicos.

INDICACIONES

La biopsia por aspiración en niños está indicada en:

1. Diagnóstico de neoplasia vs. proceso reactivo o inflamatorio en masas superficiales.
2. Diagnóstico de metástasis o recurrencia de una neoplasia conocida.
3. Diagnóstico de una neoplasia considerada inoperable, para confirmar la impresión clínica y dar el tratamiento médico adecuado.

Las masas superficiales más frecuentes para realizar punción son los ganglios linfáticos, en los que este método ayuda a descartar o confirmar tempranamente la presencia de una neoplasia. Esta es una de las ven-

* Departamento de Patología
Instituto Nacional de Pediatría

Correspondencia: Dra. Gabriela Braun-Roth. Departamento de Patología. Instituto Nacional de Pediatría. Insurgentes Sur 3700-C. Col. Insurgentes Cuicuilco. México 04530 D.F. Tel: 10 84 09 00
Recibido: mayo, 2009. Aceptado: junio, 2009.

Este artículo debe citarse como: Braun RG. Biopsia por aspiración con aguja delgada. Acta Pediatr Mex 2009;30(4):231-7.

tajas más evidentes, ya que la práctica tradicional de la biopsia excisional de un ganglio linfático se reserva para los casos con adenomegalias persistentes que no se deben a posibles causas infecciosas y aún después de un tratamiento antibiótico. Esto ha sido causa de diagnósticos innecesariamente tardíos en casos de neoplasias malignas. En otras localizaciones, la BAAD puede definir si se trata de una neoplasia de células pequeñas o de un sarcoma fusocelular; si hay suficiente material para estudio por inmunocitoquímica, puede inclusive llevar al diagnóstico de estirpe.

En tiroides, sirve para confirmar la impresión de tiroiditis o sospechar con mayor fundamento la presencia de neoplasia en una tiroides nodular.

En el seguimiento de leucemias, particularmente linfoblásticas, permite la evaluación de la afección testicular.

En casos con sospecha de recurrencia o metástasis de una neoplasia conocida, permite confirmar o descartar este diagnóstico.

Los tumores inoperables por su tamaño o por su localización, generalmente se tratan con quimioterapia a fin de reducir su tamaño y proceder en un segundo tiempo a resección. La BAAD en estos casos confirma la naturaleza de la lesión y permite orientar el esquema de quimioterapia idóneo, en lugar de dar tratamiento empírico y a ciegas. Los tumores más frecuentes en esta circunstancia son el hepatoblastoma y el tumor de Wilms. En algunos tumores retroperitoneales muy grandes en los que clínicamente y por imagen no hay seguridad de su origen, la citología puede orientar hacia el tipo de tumor.

LIMITACIONES

Las principales limitaciones de este método son la calidad y cantidad del material obtenido y la dificultad de la interpretación

1. Tumor vascular o absceso

En esos casos, la punción sólo obtiene material hemático o purulento y el estudio citológico no permite hacer el diagnóstico. Sin embargo, en ambos casos las características del material orientan sobre la naturaleza de la lesión y además se obtiene material para cultivo.

2. Estudio clínico incompleto.

Aunque en todos los estudios morfológicos con fines diagnósticos los datos clínicos son muy importantes, en el estudio citológico lo son aún más, pues el patólogo no

cuenta con la orientación de la arquitectura histológica y sólo se basa en los detalles de las células. Por lo tanto, es indispensable conocer el sitio de la punción, el órgano del que se obtiene la muestra, las características clínicas y de imagen y el diagnóstico de sospecha para interpretar la morfología de las células observadas.

3. Experiencia de la persona que toma la muestra.

La pericia de quien toma la biopsia incide en el material obtenido. Con frecuencia las primeras punciones realizadas por una persona no experimentada son insuficientes o inadecuadas para el diagnóstico. El material idóneo es el que se colecciona en el ámpula de la aguja pues si el material pasa a la jeringa, quiere decir que está muy diluido y probablemente es inadecuado (Figura 1).

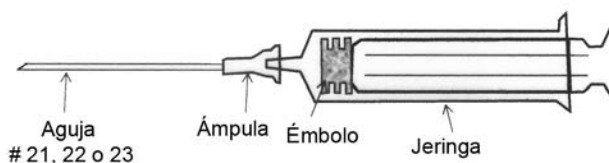


Figura 1.

COMPLICACIONES

Debido a que se usa una aguja muy delgada, no se han informado complicaciones con este procedimiento. Tampoco hay evidencia de que se siembren células tumorales fuera del sitio original de la neoplasia ni que se favorezcan las metástasis

TÉCNICAS

La punción de una masa superficial se puede realizar en el consultorio o en el paciente encamado, con una jeringa de 20 cc para tener suficiente presión de succión; idealmente de ámpula transparente para visualizar el material obtenido y una aguja del 21 al 23.

Previa asepsia de la región se introduce la aguja en la lesión. Una vez que ésta haya penetrado, se retira del émbolo para obtener presión negativa y se avanza y retira la aguja varias veces en diversas direcciones sin sacarla, con la intención de obtener material representativo de diferentes zonas. Cuando el material aspirado alcanza el ámpula, se permite que el émbolo de la jeringa regrese a su sitio y una vez que ha desaparecido la presión negativa se extrae la aguja. Es importante suspender la presión ne-

gativa *ANTES* de sacar la aguja, para evitar que el material entre en la jeringa. Lo ideal es que el material se quede en el ámpula de la aguja. Se retira la aguja de la jeringa; ésta se llena de aire, se recoloca la aguja y cuidadosamente se expulsa el material en pequeñas gotas sobre un portaobjetos. Posteriormente se realiza un extendido arrastrando el material sobre la superficie con otro cubreobjetos de preferencia más angosto, a la manera de un frotis de sangre. Dependiendo de la cantidad de material se pueden usar varias laminillas, las cuales se procesan como se señala en la siguiente sección.

1. Las células, que no están rodeadas por líquido o moco que las proteja, como en el caso de las citologías de cavidades o de líquidos, son muy frágiles, por lo que hay que extenderlas cuidadosamente en el portaobjetos que debe ser fijado inmediatamente en alcohol de 96°. En algunos laboratorios se seca al aire en cuyo caso debe ser manejado de manera distinta (ver manejo de tejido).

Idealmente la muestra para estudio se trata lo mismo que un transoperatorio: se lleva al laboratorio, se examina de inmediato por el patólogo para ver si hay material adecuado; en caso contrario se puede repetir. Lo habitual es que en cada centro hospitalario o clínica se establezca previamente la organización y coordinación entre el médico tratante y el citopatólogo.

En el caso de masas profundas, la aguja debe ser lo suficientemente larga; lo ideal es realizar la punción bajo control en el Departamento de Imagen. Los niños generalmente requieren sedación en estos casos.

MANEJO DEL MATERIAL

Fijación: Hay dos formas de fijar el material adherido a un portaobjetos:

- 1ª. Se introduce la laminilla en alcohol de 96° y se deja no más de 24 horas, ya que la permanencia prolongada en alcohol dificulta las reacciones de inmunocitoquímica,
- 2ª. Se seca al aire para tinción de Giemsa o Wright en tejido linfoide.

Tinción: La tinción habitual es hematoxilina y eosina en el material fijado en alcohol de 96 grados. En las muestras de ganglio linfático fijadas al aire, se utiliza tinción de Giemsa o Wright. Algunos patólogos con más experiencia en citología exfoliativa prefieren la tinción de Papanicolau y en algunos sitios se usa la tinción de Diff-

Quick. Se recomienda reservar algunas laminillas para técnicas especiales de acuerdo a la impresión diagnóstica con la técnica habitual de H y E. Por ejemplo, en lesiones inflamatorias podrían realizarse tinciones de Gram, PAS, Grocott o Zhiel-Neelsen para microorganismos.

Inmunocitoquímica. Está reservada para el diagnóstico de neoplasias a fin de intentar definir la estirpe en casos especiales. La técnica de inmunocitoquímica es similar a la realizada en tejidos; sin embargo, el laboratorio tendría que estandarizar sus técnicas en cuanto a concentraciones y tiempos adecuados para el frotis citológico. Debido a la limitación de la cantidad de material, sólo se realizan las reacciones inmunocitoquímicas indispensables para el diagnóstico diferencial, para la confirmación de la impresión morfológica o para ambos. Si es necesario se marca en el reverso de las preparaciones con lápiz diamante un área de interés para teñir preferentemente esa parte, ya que las células diagnósticas no siempre se encuentran en todo el extendido.

INTERPRETACIÓN

Algunas consideraciones generales

La celularidad de la muestra depende, además de la habilidad técnica, del tipo de tumor y del órgano que se está examinando.

La mayor parte de los extendidos tienen una gran cantidad de sangre, sobre todo en tumores u órganos muy vascularizados; así las biopsias en tiroides tienen siempre mucho material hemático y escasos grupos de células excepto en neoplasias malignas; que son un poco más celulares. La presencia de gran cantidad de linfocitos y aún de folículos linfoides puede deberse a que se haya tomado la muestra erróneamente de un ganglio linfático o que se haya caído en tejido linfoide muy activo en una tiroiditis. Las biopsias de ganglio siempre son muy celulares. La homogeneidad o heterogeneidad de las células es un factor importante para el diagnóstico.

En biopsias de tejidos blandos, es frecuente encontrar fibroblastos, células adiposas o fragmentos de capilares, todos fácilmente identificables y que son elementos normales del área. Cuando se examinan extendidos de tumores sólidos en vísceras, lo más frecuente es encontrar únicamente células neoplásicas, sin embargo es importante considerar la posibilidad de encontrar células residentes del área, tales como hepatocitos normales o fragmentos de

túbulos renales. La relación núcleo/citoplasma conservada y la ausencia de atipias nucleares son de ayuda para su identificación.

En biopsias de recurrencias de tumores óseos o de tejidos blandos tratados, hay que recordar que las fibras de músculo esquelético en regeneración que han sido dañadas en una cirugía previa, tienen aspecto muy pleomórfico y pueden interpretarse erróneamente como malignas. Para evitar esta confusión puede recurrirse al auxilio de la inmunocitoquímica para identificar la estirpe (músculo esquelético vs osteosarcoma).

Es importante la forma de expresar el diagnóstico en BAAD. Cuando el diagnóstico es de certeza de malignidad, pero no se confirma la estirpe, solamente hay que señalar el estudio como “positivo a células malignas”. Cuando se tiene la certeza de que se puncionó la lesión en estudio, sea porque es una lesión superficial o porque así lo indica el estudio de imagen, y no hay suficientes elementos diagnósticos, conviene informarla como “no diagnóstica”. Cuando el material es escaso o inadecuado, se puede señalar “insuficiente para diagnóstico”, lo que implica que se debe repetir el estudio

1. Biopsias superficiales

a) Biopsia de ganglio linfático

El ganglio linfático es la masa superficial más frecuentemente estudiada por biopsia con esta técnica en niños. Los aspirados siempre son muy celulares; si no es así, hay que considerar la posibilidad de que no se trate de material de ganglio linfático.

Es importante decidir, al ver la celularidad, si ésta es uniforme o heterogénea. La celularidad es heterogénea en ganglios reactivos, en linfoma de Hodgkin y en linfoma anaplásico de células grandes T. Para el diagnóstico de malignidad es necesario identificar con certeza la célula de Reed Sternberg o la célula T maligna. En bases puramente morfológicas, los inmunoblastos pueden ser confundidos con células de Reed-Sternberg. Si hay suficiente material se puede ayudar al diagnóstico diferencial con inmunocitoquímica (CD15, CD30, Cd20, CD3, EMA, Fascina, EBV); sin embargo, varias células de Reed-Sternberg inequívocas son suficientes para el diagnóstico de linfoma de Hodgkin. En este caso, la escasez de células diagnósticas es la causa más frecuente de estudios falsos negativos, situación que se resuelve repitiendo la punción. Los ganglios reactivos suelen tener

grupos más cohesivos de linfocitos grandes que corresponden a centros germinales y también macrófagos con material fagocitado.

Ante una celularidad homogénea el diagnóstico de linfoma es altamente probable; se confirma con inmunocitoquímica cuando existe proliferación de un solo inmunofenotipo. En esta circunstancia el diagnóstico diferencial en niños es entre linfoma linfoblástico (practicar TdT, CD20, CD3, CD45r, CD79 α) linfoma B de células grandes, y linfoma de Burkitt. Este último generalmente no es ganglionar sino visceral abdominal, pero puede ser una masa en el cuello; sin embargo, hay que recordar que la BAAD es muy útil para descartar linfoma y así evitar un biopsia excisional. En caso de que la BAAD sea positiva a linfoma y no se pueda definir el inmunofenotipo se recomienda obtener una biopsia a cielo abierto para realizar con mayor comodidad y confiabilidad la inmunohistoquímica y tener un diagnóstico específico. Cuando la punción se hace para descartar metástasis de un tumor primario conocido, la presencia de células neoplásicas es suficiente para fines diagnósticos y no son necesarios estudios ulteriores.

b) Masa en tejidos blandos

Las masas neoplásicas en tejidos blandos de niños suelen ser sarcomas de células pequeñas o sarcomas fusiformes. En el primer caso hay que buscar aun la mínima evidencia de citoplasma, para obtener los datos de diferenciación. Los rhabdomyosarcomas embrionarios muestran el citoplasma “miogénico”, que es citoplasma muy denso, eosinófilo y homogéneo con núcleo excéntrico; con frecuentes células necróticas o menos denso y ligeramente acintado. Una reacción de miogenina confirma o descarta esta impresión. El citoplasma fibrilar sugiere neuroblastoma, y cuando prácticamente no hay citoplasma, es necesario recurrir a la inmunocitoquímica para diagnóstico diferencial de células pequeñas en niños: linfoma, neuroblastoma, tumor neuroectodérmico primitivo, rhabdomyosarcoma.

El diagnóstico de histiocitosis de células de Langerhans es sencillo: muestra abundantes células con citoplasma eosinófilo y núcleos abiertos, muchos de ellos hendidos y algunos con nucléolos prominentes, ocasionalmente con material fagocitado que suelen acompañar a la células de Langerhans junto con linfocitos y segmentados. La imagen es idéntica a la que se ve en una Tzanck (citología

de vesícula cutánea) que se practica con cierta frecuencia en lactantes menores con sospecha de histiocitosis X con manifestaciones cutáneas.

Cuando las masas son neoplasias fusiformes, habitualmente tienen escasa celularidad y el diagnóstico es sólo de neoplasia maligna basado en las características de los núcleos; en este caso es recomendable realizar una biopsia abierta para su corroboración. Una vez más, hay que estar conscientes de que el músculo en regeneración por un proceso destructivo puede mostrar intenso pleomorfismo y dar la impresión de un tumor maligno.

c) *Biopsia de hueso*

Ocasionalmente se reciben biopsias de tumores óseos, generalmente tomadas de los tejidos blandos involucrados. Lo que se puede observar al examinarlas es:

- a) Material inflamatorio que puede corresponder a un proceso inflamatorio o simplemente no ser representativa, por lo que es necesario hacer la correlación clínica.
- b) Una neoplasia de células pequeñas poco diferenciada y con mucho material necrótico que orienta hacia tumor de Ewing y requiere confirmación inmunocitoquímica.
- c) Escasas células muy pleomórficas y fragmentos de material calcificado que orientan a un osteosarcoma.

d) *Biopsia de testículo*

La biopsia por aspiración con aguja delgada se realiza casi exclusivamente para determinar infiltración por leucemia. En casos de leucemia es importante para el pronóstico y para el tratamiento, determinar la afección a este órgano tanto inicialmente como durante la evolución. En los casos con alto riesgo desde un principio por carga tumoral, inmunofenotipo o edad, el seguimiento con estudios de LCR y biopsia por aspiración de testículo se efectúa aun cuando no haya aumento de volumen testicular.

La celularidad observada en los extendidos consiste fundamentalmente de algunas células de Sertoli o de Leydig; la presencia de células linfoides es diagnóstica. Las células son atípicas y uniformes; generalmente se trata de leucemias linfoblásticas y el único diagnóstico diferencial sería un proceso inflamatorio crónico, cuyos datos clínicos serían muy diferentes. Es indispensable estudiar todos los casos de biopsia por aspiración con aguja delgada conociendo la mayor cantidad posible de datos clínicos.

En el diagnóstico de tumores primarios se ha negado la indicación de la biopsia ya que los marcadores tumorales orientan hacia una neoplasia y lo indicado es la extirpación completa del tumor. Sin embargo, cuando los marcadores son negativos la BAAD es útil como un abordaje inicial ya que puede orientar hacia lesiones de tipo inflamatorio y evitar una cirugía innecesaria.

e) *Biopsia de tiroides*

Las biopsias por aspiración de tiroides en niños tienden a ser mucho menos celulares que las de adultos y siempre contienen gran cantidad de material hemático; esto no las hace insuficientes para diagnóstico si se logra visualizar varios grupos de células epiteliales foliculares bien preservadas. Cuando hay abundantes elementos linfoides, en ausencia de células epiteliales, es posible que se haya tomado de muestra un ganglio en lugar de un nódulo tiroideo, pero si hay células epiteliales incluso en la presencia de centros germinales, se trata de una lesión tiroidea. Ocasionalmente se pueden observar células de epitelio respiratorio, lo que indica que se puncionó la tráquea o los remanentes de arcos branquiales.

Los aspirados en niños se toman habitualmente para confirmar el diagnóstico de tiroiditis y descartar una neoplasia, en casos de bocio nodular, sobre todo con un nódulo único. Para el diagnóstico de tiroiditis es necesario no sólo identificar abundantes linfocitos sino ver que están íntimamente mezclados con las células de epitelio folicular. Aunque la tiroiditis linfocítica se considera actualmente la misma entidad en diferente etapa que la de Hashimoto, sólo se hace este último diagnóstico si existen además de linfocitos, células oxifílicas y macrófagos. No olvidar que el carcinoma papilar de tiroides puede coincidir con la tiroiditis.

En los casos de neoplasia tiroidea, la celularidad es habitualmente mucho mayor que en los de tiroiditis. Se observan papilas verdaderas y no sólo agrupamiento de células y hay que buscar el núcleo con hendidura o con aspecto de "núcleo vacío". Las seudo inclusiones nucleares son menos frecuentes y significativas que en el tejido. La neoplasia folicular es menos frecuente en niños pero se sospecha por la gran cantidad de células epiteliales y algunas atipias. Es frecuente no tener todos los criterios para diagnosticar carcinoma; sin embargo, ante la sospecha, es prudente recomendar biopsia abierta. El procedimiento en esos casos es programar una tiroidectomía con estudio

transoperatorio y del resultado de éste se procede o no a la tiroidectomía.

Al examinar la biopsia de tiroides tomada después de una BAAD, hay que estar concientes que la huella de la punción consiste en hemorragia y disrupción del tejido.

f) *Biopsia de nódulo mamario*

En adolescentes los nódulos mamarios más frecuentes son fibroadenomas; cuando son de gran tamaño, son candidatos a biopsia por aspiración. El objeto de la biopsia en este caso es confirmar el diagnóstico y lograr reducir considerablemente el tamaño del nódulo y así evitar una cirugía muy deformante. El diagnóstico se hace, igual que en mujeres adultas, por la presencia de fragmentos papilares, arborescentes, sin atipias de los conductos hiperplásicos, abundantes “núcleos desnudos” ovalados y células alargadas de aspecto benigno que corresponden a la porción mesenquimatosas.

2. Biopsia de masa profunda

Es importante tener la mayor cantidad posible de información acerca del órgano del cual depende la masa.

a) *Tumor hepático*

En los hepatoblastomas epiteliales, particularmente embrionarios, sólo se cuenta en el extendido, con células pequeñas de escaso citoplasma y se requiere inmunocitoquímica para el diagnóstico diferencial, considerando que se puede tratar de una metástasis hepática de un tumor de este tipo; pero, si como es lo más frecuente, tienen algunas células fetales o mesenquimatosas, éstas ayudan al diagnóstico. El hepatoblastoma fibrolamelar muestra el componente epitelial con las células grandes y muy pleomórficas; las fibroblásticas son mucho más escasas o pueden no estar presentes. El hamartoma mesenquimatoso da escasísima celularidad, y no hay francos datos de malignidad. El sarcoma indiferenciado o embrionario es un tumor con extensa necrosis y muestra células anaplásicas pleomórficas. Los hemangiomas muestran sólo material hemático por lo que no son diagnósticos por medio citológico.

b) *Masa renal*

En las masas renales, el diagnóstico de tumor de Wilms se hace por contar con un extendido muy celular de células pequeñas generalmente bifásico, en ocasiones trifásico. Se

distingue bien el componente mesenquimatoso que es fusocelular; el nefroblastomatoso que es muy indiferenciado, casi no tiene citoplasma y el epitelial en el cual las células pequeñas forman fragmentos reales de tejido, por lo menos con un borde continuo y liso en el fragmento. Cuando sólo existe el componente poco diferenciado, hay que estar seguros que por imagen e historia es un tumor intrarrenal y en cualquier caso, hacer el diagnóstico diferencial con otros tumores de células pequeñas que también se pueden encontrar en el riñón, como linfoma o neuroblastoma, si es necesario, por inmunocitoquímica. En ocasiones se pueden observar células de blastema con anaplasia, aunque esto no permite juzgar si es focal o difusa; su ausencia no descarta su presencia en el resto del tumor. El sarcoma de células claras muestra celularidad homogénea con células poligonales o alargadas. Es necesario tener la certeza de estar examinando material de un tumor intrarrenal. En el nefroma mesoblástico o el angiomiolipoma las biopsias son poco celulares y en ocasiones hay células fusiformes. A veces se obtiene material de un absceso o de un xantogranuloma, en cuyo caso se observaran las células inflamatorias correspondientes.

c) *Tumor retroperitoneal*

Los tumores de células pequeñas en niños pueden diagnosticarse sin técnicas especiales cuando tienen suficiente citoplasma para diferenciarlas morfológicamente:

El neuroblastoma tiene un citoplasma fibrilar muy fino que no se ve en todas las células; aunque no son muy frecuentes, se pueden identificar rosetas verdaderas. Cuando hay diferenciación neuronal, las células ganglionares llaman mucho la atención en comparación con las otras. Si hay suficiente material es posible confirmar la impresión morfológica con inmunocitoquímica. Es conveniente hacer más de un marcador de neuroepitelio y PS-100. Cuando las células no muestran citoplasma suficiente para diferenciar entre los tumores de células pequeñas de la infancia, hay que recurrir a la inmunocitoquímica para el diagnóstico diferencial.

Las células grandes, de abundante citoplasma y pleomórficas del carcinoma de corteza suprarrenal no presentan problema diagnóstico dados los datos clínicos correspondientes.

Los hepatoblastomas muy voluminosos que clínicamente no sugieren que se trate de tumores hepáticos, pueden entrar también en el diagnóstico diferencial.

REFERENCIAS

1. Fetsch PA, Simsir A, Brosky K, Abati A. Comparison of three commonly used cytologic preparations in effusion immunocytochemistry. *Diagn Cytopathol* 2002;26(1):61-6.
2. Abdul-Karim FW, Rader AE. Fine needle aspiration of soft tumor lesions. *Clin Lab Med* 1998;18(3):507-40.
3. Wedin R, Bauer HC, Skoog L, Soderlund V, Tani E. Cytological diagnosis of skeletal lesions. Fine-needle aspiration biopsy in 110 tumors. *J Bone Joint Surg Br* 2000 ;82(5):673-8.
4. Braun-Roth G, Calderón-Elvir C, Ruano-Aguilar JM. Biopsia por aspiración con aguja delgada en pediatría. *Acta Pediatr Mex* 1996;17:203-08.
5. Dabbs DJ. Immunocytology. Chap 19 In: *Diagnostic Immunohistochemistry*. Philadelphia: Churchill Livingstone; 2002.
6. Nasuti JF, Mehrotra R, Gupta PK. Diagnostic value of fine-needle aspiration in supraclavicular lymphadenopathy: a study of 106 patients and review of literature. *Diagn Cytopathol* 2001;25(6):351-5.
7. Zhang JR, Raza AS, Greaves TS, Cobb CJ. Fine-needle aspiration diagnosis of Hodgkin lymphoma using current WHO classification--re-evaluation of cases from 1999-2004 with new proposals. *Diagn Cytopathol* 2006;34(6):397-402.
8. Gong Y, Sneige N, Guo M, Hicks ME, Moran CA. Transthoracic fine-needle aspiration vs concurrent core needle biopsy in diagnosis of intrathoracic lesions: a retrospective comparison of diagnostic accuracy. *Am J Clin Pathol* 2006;125(3):438-44.
9. Hosler GA, Clark I, Zakowski MF, Westra WH, Ali SZ. Cytopathologic analysis of thyroid lesions in the pediatric population. *Diagn Cytopathol* 2006;34(2):101-5.
10. Martins MR, Santos G Da C. Fine-needle aspiration cytology in the diagnosis of superficial lymphadenopathy: a 5-year Brazilian experience. *Diagn Cytopathol* 2006;34(2):130-4.
11. Domanski HA, Akerman M. Fine-needle aspiration of primary osteosarcoma: a cytological-histological study. *Diagn Cytopathol* 2005;32(5):269-75.
12. Handa U, Bal A, Mohan H, Bhardwaj S. Fine needle aspiration cytology in the diagnosis of bone lesions. *Cytopathology* 2005;16(2):59-64.
13. Amrikachi M, Ponder TB, Wheeler TM, Smith D, Ramzy I. Thyroid fine-needle aspiration biopsy in children and adolescents: experience with 218 aspirates. *Diagn Cytopathol* 2005;32(4):189-92.
14. Dodd LG, Scully SP, Cothran RL, Harrelson JM. Utility of fine-needle aspiration in the diagnosis of primary osteosarcoma. *Diagn Cytopathol* 2005;32(4):189-92.
15. Sapi Z, Antal I, Papai Z, Szendroi M, Mayer A, Jakab K, Pajor L, Bodo M. Diagnosis of soft tissue tumors by fine-needle aspiration with combined cytopathology and ancillary techniques. *Diagn Cytopathol* 2002;26(4):232-42.
16. Baquera-Heredia J, Altamirano-Alvarez E. Biopsia por aspiración con aguja delgada en pediatría, capítulo 11 En: *Biopsia por aspiración con aguja delgada*. Angeles-Angeles A. México D.F.: Angeles Editores; 1994.
17. Stewart CJ, Coldewey J, Stewart IS. Comparison of fine needle aspiration cytology and needle core biopsy in the diagnosis of radiologically detected abdominal lesions. *J Clin Pathol* 2002;55(2):93-7.
18. Liu ES, Bernstein JM, Sculerati N, Wu HC. Fine needle aspiration biopsy of pediatric head and neck masses. *Int J Pediatr Otorhinolaryngol*. 2001 Aug 20;60(2):135-40.
19. Chieng DC, Cangiarella JF, Symmans WF, Cohen JM. Fine-needle aspiration cytology of Hodgkin disease: a study of 89 cases with emphasis on false-negative cases. *Cáncer* 2001;25;93(1):52-9.
20. Das DK, Gulati A, Bhatt NC, Sethi GR. Sinus histiocytosis with massive lymphadenopathy (Rosai-Dorfman disease): report of two cases with fine-needle aspiration cytology. *Diagn Cytopathol* 2001;24(1):42-5.
21. Bhattarai S, Kapila K, Verma K. Phyllodes tumor of the breast. A cytohistologic study of 80 cases. *Acta Cytol* 2000;44(5):790-6.