

Neumoperitoneo causado por ventilación mecánica asistida

Dr. Jonathan Cruz-Ramos,* Dr. Lorenzo F. Pérez-Fernández,** Dr. Wilver Herrera-García,*** Dr. Francisco José Granados-Navas****

RESUMEN

El neumoperitoneo es la presencia de aire libre en la cavidad peritoneal ¹. La causa más frecuente y lo primero que se debe descartar es la perforación de una víscera hueca. Sin embargo, existen otras causas a las que se ha denominado neumoperitoneo no quirúrgico, asintomático, benigno o idiopático; ² las hay de origen torácico, que se deben a una complicación de la ventilación mecánica y que habitualmente se acompañan de neumomediastino, neumotórax o de ambos problemas. Su mecanismo fisiopatológico es el paso de aire a través de las comunicaciones anatómicas de la cavidad torácica a la cavidad abdominal. Presentamos cuatro casos de neumoperitoneo por barotrauma, que son excepcionales, en los que se pueden evidenciar o no radiológicamente el neumomediastino, el neumotórax o ambas complicaciones. Esto da lugar a un dilema diagnóstico y terapéutico. La aproximación a la solución de este dilema se fundamenta en la historia clínica, la exploración física y los análisis complementarios, así como en los antecedentes del paciente.

Palabras clave: Neumoperitoneo, neumomediastino, neumotórax, mecanismo fisiopatológico, barotrauma.

ABSTRACT

Pneumoperitoneum is the presence of air within the cavity peritoneal ¹. The most common cause and the first thing to rule out is a perforated hollow viscus. However there are causes that cannot be attributed to this etiology, constituting what has been called non-surgical, asymptomatic, benign or idiopathic pneumoperitoneum ². One of these pneumomediastinum and/or pneumothorax as complications of mechanical ventilation and usually coexist. Its pathophysiological mechanism is the passage of air through the anatomic communications between the thoracic cavity and the abdominal cavity. We report 4 cases of pneumoperitoneum caused by barotrauma which are exceptional. This problem may or may not show radiographic pneumomediastinum and/or pneumothorax. This poses a diagnostic and therapeutic dilemma. The approach to solve this dilemma is based primarily on a clinical history, physical examination and complementary tests, as well as the patient's history.

Key words: Pneumoperitoneum, pneumomediastinum, pneumothorax, pathophysiological mechanism, barotrauma.

Existen múltiples factores que pueden causar complicaciones debidas a la ventilación mecánica invasiva (VMI). Uno de cada tres enfermos sometidos a VM sufre alguna complicación, lo

cual eleva en 2% su mortalidad ¹. Aunque la prevalencia de este problema se desconoce, parece ser que la ventilación mecánica es la causa torácica más frecuente de la presencia de aire libre en la cavidad peritoneal. El barotrauma es el trastorno producido por un aumento súbito de presión pulmonar que causa enfisema alveolar intersticial, neumotórax, neumomediastino, neumoperitoneo y enfisema subcutáneo. ³ Se produce rotura alveolar en zonas pulmonares sometidas a presiones inspiratorias excesivamente elevadas que causan hiperinsuflación y sobredistensión de los alvéolos. La contracción de los músculos de la pared del tórax, del diafragma, del abdomen y del piso pélvico contra una glotis cerrada, provoca un marcado incremento en las presiones intratorácica, subglótica, traqueobronquial y transpulmonar; pueden alcanzar hasta 300 cm H₂O en pacientes sanos, sin que ocurra ninguna lesión. ⁴ Los estudios en modelos animales han revelado que las presiones mayores de 40 cm H₂O ocasionan enfisema intersticial; las

* Residente de Cirugía Pediátrica
 ** Jefe de Servicio de Cirugía de Tórax
 *** Cirujano Pediatra.
 **** Cirujano Pediatra.
 Instituto Nacional de Pediatría.

Correspondencia: Dr. Jonathan Cruz-Ramos. Instituto Nacional de Pediatría. Insurgentes Sur 3700. Col. Cuicuilco. Del. Coyoacán. México D.F. CP. 04530.
 Correo electrónico: jhonycruz_ramos@hotmail.com
 Recibido: marzo, 2010. Aceptado: mayo, 2010.

Este artículo debe citarse como: Cruz-Ramos J, Pérez-Fernández LF, Herrera-García W, Granados-Navas FJ. Neumoperitoneo causado por ventilación mecánica asistida. Acta Pediatr Mex 2010;31(4):168-173.

superiores a 50 cm H₂O causan enfisema mediastínico y si sobrepasan 60 cm H₂O dan lugar a enfisema subcutáneo y neumoperitoneo.⁵ Estos hechos, se pueden extrapolar al paciente pediátrico, que además tiene factores de riesgo de complicaciones pulmonares: con mayor frecuencia infección neumónica comunitaria; entre otros prematuridad, inmadurez pulmonar, malnutrición, toxicidad por oxígeno, aumento de presión positiva en la vía aérea, enfermedades congénitas y trauma de tórax.

PLANTEAMIENTO DEL PROBLEMA

En los niños que ingresan al Servicio de Urgencias con neumonía infecciosa adquirida en la comunidad, cuyo estado crítico ha requerido asistencia ventilatoria con parámetros elevados de presión y FiO₂ de 100%, se han observado complicaciones ciertamente infrecuentes: neumotórax unilateral, bilateral, neumomediastino y neumoperitoneo. El problema diagnóstico y de tratamiento de este problema no ha sido ampliamente informado en la literatura, en la que los autores proponen diversos procedimientos encaminados a descartar una lesión de víscera hueca abdominal, una ruptura alveolar intraparenquimatosa y una fistula broncopulmonar.

JUSTIFICACION Y OBJETIVOS

La escasa información en la literatura especializada sobre neumotórax y neumoperitoneo en pacientes pediátricos con neumonía infecciosa y asistencia ventilatoria, y la elevada gravedad de esta complicación justifican la publicación de cuatro casos representativos de este problema con el objetivo de informar la toma de decisiones para su diagnóstico y tratamiento así como los resultados.

MATERIAL Y METODOS

Estudio retrospectivo, observacional y descriptivo de cuatro pacientes con diagnóstico de neumonía infecciosa comunitaria, bilateral, de focos múltiples y con afección intersticial cuya gravedad al ingreso requirió intubación endotraqueal para asistencia ventilatoria. Se hallaron cuatro pacientes con evidencia clínica y radiológica de: neumotórax unilateral, neumomediastino, neumoperitoneo o ambas complicaciones. Se investigaron los factores de riesgo relacionados con el agente causal, las condiciones

inmunológicas del huésped, los parámetros de asistencia ventilatoria. Se evaluaron los resultados respecto a curación, morbilidad, mortalidad y complicaciones pleuropulmonares. En nuestros pacientes las edades van de tres meses a tres años, las presiones utilizadas fueron Pi de 29 a 40 cm H₂O y Peep de 8 a 18 cm H₂O, con CPM de 30 a 66, y todos los casos FiO₂ del 100%. Con periodos comprendidos entre tres y 12 días para la aparición del barotrauma.

RESULTADOS

En esta serie de casos analizados de forma retrospectiva se identificaron cuatro pacientes con bronconeumonía de origen comunitario (Figura 1), con deterioro respiratorio que requirió intubación endotraqueal para apoyo ventilatorio mecánico. Los pacientes desarrollaron neumoperitoneo no quirúrgico, acompañado de neumotórax y uno, de neumomediastino (Figura 2) (Cuadro 1). La presencia de aire en estas tres áreas sugiere una causa común. En los cuatro casos el neumoperitoneo se manifestó por distensión abdominal como se vio en las radiografía anteroposterior y decúbito lateral izquierdo (Figuras 3 y 4). En dos pacientes el abdomen se hallaba tenso y había disminución de la peristalsis, con datos de síndrome compartimental, elevación de la presión intravesical; existía hipotensión, taquicardia, oliguria. Esta situación requirió efectuar una descompresión con paracentesis y colocación de drenajes (Penrose). En un paciente se realizó estudio contrastado (tránsito intestinal) como apoyo diagnóstico y se descartó una perforación de víscera hueca (Figura 5). En otro caso se identificó como agente infeccioso causal *Pseudomona aeruginosa*. En los cuatro pacientes se colocaron sellos pleurales, con lo cual remitió el neumotórax (Figura 6). La evolución en tres pacientes fue tórpida, con acidosis respiratoria persistente, daño pulmonar y deterioro hemodinámico progresivo que requirió el uso de aminas, a pesar de lo cual fallecieron. Un paciente sobrevivió pero tuvo que hacerse traqueostomía por intubación prolongada.

DISCUSION

El neumoperitoneo se debe a la perforación de una víscera hueca en 85 a 95% de los casos.⁶ En el 5 al 15% restante la causa es diferente; se le ha denominado neumoperitoneo no quirúrgico asintomático, benigno o idiopático.²⁻⁷ La

Cuadro 1. Casos clínicos, complicaciones y tratamiento del barotrauma

caso	edad	sexo	Cuadro clínico	Tratamiento	Evolución	Resolución
1	3a	M	Tos emetisante, fiebre, insuficiencia respiratoria aguda (IRA), estertores crepitantes, sobrecarga hídrica	Ventilación mecánica (VM), CPM 50, Pi 30, Peep 8, FiO2 de 100%, furosemide, antimicrobianos, aminos.	Taquicardia, hipotensión, desaturación, enfisema subcutáneo, neumotórax der; neumoperitoneo, abdomen compartimental, sin perforación intestinal (PI)	Colocación de sello pleural (SP) y drenaje abdominal, (DA) mejoría parcial, acidosis respiratoria persistente, muerte con Dx: IRA, neumonía por Pseudomona aeruginosa
2	1a	M	Antecedente de anemia hemolítica, dificultad respiratoria, IRA	VM, 58 CPM, Pi 29, Peep 10, FiO2 al 100%, antibióticos,	Daño pulmonar severo, hipotensión, enfisema subcutáneo súbito, RX con neumotórax der; neumoperitoneo y síndrome compartimental abdominal, sin PI	Colocación SP, paracentesis y DA, defunción por choque séptico refractario, secundario a neumonía de focos múltiples.
3	3a	F	IVR de repetición, fiebre, dificultad respiratoria, SA 5, estertores crepitantes diseminados	VM con CPM 30, Pi 40, Peep 18, FiO2 100%, antibióticos, aminos	Acidosis respiratoria persistente, Enfisema subcutáneo, neumotórax derecho, neumoperitoneo. Abdomen sin signos agudos ni compartimentales	Colocación de SP, disminución de la distensión abdominal y de parámetros ventilatorios. Remisión de neumotórax y neumoperitoneo; evolución satisfactoria y mejoría.
4	3m	M	Dificultad respiratoria, estertores crepitantes, cianosis generalizada, bradicardia, edema pulmonar agudo	VM con 66 CPM, Pi 36, Peep 13, fiO2 100%, antibióticos, aminos.	Acidosis respiratoria, respuesta inflamatoria sistémica, enfisema subcutáneo en cuello, tórax y abdomen, neumotórax izquierdo y neumoperitoneo. Abdomen sin signos agudos ni compartimentales	Sonda pleural, remisión de neumotórax y neumoperitoneo, mejoría parcial, desaturación, acidosis respiratoria persistente, evolución tórpida, muerte por neumonía de focos múltiples.

CPM: Clicado por minuto, Peep: presión espiratoria máxima (pico) al final de la espiración, Pi: Presión inspiratoria, FiO₂: Fracción inspirada de oxígeno, RX: Radiografía, DX: Diagnóstico

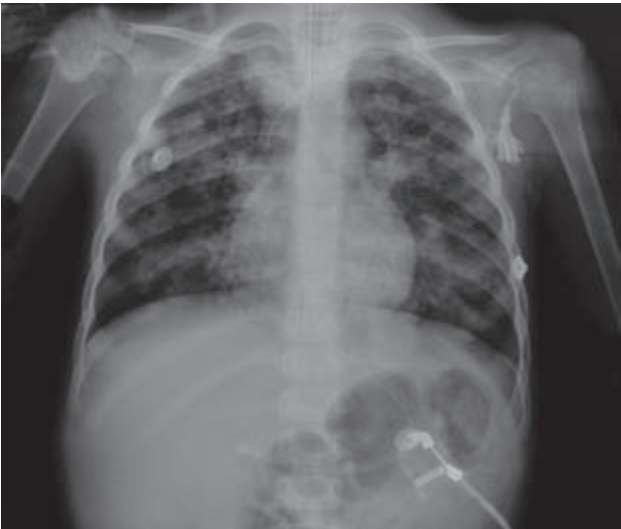

Figura 1. Radiografía de tórax inicial que muestra radiopacidad aumentada en ambos campos pulmonares indicativo de bronconeumonía.

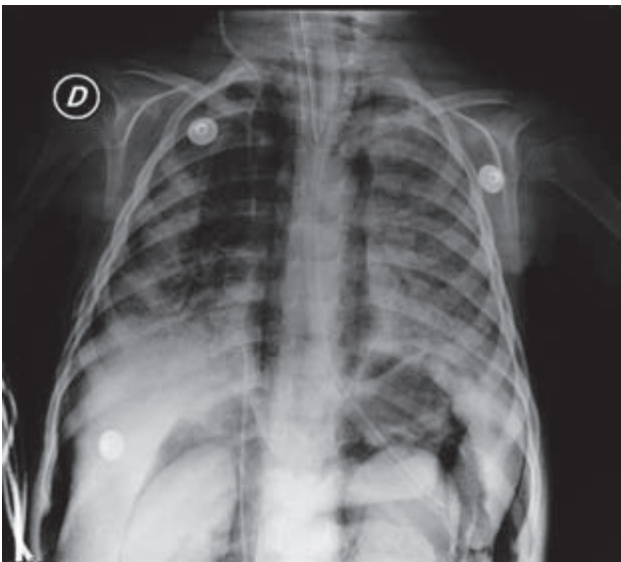


Figura 2. Radiografía que muestra neumomediastino, neumotórax y neumoperitoneo masivo.

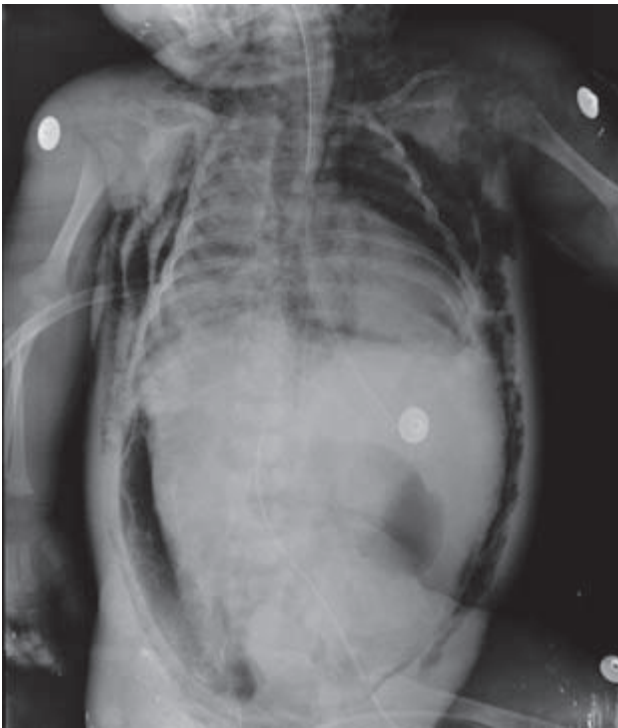

Figura 3. Radiografía toracoabdominal en la que se aprecian neumoperitoneo y enfisema subcutáneo.

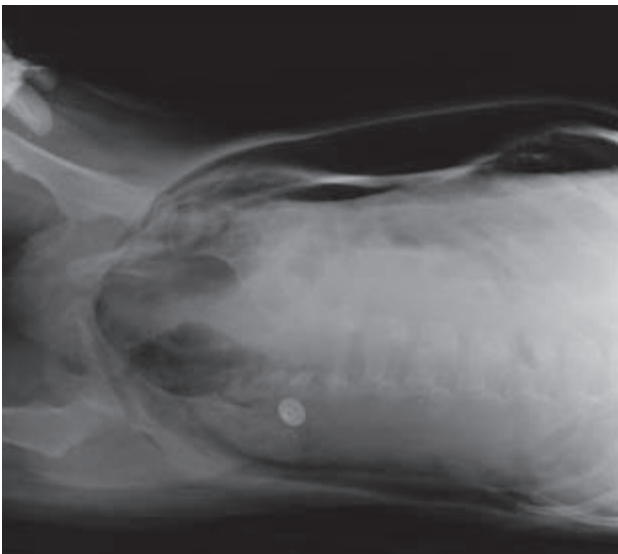


Figura 4. Radiografía en decúbito lateral izquierdo que muestra aire libre peritoneal y enfisema subcutáneo.

urgencia clínica es descartar una perforación intestinal. Se considera que la ventilación es la causa de neumoperitoneo cuando no existen antecedentes médicos como úlcera duodenal perforada, irritación peritoneal, enfisema

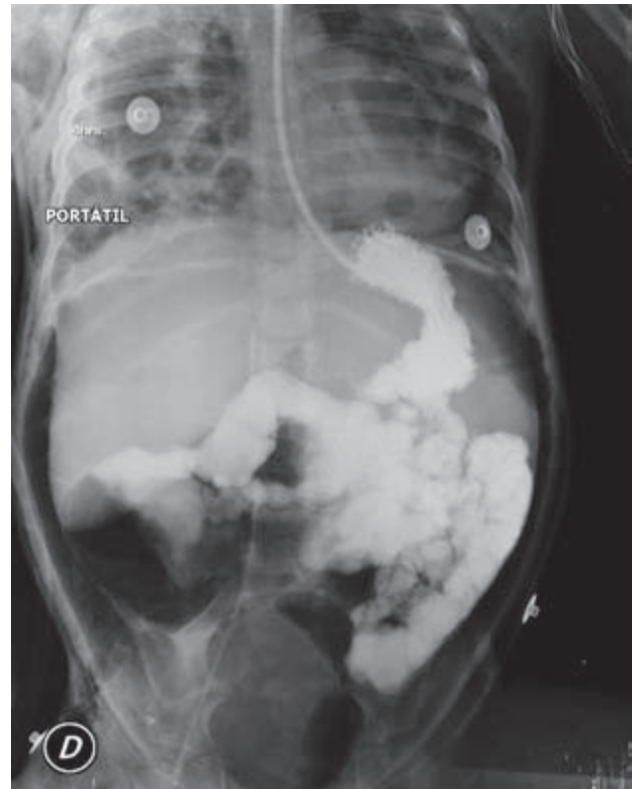


Figura 5. Imagen de tránsito intestinal en donde se descarta perforación de víscera hueca y se aprecia neumoperitoneo.

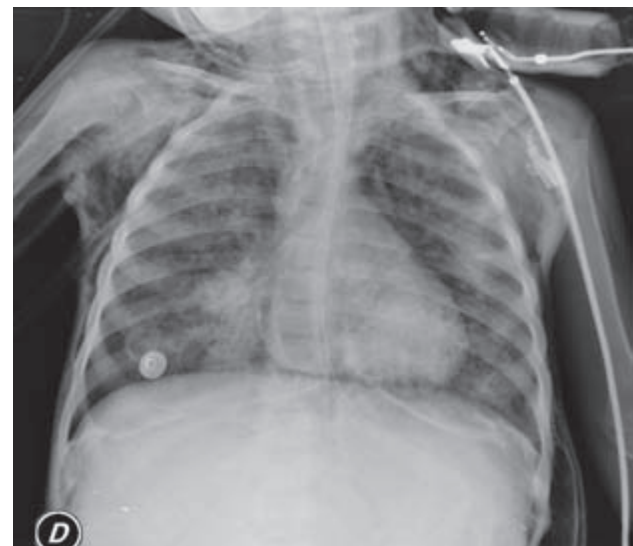


Figura 6. Radiografía de tórax que muestra proceso bronconeumónico, sonda pleural derecha con remisión del neumotórax y del neumoperitoneo.

subcutáneo; datos radiológicos que sugieran perforación de víscera hueca, como niveles hidroaéreos, falta de dis-

tensión de asa, neumotórax y neumomediastino (Figura 2). Los estudios contrastados tales como tránsito intestinal aportan información valiosa de la integridad intestinal.

Entre las técnicas quirúrgicas está la paracentesis cuya función es diagnóstica y a veces terapéutica, ya que da información valiosa de las características del líquido peritoneal (contaminación por contenido gastrointestinal) y mejora las condiciones hemodinámicas del paciente si presenta síndrome abdominal compartimental.

El neumoperitoneo causado por barotrauma, se debe al paso de aire de la cavidad torácica al abdomen. Fue estudiado por Macklin y cols.⁸ quienes señalaron que la aplicación de aire a presión sobre la tráquea, produce rotura de los alvéolos y paso de aire a través del espacio perivascular al mediastino y ocasiona neumomediastino.⁹ Macklin realizó un estudio con bases científicas, instalando un catéter transbronquial en el pulmón de un gato con insuflación de aire con presiones entre 25 y 130 de cmH₂O.¹³ Si la presión fue alta y sostenida, se presentó enfisema subcutáneo, neumomediastino, aire alrededor de la aorta y en la cavidad pleural.¹⁴

Microscópicamente el daño pulmonar consiste en una ruptura del epitelio intersticial; debido a esto, ocurre escape de aire, que puede progresar en sentido distal y causar neumotórax. Si el aire viaja por las vainas conjuntas bronquiales y perivasculares hasta el mediastino, se producen neumomediastino y enfisema subcutáneo; si alcanza el abdomen, a través de los orificios naturales del diafragma, causa neumorretroperitoneo y neumoperitoneo.¹⁰

El riesgo de neumoperitoneo durante el soporte ventilatorio se debe a una presión inspiratoria máxima superior a 40 cm de H₂O y una presión positiva al final de la espiración superior a 6 cm H₂O.¹¹ En la serie de nuestros casos las presiones utilizadas fueron Pi de 29 a 40 cm H₂O con un PEEP de 8 a 18 cm H₂O, con CPM de 30 a 66, y en todos, FiO₂ del 100%. El fenómeno de “fuga de aire” es bien conocido como consecuencia de la terapia con Peep.¹²

El tratamiento del barotrauma depende de la repercusión clínica; existe el grave riesgo de la evolución hacia un neumotórax a tensión con resultados catastróficos. Para el neumoperitoneo el tratamiento suele ser conservador; sin embargo, se han descrito casos en los que se ha hecho necesaria una descompresión quirúrgica para evitar un síndrome compartimental abdominal.¹⁰ La

clínica juega un papel fundamental en el seguimiento y conducta a tomar. Si se trata de un neumoperitoneo a tensión con grave deterioro hemodinámico y respiratorio, con hipotensión arterial con disminución del gasto cardíaco y aumento de las resistencias periféricas y con disminución del retorno venoso, causantes de hipoxemia, hipercapnia y gran elevación de las presiones de la vía aérea, es preciso realizar una descompresión abdominal de inmediato mediante un drenaje intraperitoneal o practicar una laparotomía descompresiva; con esto se logra habitualmente superar el riesgo de muerte.^{2,15} En ninguno de nuestros cuatro pacientes fue necesario realizar una laparotomía exploradora, en dos el manejo fue conservador, pues no tenían datos de irritación peritoneal, ni de compromiso hemodinámico. En el caso de un neumoperitoneo simple, como en nuestros pacientes que sólo tenían discreto aumento de las presiones pulmonares y ligera insaturación de oxígeno, pero con estabilidad hemodinámica, el tratamiento fue conservador y se evitaron los procedimientos innecesarios, que elevan el riesgo y la morbi-mortalidad.

BIBLIOGRAFIA

1. Vélez-Silva R, Martínez-Jiménez CH, Fernández-Hurtado I. Neumoperitoneo como complicación de la ventilación mecánica, sin evidencia radiológica de neumotórax. *Emergencias* 2006;18:170-3.
2. Rowe NM, Kahn FB, Acinapura AJ, Cunningham JN Jr. Non-surgical pneumoperitoneum: a case report and a review. *Am Surg* 1998;64:313-22.
3. Shapiro JM. Intensive care management of status asthmaticus. *Chest* 2001;120:1439-41.
4. Macklem PT. Physiology of cough. *Ann Otol* 1974;83:761-8.
5. Grosfield JL, Boger D, Clatworthy HW. Haemodynamic and manometric observations in experimental air block syndrome. *Paediatr Surg* 1971;6:339-44.
6. Mularski RA, Sippel JM, Osborne ML. Pneumoperitoneum: a review of nonsurgical causes. *Crit Care Med* 2000;28:2638-44.
7. Clements WD, Gunna BR, Archbold JA, Parks TG. Idiopathic spontaneous pneumoperitoneum -avoiding laparotomy- a case report. *Ulster Med J* 1996;65:84-6.
8. Macklin MT, Macklin CC. Malignant interstitial emphysema of the lungs and mediastinum as an important occult complication of many respiratory diseases and other conditions: an interpretation of the clinical literature in the light of laboratory experiment. *Medicine* 1944;23:281-301.
9. Moreno-Antón F, García-Donas J. Neumoperitoneo no quirúrgico. *Rev Clin Esp* 2004;204:372-4.
10. Parker JC. Mechanism of ventilatory induced lung injury. *Crit Care Med* 1993;21:131-43.

11. Hillman KM. Pneumoperitoneum a review. Crit Care Med 1982;19:476-81.
12. Altman AR, Johnson TH. Pneumoperitoneum and pneumoretroperitoneum consequences of positive and expiratory pressure therapy. Arch Surg 1979;114:208-1.
13. Macklin CC. Pneumothorax with massive collapse from experimental overinflation of the lung substance. Can Med Assoc J 1937;36:189-95.
14. Williams N, Watkin D. Spontaneous pneumoperitoneum and other nonsurgical causes of intraperitoneal free gas. Postgrad Med J 1997;73:531-7.
15. Manzo-Palacios E, Soto-Morales JC. Medición de la presión intraabdominal como criterio para la exploración quirúrgica abdominal en pacientes con abdomen agudo en la unidad de terapia intensiva. Rev Asoc Mex Med Crit Terap Intensiva 2002;16:83-9.

FE DE ERRATUM

En el artículo "Mordedura craneofacial por perro"
publicado en el número 3, volumen 31, año 2010, sección Resultados:

dice: Fueron 91 niños...

debe decir: Fueron 146...