

## Síndrome de arteria mesentérica superior en un paciente con tuberculosis abdominal

Dra. Miriam Berenice González-Mondragón,\* Dr. Francisco José Granados-Navas,\*\* Dr. Wilver Herrera-García\*\*\*

### RESUMEN

**Introducción.** El síndrome de arteria mesentérica superior (SAMS) se caracteriza por dolor epigástrico postprandial, vómito, náusea, anorexia y pérdida de peso. La sintomatología es causada por la compresión de la tercera porción del duodeno en el ángulo entre la aorta abdominal y la arteria mesentérica superior. Presentamos el caso de un niño con SAMS que sufrió pérdida de peso debido a tuberculosis abdominal.

**Presentación del caso:** Niño de diez años de edad cuyo padecimiento tenía un mes de evolución; perdió peso progresivamente y mostró datos de obstrucción intestinal caracterizados por vómitos gastrobilíarios y dolor abdominal. Se sometió a una laparotomía exploradora durante la cual se halló un abundante conglomerado ganglionar. Se realizó una yeyunostomía para su alimentación en hospital regional. El informe de patología de ganglios intestinales indicó una tuberculosis abdominal.

El paciente fue trasladado al Instituto Nacional de Pediatría (INP) donde se realizó un estudio esófago-gastroduodenal; además, una angiotomografía que mostraron dilatación gástrica y obstrucción total a nivel de la tercera porción de duodeno con reducción del ángulo aortomesentérico. Se le administró nutrición parenteral por dos meses durante los cuales no aumentó de peso. Se le operó nuevamente y se realizó una duodeno-yeyuno anastomosis latero-lateral. Se inició alimentación enteral a los siete días. Evolucionó satisfactoriamente y recuperó 6 kg en dos meses.

**Discusión:** Existen dos corrientes para el tratamiento de pacientes con SAMS; el tratamiento nutricional y el quirúrgico. En nuestro paciente tras un evento fallido de recuperación nutricional, la opción quirúrgica fue la más adecuada. En un análisis costo-beneficio, el tratamiento quirúrgico fue el indicado tomando en cuenta las condiciones socioeconómicas del paciente; se redujeron los días de hospitalización, el costo y los días de nutrición parenteral. Además de estos beneficios, el paciente se reincorporó al entorno familiar en forma temprana.

**Palabras clave:** Síndrome de arteria mesentérica superior, enfermedad de Wilkie, compresión duodenal arteriomesentérica, tuberculosis.

### ABSTRACT

**Introduction:** Superior mesenteric artery (SMA) syndrome is characterized by postprandial epigastric pain, vomit, nausea, anorexia and weight loss. These symptoms results from the compression of the third portion of the duodenum at the angle between the abdominal aorta and the superior mesenteric artery. We report the case of a child with SMAS who had lost weight owing to abdominal tuberculosis.

**Case report:** A 10 year-old boy had been ill for a month with weight loss, gastrobilious vomiting and signs of bowel obstruction. He was admitted in a regional hospital where a laparotomy and a jejunostomy were performed. A lymph node biopsy indicated abdominal tuberculosis.

The patient was referred to the INP where an esophagus gastroduodenal series and angiotomography were done. They showed gastric dilatation and total obstruction of the third portion of de duodenum with a decrease of the aortomesenteric angle. He was given parenteral nutrition for 2 months without weight increase. Another surgical procedure was done consisting of a lateral-lateral duodenum-jejunum anastomosis. The patient began enteral feeding 7 days postoperatively. He had a satisfactory course and recovered 6 kg in 2 months.

**Discussion:** Currently, there are two options for the management of patients with SMAS: a nutritional treatment or a surgical procedure. In our case after the failure of the nutritional treatment, surgery was the indicated option.

A cost-benefit analysis, indicates that the surgical treatment was the best option. Keeping in mind the socio-economical status of our population, this option reduces days of hospitalization as opposed to the high cost of parenteral nutrition. Surgical treatment allows early enteral nutrition and an earlier the return of the patient to his family environment.

**Key words:** Superior mesenteric artery syndrome, Wilkie's syndrome, arteriomesenteric duodenal compression, tuberculosis.

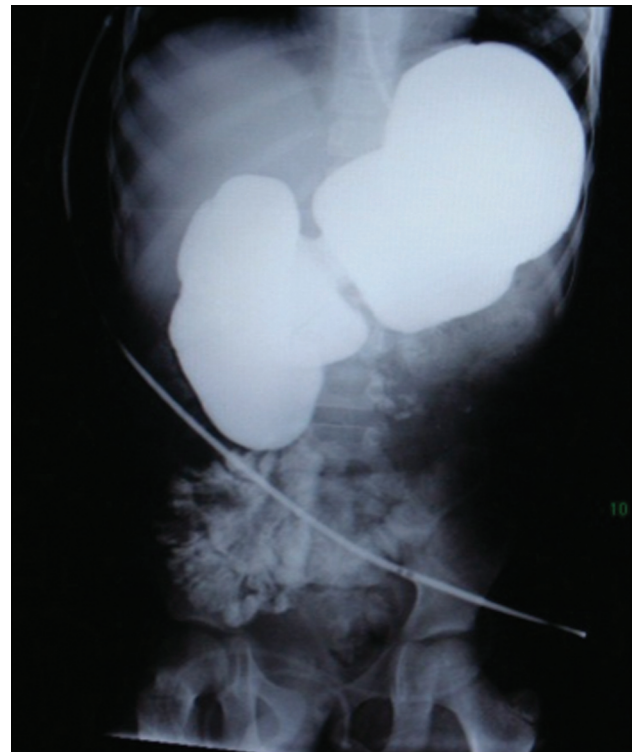
**E**l SAMS es una entidad clínica bien reconocida cuya frecuencia va de 0.013 a 0.3%. Las mujeres son las más afectadas en el grupo de edad entre 10 y 39 años.<sup>1</sup> Los signos clínicos se deben a la compresión de la tercera porción del duodeno en el ángulo que forman la aorta y la arteria mesentérica superior. La obstrucción duodenal causa dolor epigástrico postprandial (59%), náusea (40%), vómito (50%), saciedad temprana (32%), anorexia (18%), y pérdida de peso (100%).<sup>1,2</sup> Este síndrome se conoce también como compresión arterial aortomesentérica, compresión vascular duodenal, pinza mesentérica, síndrome de Wilkie.<sup>1-4</sup>

Esta entidad fue descrita por el profesor austriaco Kart Freiherr von Rokitsky en 1842; se le relaciona con uso de corsé ortopédico por Willet<sup>citado por 1,2</sup> en 1878 y Wilkie<sup>citado por 1,2</sup> en 1927 caracterizó formalmente el síndrome en una serie de 75 pacientes.

## INFORME DEL CASO

Presentamos el caso de un niño de diez años de edad, originario de Guerrero, con antecedentes familiares de tuberculosis pulmonar (tío paterno). Inició su padecimiento con pérdida de peso sin cuantificar durante un mes, vómitos de contenido gástrico, después aumentaron y tenían contenido biliar. Acudió al Hospital General Regional con datos de obstrucción intestinal y descompensación hidroelectrolítica. Se realizó una laparotomía exploradora, yeyunostomía y se tomó una biopsia de conglomerado ganglionar que resultaron positivas para tuberculosis abdominal. El paciente fue trasladado al INP. A su ingreso tenía desnutrición crónica aguda por la

vía nutricional artificial (yeyunostomía disfuncional) y datos clínicos de obstrucción intestinal, había abundante drenaje biliar a través de una sonda nasogástrica. Se inició recuperación nutricional con alimentación parenteral y tratamiento antifímico por los hallazgos transoperatorios. El Servicio de Cirugía Pediátrica hizo una valoración por que había datos de obstrucción intestinal mecánica; se realizó una serie esófago-gastroduodenal que mostró dilatación gástrica y obstrucción al paso del material de contraste a nivel de la tercera porción del duodeno. (Figura 1) La angiotomografía mostró obstrucción total del duodeno en el mismo sitio. Se midió el ángulo aorto-mesentérico, fue de 4 mm y el ángulo de 22°. (Figuras 2, 3) Se administró nutrición parenteral durante dos meses; no hubo aumento de peso ni mejoría del cuadro obstructivo. Se realizó una laparotomía exploradora y se hizo duodeno-yeyuno anastomosis latero-lateral sin complicaciones. (Figura 4) Inició alimentación enteral a los siete días postquirúrgicos con evolución satisfactoria, egreso a su domicilio con aumento de 6 kilos peso en dos meses.



**Figura 1.** Serie esófago-gastroduodenal que muestra obstrucción parcial al paso del medio de contraste entre la segunda y tercera porciones del duodeno.

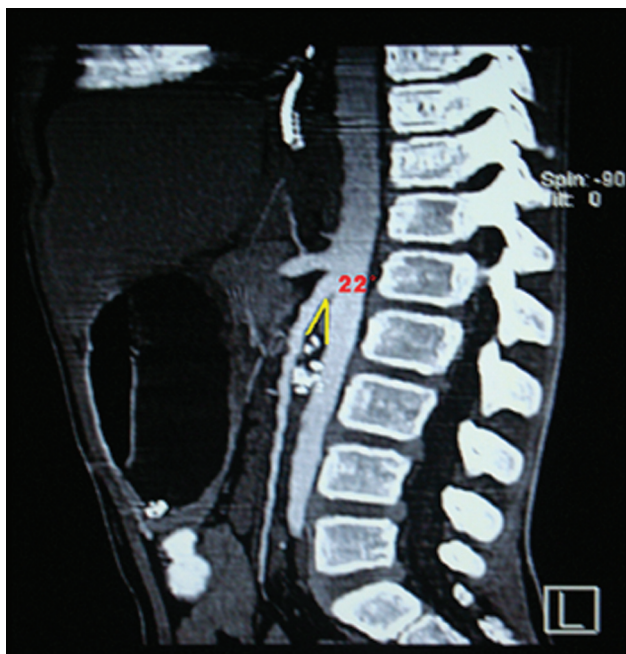\* Residente de Cirugía Pediátrica del Instituto Nacional de Pediatría

\*\* Médico adscrito al Servicio de Cirugía Pediátrica Instituto Nacional de Pediatría

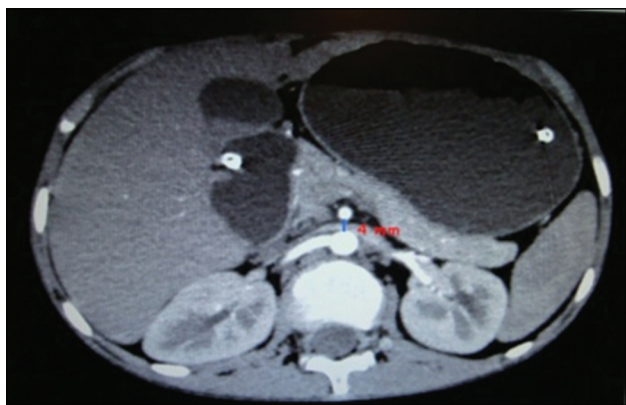\*\*\* Exresidente de Cirugía Pediátrica

Correspondencia: Dra. Miriam Berenice González-Mondragón. Instituto Nacional de Pediatría. Insurgentes Sur 3700-C. Col. Insurgentes Cuicuilco. México 04530 D.F. Tel: 10 84 09 00 Correo electrónico: berita13@hotmail.com  
Recibido: mayo, 2010. Aceptado: agosto, 2010.

Este artículo debe citarse como: González-Mondragón MB, Granados-Navas FJ, Herrera-García W. Síndrome de arteria mesentérica superior en un paciente con tuberculosis abdominal. Acta Pediatr Mex 2010;31(5):244-247.



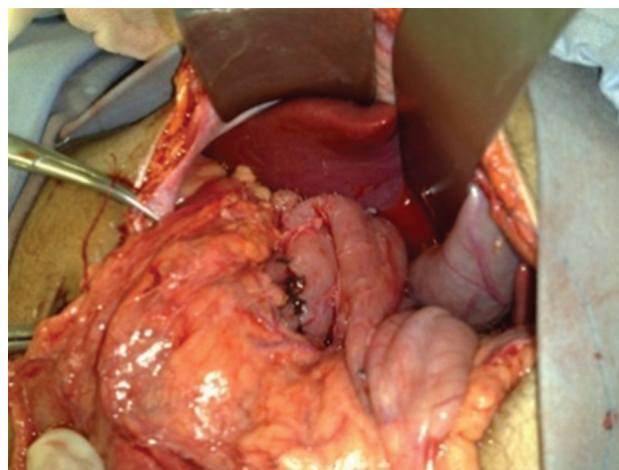
**Figura 2.** Angiotomografía que muestra un ángulo aortomesentérico de 22° con la compresión duodenal.



**Figura 3.** Tomografía que revela distancia de 5 mm entre la arteria mesentérica y la aorta abdominal; obsérvese la compresión duodenal.

## DISCUSION

La fisiopatología de SAMS se debe a la disminución del ángulo entre la arteria mesentérica superior (AMS) y la aorta abdominal a nivel de la primera vértebra lumbar, lo cual obstruye el duodeno.<sup>2,4,5</sup> El ángulo normal entre estas dos arterias es aproximadamente de 45° (límites de 38 a 56°) y la distancia radiográfica normal es de 10 a 28 mm.<sup>2,3,6,7</sup> En nuestro paciente el ángulo midió 22° y la distancia radiográfica aortomesentérica a nivel de la obstrucción fue



**Figura 4.** Imagen transoperatoria de la duodenoyeyuno anastomosis latero-lateral.

de 5 mm lo que es semejante con los valores que se han descrito en la literatura: ángulo <25° y distancia radiográfica <8 mm.<sup>6,7</sup> (Figura 2)

Aunque la etiología de esta angulación se desconoce, hay ciertas condiciones predisponentes bien identificadas entre las cuales se encuentran:

1. Enfermedades que causan pérdida rápida y cuantiosa de peso con disminución de la grasa retroperitoneal y mesentérica, tales como anorexia nerviosa, síndrome de malabsorción intestinal, incremento de estados catabólicos como el cáncer y las quemaduras.<sup>2,4,5,8</sup>
2. Alteraciones neurológicas que causan denervación distónica de la pared abdominal y de los músculos espinales, como trauma espinal agudo, pacientes sometidos a cirugía de columna vertebral a nivel toracoabdominal; uso de corsé en escoliosis; fracturas vertebrales; lesión cerebral traumática y cuadriplejía espástica.<sup>2,4,5,9</sup>
3. Alteraciones anatómicas<sup>2-4</sup> como la fijación alta del ligamento de Treitz o un origen anormalmente bajo de la AMS.<sup>2-5,10</sup>
4. Factores constitucionales como personas muy altas y delgadas con lordosis lumbar exagerada; crecimiento rápido, particularmente en la adolescencia.<sup>2,4,11</sup>

Se han descrito múltiples enfermedades relacionadas con el SAMS que causan gran pérdida de peso, pero no encontramos artículos sobre pacientes con tuberculosis abdominal; que es una de las enfermedades que causan pérdida de peso.



El cuadro clínico más típico es el dolor abdominal posprandial o intermitente acompañado de vómito, náusea y anorexia con pérdida de peso. El dolor es epigástrico y es característico que se alivia en posición prona, genupectoral o en decúbito lateral izquierdo, lo cual reduce la tensión del mesenterio intestinal en el ángulo aortomesentérico.<sup>1-5</sup>

Un estudio contrastado SEG-D muestra las características de los criterios radiográficos descritos por Hines y colaboradores<sup>12</sup>:

1. Dilatación de la primera y segunda porciones del duodeno con o sin dilatación gástrica.
2. Obstrucción vertical abrupta, parcial o completa, del flujo de bario en el sitio en donde la AMS cruza la tercera porción del duodeno (pinza duodenal).
3. Ondas antiperistálticas en la porción del intestino proximal a la obstrucción, que produce un movimiento en vaivén.
4. Retraso de cuatro a seis horas del tránsito intestinal en la región gastroduodenal
5. Mejoría de la obstrucción cuando el paciente se encuentra en posición prona, lateral izquierda o genupectoral.

Sin embargo, estos hechos no siempre aparecen en la forma crónica intermitente; y su ausencia no excluye la enfermedad. En caso de ser negativos, se debe repetir la SEG-D durante un ataque agudo.<sup>4,12</sup>

La tomografía contrastada permite medir el ángulo y la distancia aortomesentérica, valorar el tejido graso, el grado de obstrucción del duodeno y la causa probable de la compresión como por ejemplo, debido a una neoplasia o a un aneurisma.<sup>2,4,7,8,12</sup>

El tratamiento inicial es conservador con alimentación parenteral o enteral a través de una sonda, lo que da resultados satisfactorios hasta en un 80% de los casos. El tratamiento dura hasta 169 días (promedio 65 días). Si este tratamiento fracasa, se opta por una intervención quirúrgica o por una laparoscopia. Otras indicaciones quirúrgicas son: 1) larga historia de indigestión, pérdida progresiva de peso y dilatación pronunciada del duodeno con estasis; 2) enfermedad ulcerosa péptica complicada. Los procedimientos quirúrgicos más empleados son la gastroyeyunoanastomosis, la disección y corte del ligamento de Treitz con movilización del duodeno (procedimiento de Strong) y la duodenoyeyuno anastomosis; que tiene buen éxito en más de 90% de los pacientes y mejoría clínica a corto plazo, como ocurrió en nuestro paciente.<sup>1-5,8</sup>

## CONCLUSIONES

Haciendo un análisis costo-beneficio y dependiendo de las características y el padecimiento de base de cada paciente, se debe valorar el tipo de tratamiento más conveniente. Los pacientes en quienes se considere que la alimentación enteral a través de sonda o la nutrición parenteral será prolongada, el tratamiento quirúrgico puede ser la mejor opción tomando en cuenta las condiciones socioeconómicas de nuestra población; ya que, disminuye los días de estancia hospitalaria, el costo/día de nutrición parenteral, además de los beneficios de iniciar la alimentación vía oral temprana y la pronta reincorporación del paciente a su entorno familiar.

## REFERENCIAS

1. Biank V, Werlin S. Superior mesenteric artery syndrome in children: A 20-year experience. *J Pediatr Gastroenterol Nutr* 2006;42:522-5.
2. Welsch T, Büchler M, Kienle P. Recalling superior mesenteric artery syndrome. *Diag Surg* 2007;24:149-56.
3. Jawad NH, Al-Sanae A, Qabandi W. Superior mesenteric artery syndrome: An uncommon cause of intestinal obstruction; Report of two cases and review of literature. *Kuwait Medical J* 2006;38:241-4.
4. Burrington JD. Superior mesenteric artery syndrome in children. *Am J Dis Child* 1976;130:1367-70.
5. Wayne ER, Burrington JD. Duodenal obstruction by the superior mesenteric artery in children. *Surgery* 1972;76:2-8.
6. Mansberger AR Jr, et al. Vascular compression of the duodenum. Emphasis on accurate diagnosis. *Am J Surg* 1968;115:89-96.
7. Birsen Unal, et al. Superior mesenteric artery syndrome: CT and ultrasonography findings. *Diag Interv Radiol* 2005;11:90-5.
8. Lippl F, Hanning C, Weib W, et al. Superior artery syndrome: diagnosis and treatment from the gastroenterologist's view. *J Gastroenterol* 2002;37:640-3.
9. Delgadillo X, Belpaire-Dethiou MC, Chantrain C, et al. Arterio-mesenteric syndrome as a cause of duodenal obstruction in children with cerebral palsy. *J Pediatric Surg* 1997;32:1721-3.
10. Lippl f, Hannig C, et al. Superior mesenteric artery syndrome: diagnosis and treatment from the gastroenterologist's view. *J Gastroenterol* 2002;37:640-3.
11. Cohen LB, et al. The superior mesenteric artery syndrome. The disease that isn't or is it? *J Clin Gastroenterol* 1985;7:113-6.
12. Hines JR, et al. Superior mesenteric artery syndrome. Diagnostic criteria and therapeutic approaches. *Am J Surg* 1984;148:630-2.