

Cuerpos extraños alojados en las vías aérea y digestiva. Diagnóstico y tratamiento

Dr. Ulises Alvarado-León,* Dr. José Martín Palacios-Acosta,** Dra. Angélica León-Hernández,***
Dr. Eduardo Próspero Chávez-Enríquez,**** Dr. Víctor Manuel Vázquez-Gutiérrez,*****
Dr. Jaime Shalkow-Klincovstein***** •

RESUMEN

Introducción. La aspiración o la ingestión de cuerpos extraños es uno de los accidentes más frecuentes en la infancia, ^{3,9} Este problema se debe entre otros motivos a la curiosidad propia de la edad y la inmadurez de los mecanismos de deglución, así como de la estrechez anatómica de las estructuras donde se alojan dichos cuerpos extraños. ^{4,5,22}

Material y métodos. El estudio tiene por objeto señalar los tipos de objetos alojados en las vías aérea y digestiva, referir el tiempo y el método de extracción empleados en pacientes con dicha patología en el Hospital para el Niño de Toluca, entre enero 2008 y abril 2009. Es un estudio transversal, retrospectivo y descriptivo.

Se trataron 82 pacientes en quienes se practicó laringoscopia, broncoscopia o panendoscopia, para identificar cuerpos extraños alojados en la vía aérea o en la digestiva. La edad promedio fue de dos años; 47 pacientes (57%) del sexo masculino; 35 pacientes (43%) del femenino. Se realizó laringoscopia en 54 pacientes (67%), broncoscopia en 19 (23%) y panendoscopia en nueve (10%).

Resultados. Se encontraron los siguientes objetos: 54 monedas (65.8%), cacahuates seis (7.3%), tapones plásticos en tres (3.6%), cruces metálicas, semilla de manzana, granos de maíz dos de cada uno (2.4%) y uno de cada uno de disco metálico, espina pescado, crayola y rama de pino (1.2%). Hubo un porcentaje elevado de monedas en el esófago que fueron extraídas a través de laringoscopia directa en un tiempo quirúrgico entre dos y diez minutos. La única complicación observada fue edema de glotis debido a la manipulación.

Conclusión. Es importante una rápida extracción de cuerpos extraños por la necesidad de mantener la vía aérea permeable, por su contigüidad con la vía digestiva.

Palabras clave: Cuerpos extraños, vía aérea, vía digestiva, laringoscopia, panendoscopia, broncoscopia.

ABSTRACT

Introduction. Foreign body aspiration is one of the most common accidents in childhood morbidity and mortality. ^{3,9} This problem is caused, among other reasons by children's curiosity, by immaturity of the swallowing mechanism and by anatomical narrowing of the pathway where most of the foreign bodies become. ^{4,5,22}

Material and methods. This report describes the types of objects lodged in the airway and in the digestive tract; the time and the method of extraction, treated at the Hospital for Children in Toluca, from January 2008 to April 2009. It is a cross-sectional, retrospective and descriptive study.

82 patients who underwent laryngoscopy, bronchoscopy or panendoscopy, of foreign bodies lodged in either airway or digestive tract. Patients' average age was two years; male sex predominated with 47 patients (57%), 35 female patients (43%). Procedures performed: laryngoscopy in 54 patients (67%), bronchoscopy, 19 (23%) and panendoscopy 9 (10%). Most procedures were done in an average time of 5 to 10 minutes.

Results. The following objects were found: coins (65.8%); peanuts (7.3%); metal disk, fish bone, plastic cap (3.6%), metal cross, apple seed, grain corn (2.4%), crayon and pine branch (1.2%). A high percentage of foreign bodies were coins in the esophagus removed by direct laryngoscopy in a procedure lasting between 2 and 10 minutes. The only complication was glottic edema secondary to manipulation in one patient.

Conclusion. The importance of a prompt removal of foreign bodies is the priority of maintaining an open airway, given its closeness to the digestive tract.

Key words: Foreign bodies, airway, gastrointestinal tract, laryngoscopy, panendoscopy, bronchoscopy.

La presencia de un cuerpo extraño en vía aérea fue descrita por Hipócrates, quien señaló que puede causar la muerte por falta de ventilación.^{1,2} Muys, en 1690 describió el primer caso documentado de aspiración de un cuerpo extraño.^{2,5} Babinpton en 1829 diseñó un laringoscopio. Desormeaux en 1853 diseñó un endoscopio.^{2,3}

La aspiración de cuerpos extraños sigue siendo muy frecuente en niños menores de cinco años, que corresponde al 84% de los casos; se acompaña de una mortalidad estimada en 0.1%. La máxima frecuencia ocurre en niños menores de tres años: en un 73%, predomina el sexo masculino en relación de 2:1.^{3,9}

El abordaje del problema de cuerpos extraños en vía aérea requiere un examen físico completo para llegar a un diagnóstico oportuno y extracción rápida. El broncoscopio rígido, es el que más se usa para la extracción del cuerpo extraño, pero en la actualidad también se emplea el broncoscopio flexible.^{7,10}

El presente informe tiene como objetivo describir los distintos tipos de objetos alojados en vía aérea y digestiva, tiempo y método de extracción usado; señalar edad y sexo promedio en la que se presentan estos casos.

MATERIAL Y MÉTODOS

Estudio transversal, retrospectivo y descriptivo, en el que se incluyeron todos los pacientes que ingresaron al Hospital del Niño en Toluca, Estado de México, con el diagnóstico de sospecha de aspiración de cuerpo extraño (vía aérea) o ingestión de cuerpo extraño (vía digestiva), durante el periodo de enero 2008 a abril 2009.

Los métodos diagnósticos incluyeron anamnesis detallada, exploración física, radiografías de tórax posteroanterior y lateral; de abdomen en los casos requeridos. Los procedimientos realizados fueron: laringoscopia directa (67%), broncoscopia (23%) y endoscopia (10%). (Figuras 1 a 3)

La realización de laringoscopia directa, endoscopia o broncoscopia se realizaron bajo anestesia general en todos los procedimientos y monitorización cardiorrespiratoria con broncoscopio rígido marca Storz, con panendoscopia marca Pentax o con ambos.

Se vigilaron los datos clínicos y radiológicos de los pacientes hasta 24 h después del procedimiento. Se prescribieron broncodilatadores, micronebulizaciones con epinefrina racémica, oxígeno suplementario y fisioterapia respiratoria.

Hubo 82 pacientes con sospecha o certeza de cuerpo extraño alojado en vía aérea o digestiva. La edad promedio fue de dos años (seis meses a 12 años) con predominio

- * Médico Adscrito de Cirugía Pediátrica. Hospital para el Niño, Toluca. Hacienda Taborda #107, Col Rancho Dolores. CP 50110. Toluca, Estado de México. cocolizocp@hotmail.com
- ** Médico Adscrito Cirugía Oncológica. Instituto Nacional de Pediatría drjpalacios@hotmail.com
- *** Médico General. Universidad Nacional Autónoma de México-Facultad de Estudios Superiores Iztacala. Instituto Nacional de Pediatría angie_atl@hotmail.com
- **** Director del Hospital para el Niño. Hospital para el Niño, Toluca, Estado de México. eduardochavezsirper@hotmail.com
- ***** Médico Adscrito de Cirugía Pediátrica Hospital para el Niño. Toluca, Estado de México vicvmuvg8@hotmail.com
- ***** Jefe del Servicio de Cirugía Oncológica Instituto Nacional de Pediatría. drshalkow@yahoo.com

* Los autores agradecen al Dr. Shalkow-Klincovstein su colaboración en la revisión de casos clínicos.
 Recibido: noviembre, 2010. Aceptado: enero, 2011.

Este artículo debe citarse como: Alvarado-León U, Palacios-Acosta JM, León-Hernández A, Chávez-Enríquez EP y col. Cuerpos extraños alojados en las vías aérea y digestiva. Diagnóstico y tratamiento. Acta Pediatr Mex 2011;32(2):93-100.

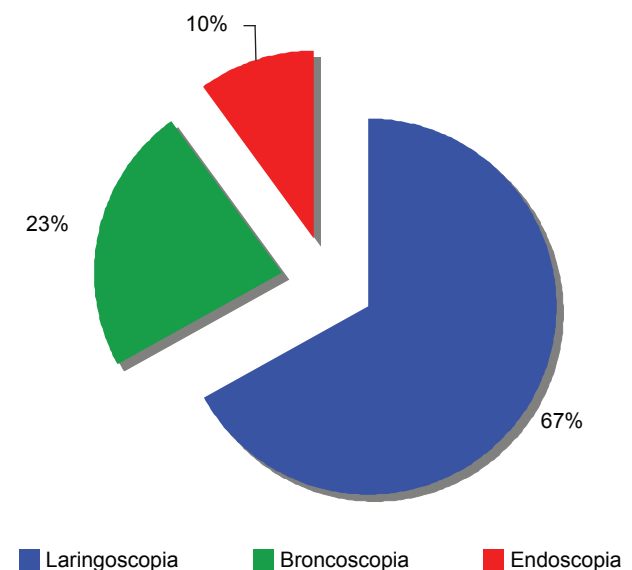


Figura 1. Tipo de procedimiento realizado.

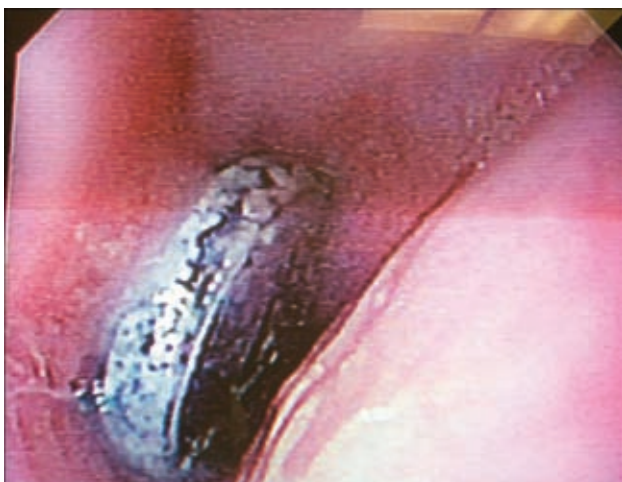

Figura 2. Pila en el tercio superior del esófago vista por endoscopia.




Figura 4. Objetos metálicos.

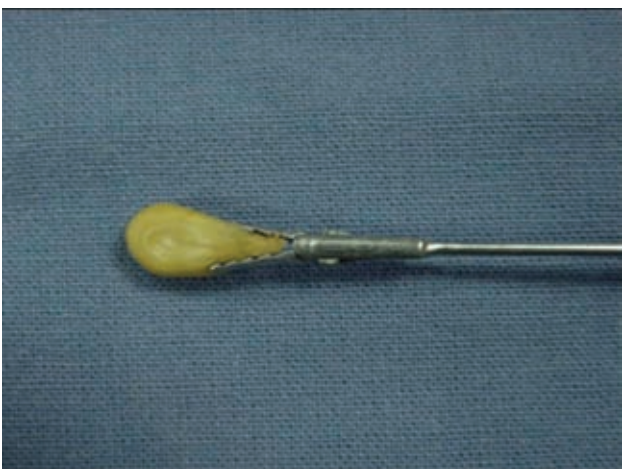

Figura 3. Pinza de caimán larga sujetando un grano de maíz.



Figura 5. Artículos de plástico.

del sexo masculino con 47 pacientes (57%), femenino 35 pacientes (43%).

RESULTADOS

La mayoría de cuerpos extraños en bronquios fue: cacahuete (7.3%), grano de maíz (2.4%), semilla de manzana (2.4%) y en menor número tapón de plástico (3.6%), disco metálico (3.6%), crayola (1.2%), arete en laringe (1.2%). (Figuras 4 y 5) En dos pacientes no se encontró ningún cuerpo extraño (4.8%). En el esófago, (Figura 6) la mayoría fue monedas (64.6%) y con menor frecuencia disco metálico, pila, espina de pescado (3.6%), cruz metálica (2.4%), tapón de plástico, rama de pino (1.2%) y en dos casos ningún cuerpo extraño. (Figuras 7 y 8).

En la anamnesis la familia refirió un evento de atragantamiento, tos paroxística con cianosis o dificultad respiratoria cuando el cuerpo extraño se alojó en la vía aérea; tos en accesos cortos, vómito y sialorrea cuando se alojó en el esófago. La extracción de todos los cuerpos extraños se realizó dentro de las primeras 24 horas del evento.

Los signos predominantes fueron tos acompañada de dificultad respiratoria y sibilancias. La mayoría de los pacientes presentaba hipoventilación de uno o ambos hemitórax, así como rudeza respiratoria; en pocos casos la auscultación era normal. En el caso de afectación de esófago se presentaron sialorrea y náuseas.

La mayoría de las radiografías de tórax mostró atrapamiento de aire, abatimiento de uno o ambos hemidiafragmas; con menor frecuencia las radiografías fueron

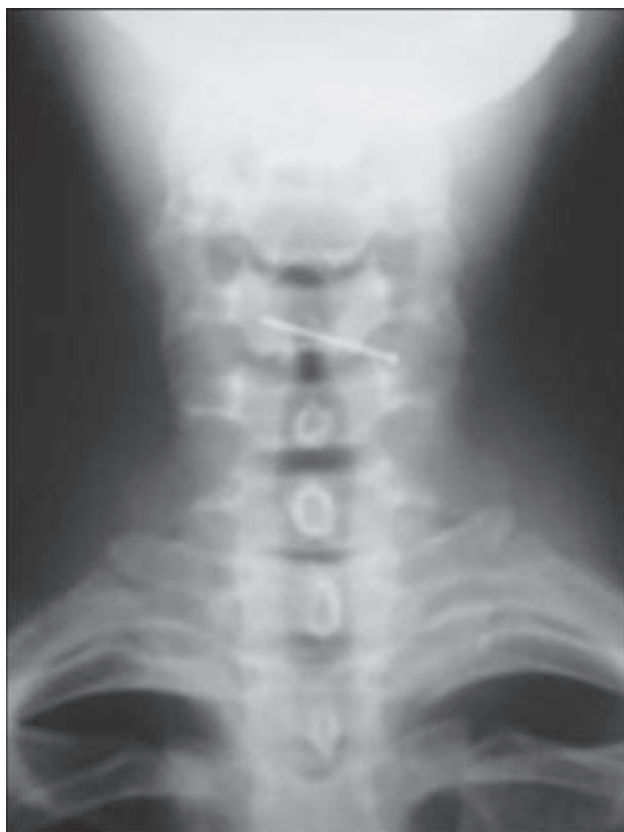

Figura 6. Aguja en posición horizontal alojada en el esófago.

normales; se pudieron ver los cuerpos extraños metálicos alojados en el esófago. (Figura 9)

Los cuerpos extraños en bronquios se hallaban con mayor frecuencia en el bronquio derecho, en 15 pacientes (75%); con menor frecuencia en el bronquio izquierdo, tres pacientes (15%) (Figura 10). En dos pacientes no se pudo visualizar el cuerpo extraño (10%); uno se localizó en la laringe (1%). (Figura 11) En la vía digestiva la mayoría se encontró en la región cricofaríngea, 53 pacientes (64.5%).

La mayoría de los procedimientos se hizo en un tiempo promedio de cinco a diez minutos (53.6%); límites 2 a 65 minutos. (Figura 12)

Hubo complicaciones durante el tratamiento en la vía aérea de cinco pacientes (6%): edema de glotis, sangrado mínimo, espasmo laríngeo y disfonía. En los pacientes sin cuerpos extraños sometidos al estudio, se realizó el procedimiento por el antecedente que refirió la familia. La exploración física y la radiografía no mostraron datos patológicos.

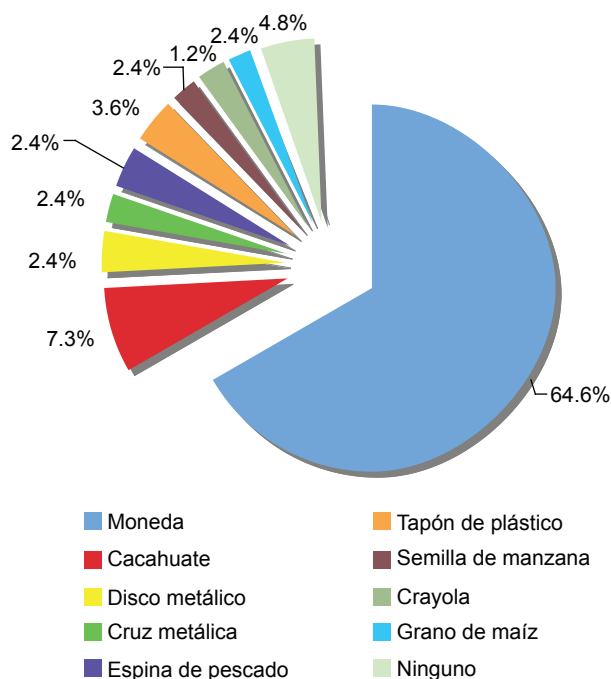


Figura 7. Tipo de cuerpo extraño encontrado.

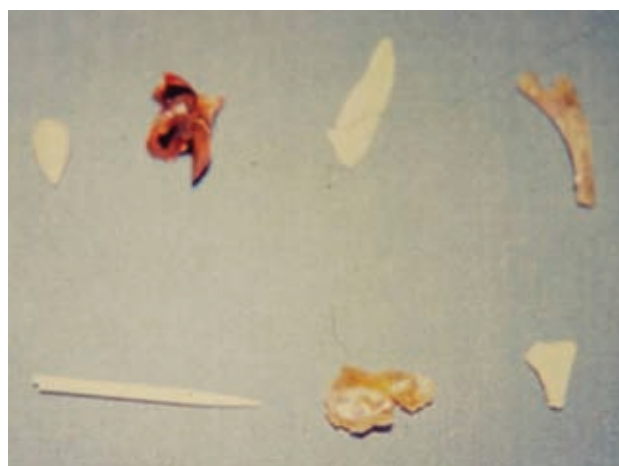

Figura 8. Huesos de pollo y espinas de pescado.

ANÁLISIS

La presencia de cuerpos extraños es un accidente que ocurre con elevada frecuencia. La morbimortalidad, se ha reducido gracias a la prontitud del diagnóstico y del tratamiento.^{14,15,20}

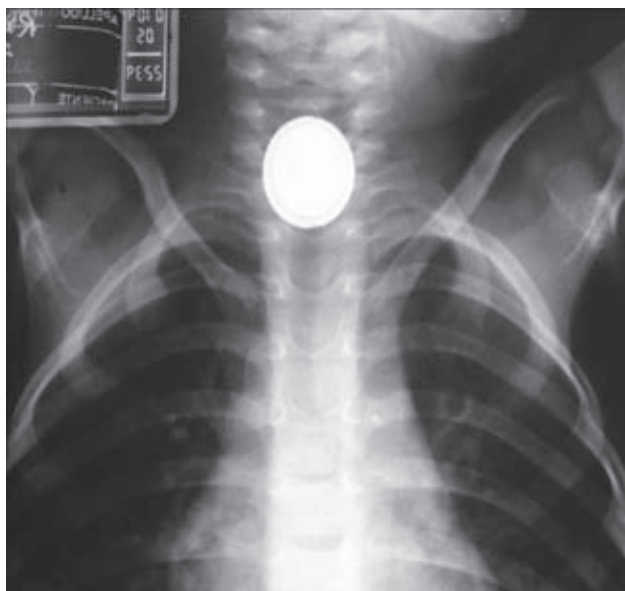


Figura 9. Radiografía de tórax que muestra una pila en el esófago.

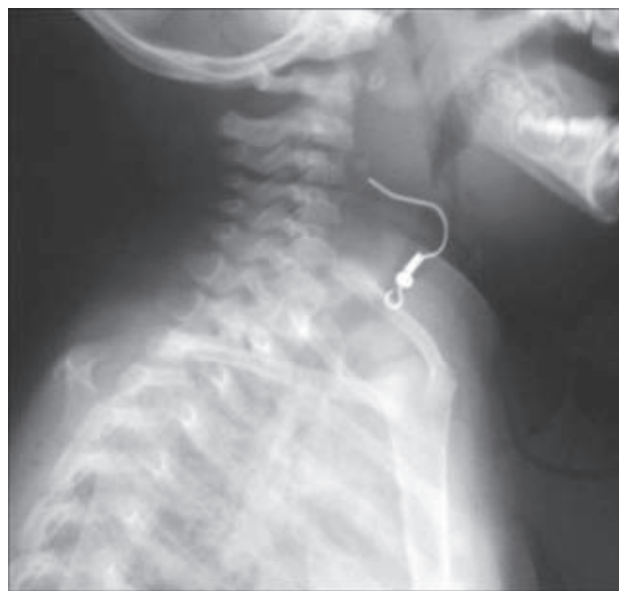


Figura 11. Radiografía lateral de tórax donde se observa un arete en la laringe.

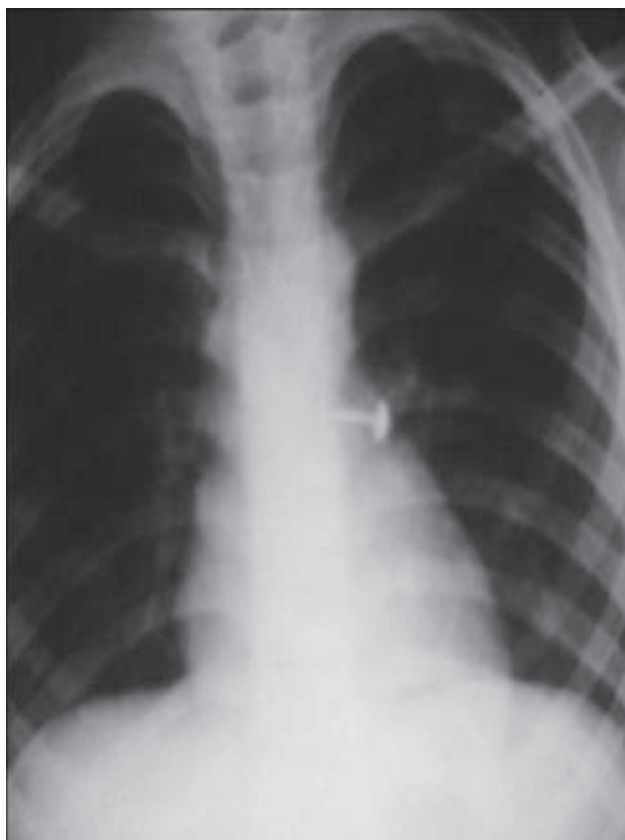


Figura 10. Tachuela en el bronquio izquierdo.

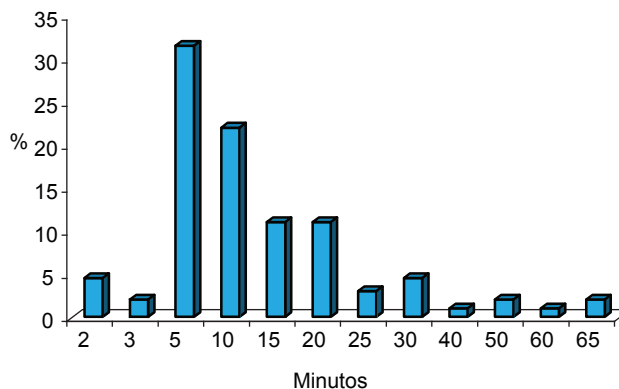


Figura 12. Tiempo de procedimiento realizado.

Los niños menores de dos años son los que más aspiran cuerpos de material orgánico: frutos secos, semillas, maíz, carne, huesos, que generalmente se encuentran en múltiples fragmentos y producen mayor irritación en la mucosa respiratoria. En cambio en los niños mayores se encuentran objetos metálicos o de plástico que provienen de juguetes o de material escolar.^{3,6}

Hay algunos hechos propios de la edad pediátrica que explican en parte el problema de los cuerpos extraños alojados en la vía aérea (laringe, tráquea o bronquios) o en la vía digestiva (esófago, estómago o intestino), ingeridos accidentalmente: por la inmadurez de la dentición,

la carencia de los molares, una mala coordinación del sistema neuromuscular, que interviene en el proceso de la deglución y protección de la vía aérea; ya que los niños frecuentemente corren o juegan mientras están comiendo o cuando tienen objetos en la boca.^{5,11,22}

Los pacientes con cuerpo extraño en vía aérea presentan dificultad respiratoria, tos en accesos, así como sibilancias e hipoventilación de uno o ambos hemitórax. En el caso de un cuerpo extraño en vía digestiva, se producen sialorrea y dolor esofágico principalmente. El 75% de los pacientes de quince meses de vida y menores de cuatro años edad con este problema, debe someterse a broncoscopia, laringoscopia o endoscopia.^{3,8} Los cuerpos extraños se pueden alojar a nivel de laringe o tráquea, pero sobre todo en bronquio principal derecho, y algo menos en el izquierdo. En algunas series, hay igual proporción para cada uno de los bronquios.^{13,14,22}

La mayoría de los cuerpos extraños esofágicos se alojan inmediatamente por debajo del músculo cricofaríngeo: el segundo sitio más frecuente es la unión esofagogástrica, lo que causa náusea, sialorrea, vómito, hematemesis, dolor abdominal, odinofagia y opresión traqueal.^{5,7}

En este proceso hay tres etapas clínicas, la primera con tos paroxística, dificultad respiratoria: estridor laríngeo, cianosis o ambas, en caso de que se aloje en vía aérea; odinofagia, sialorrea o dolor referido a nivel esofágico si el cuerpo extraño queda localizado a nivel cricofaríngeo. En una segunda etapa hay mejoría transitoria. En la tercera etapa, semanas o meses después, ocurren complicaciones: fiebre, tos persistente, hemoptisis, neumonía, abscesos, atelectasia, hemotórax, neumotórax, perforación esofágica, mediastinitis, fístula broncopleurales e incluso paro cardiorrespiratorio y muerte, problemas debidos a la destrucción de los tejidos y de los órganos que alojan el cuerpo extraño.^{4,6,15,16}

Si un cuerpo extraño causa dificultad respiratoria grave y cianosis la obstrucción puede estar en la tráquea o en un bronquio. Entre más distal se encuentra el cuerpo extraño menor la sintomatología ya que el pulmón contralateral compensa la función del pulmón afectado.^{7,22} Cuando existe compromiso de la vía aérea puede haber estridor laríngeo, sibilancias, hipoventilación en uno o en ambos hemitórax, dificultad respiratoria de severidad variable.⁷

La auscultación tiene una sensibilidad del 90% y especificidad del 15%. Debido a que el cuerpo extraño puede movilizarse, hará variar los datos clínicos. Esta

valoración permite evaluar la evolución después de una broncoscopia.^{11,16}

Una anamnesis detallada y completa es nuestra mejor guía diagnóstica, complementada con la exploración física y estudios de extensión, como la radiografía de tórax y abdomen de proyección postero-anterior o lateral.

Aproximadamente 40% de las radiografías son descritas como normales; tienen una sensibilidad del 65 a 75% y especificidad del 45 a 65%; pues sólo 10% de los cuerpos extraños son radiopacos.^{8,13}

Se justifica realizar broncoscopia o endoscopia al sospechar clínicamente la presencia de un cuerpo extraño en la vía aérea o en la digestiva, aun con estudio radiológico normal.^{8,12,22}

Algunos casos de cuerpo extraño se han diagnosticado erróneamente como asma bronquial o como cuadros repetidos de neumonía de origen inexplicable. Esto indica que se debe realizar diagnóstico diferencial de cuerpos extraños. El retraso del diagnóstico compromete la vía aérea causando edema, tejido de granulación, bronquiectasias y neumonía obstructiva.^{9,16}

Aunque la radiografía de tórax tiene menor sensibilidad, los cuerpos extraños radiopacos no dejan lugar a duda de aspiración de vía respiratoria o digestiva. Si el cuerpo extraño se encuentre en el estómago, basta realizar un seguimiento radiológico para observar su migración hasta la eliminación por las heces.^{5,13}

La tomografía axial computarizada, en la búsqueda de cuerpos extraños en esófago es muy útil; tiene una sensibilidad de 100% y especificidad del 93% para detectar falsos negativos. Puede emplearse antes de una panendoscopia negativa, en casos de sospecha fundada de cuerpo extraño.^{18,20}

Entre los signos radiológicos se pueden observar enfisema, horizontalización de arcos costales, y abatimiento de uno o ambos hemidiafragmas.

En nuestra serie los cuerpos extraños alojados en vía digestiva se visualizaron radiológicamente y sólo los objetos metálicos en la vía aérea se vieron en la radiografía de tórax.

La broncoscopia bajo anestesia general balanceada (con agentes inhalados y endovenosos) y con monitorización cardiopulmonar constituye el recurso de elección para el tratamiento.^{11,17}

El broncoscopio rígido sigue siendo la mejor opción en niños pequeños para extracción de cuerpos extraños en

vía aérea ya que permite una mejor ventilación durante el procedimiento. El broncoscopio flexible es útil en adolescentes y cuando existe duda diagnóstica.^{3,6}

La extracción de cuerpos extraños con un broncoscopio rígido ha dado excelentes resultados, ya que este dispositivo permite una excelente visión de conjunto y gracias a una gran variedad de pinzas se logra la extracción. Si el cuerpo extraño se encuentra distal, se puede introducir un broncoscopio flexible a través del rígido para tener una mejor visión y lograr la extracción.

Un broncoscopio flexible se puede introducir bajo anestesia local y pasar a través de una mascarilla laríngea. Una de sus desventajas es que tiene un estrecho canal de trabajo, por lo que se sugiere el retiro de los cuerpos extraños con un broncoscopio rígido y después revisar la vía aérea con un broncoscopio flexible para asegurar que no haya cuerpo extraño y aspirar secreciones. Se debe tener especial cuidado al extraer cuerpos extraños punzocortantes ya que pueden penetrar los tejidos.^{6,9,10,19,21}

Un cuerpo extraño como una moneda, a nivel del cricofaríngeo, puede extraerse con un esofagoscopio rígido o con un laringoscopio, y una pinza corta con dientes o de McGill. Si el cuerpo extraño se encuentra en el esfínter esofágico inferior y no se logra su extracción, puede ser impulsado hacia el estómago y esperar que se expulse en las heces.^{5,11}

Si el intento de extracción de un cuerpo extraño de la vía aérea no es posible en un paciente estable, se puede realizar una segunda exploración; 24 a 48 horas después de la primera broncoscopia. Si no es posible extraerlo debe considerarse la opción de realizar una toracotomía. Esto sucede aproximadamente en 1 a 3% de los casos.^{6,8,12}

En nuestra serie la extracción de cuerpos extraños en la vía aérea se realizó bajo anestesia general con un broncoscopio rígido. Si estaban en la vía digestiva se realizó una esofagoscopia directa con un laringoscopio o una panendoscopia. Como no contamos con un broncoscopio flexible no podemos comparar la efectividad de uno u otro para abordar la vía aérea; sin embargo los broncoscopios rígidos en la vía aérea nos han permitido obtener excelentes resultados en la extracción de cuerpos extraños.

En la vía aérea predominaron los cuerpos extraños en el bronquio derecho (75% de los casos) y en menor proporción en el bronquio izquierdo (15%), como se describe en la literatura. Sin embargo, en otras series se ha señalado porcentaje similar de localización en ambos bronquios.^{8,10,21}

Entre las complicaciones de la broncoscopia rígida están el edema laríngeo, estridor, fiebre, espasmo laríngeo, laceraciones laringotraqueales, ruptura bronquial, neumotórax, neumomediastino y sangrado. En la manipulación del esófago una de las principales complicaciones es su perforación seguida de mediastinitis; provocada por el cuerpo extraño o iatrogénico al momento de la panendoscopia, con una mortalidad del 33%.^{14,20,21}

En nuestra experiencia, como complicación única, hubo un caso de edema de la glotis, sangrado mínimo, espasmo laríngeo y disfonía posterior a la manipulación de la vía aérea. No hubo decesos ni otras complicaciones mencionadas en la literatura.

El tiempo promedio que duró el procedimiento fue de cinco a diez minutos, lo que reduce las complicaciones.

CONCLUSIÓN

Un interrogatorio y una exploración física detallada, son fundamentales para el diagnóstico de cuerpo extraño en las vías aérea o digestiva, incluso cuando una radiografía no muestre datos patológicos. Si existe disminución de la ventilación pulmonar, y si hay el antecedente de una crisis de hipoxia y dificultad respiratoria súbita, se debe realizar una broncoscopia o una endoscopia para descartar la presencia de un cuerpo extraño.

El tratamiento siempre se debe realizar en un centro hospitalario que cuente con equipo y personal capacitado en la realización de broncoscopias y endoscopias.

Es muy importante la prevención, supervisando los alimentos, así como de los objetos o juguetes que manipulan los niños. Es igualmente importante la información y la educación a los padres de los pacientes sobre la morbi-mortalidad de esta patología.

REFERENCIAS BIBLIOGRÁFICAS

1. Ziegler MM., Azizkhan RG., Weber TR. Operative Pediatric Surgery. 3rd Ed. New York USA: Mc Graw -Hill; 2003. p. 295-305.
2. Ashcraft KW., Whitfield GH., Murphy JP. Pediatric Surgery. 4th Ed. Philadelphia USA: Elsevier Saunders; 2005. p. 137-45.
3. Jiménez FI, Segura GC, Muñoz A., Mata PD. Broncoaspiración de cuerpos extraños en la infancia: revisión de 210 casos. An Esp Pediatr 2000;53(4):335-8.
4. Palmer-Becerra JD, Vania-Osorio CM, Madriñán-Rivas JE, Montalvo-Marín A, Uro-Huerta H. Extracción broncoscópica de cuerpos extraños en la vía aérea. Diez años de experiencia. Acta Pediatr Mex 2010;31(3):102-7.

5. Ospina GJ. Cuerpos extraños en el tracto aerodigestivo infantil. El papel del otorrinolaringólogo pediatra. *Acta Otorr Cir Cab Cue* 2005; 33 (2): 36 – 47.
6. Ibarz EJ, Samitier SA, Alvira DR, Prades BP, Martínez PG, Pollina EJ. Aspiración de cuerpos extraños en la infancia. *Cir Pediatr* 2007;20:25–8.
7. Chiu CY, Wong KS, Lai SH, Hsia SH, Wu CT. Factors predicting early diagnosis of foreign body aspiration in children. *Ped Emerg Care* 2005;21(3):161–4.
8. Vázquez H., Maestu PL, Díez JM, Iñigo LD, Fernández GL, Martín RJ. Extracción de cuerpos extraños de la vía aérea. *Rev Patol Respir* 2003;6(4):167–9.
9. Prado AF, Yáñez PJ, Boza CM, Herrera OP, Guillen GB, Hernández NH, Quezada EG. Obstrucción de la vía aérea por cuerpo extraño, manejo endoscópico combinado. *Rev Chil Pediatr* 1999;70(5):1–10.
10. Adel KA, Jafar AM. Foreign body aspiration in children: 206 cases. *Chest* 1999;116(4):302.
11. Swanson LK, Prakash UB, Midthum ED, McDowgall CJ, Brutinel WM. Flexible bronchoscopic management of airway foreign bodies in children. *Chest* 2002;121(5):1695–700.
12. Franzese CB, Schweinfurth JM. Delayed diagnosis of a pediatric airway foreign body: case report and review of the literature. *J Thoracic* 2002;81(9):655–6.
13. Botto DH, Zanetta LA, Nieto MG, Rodríguez HJ, Tiscornia C. Cuerpos extraños en las vías aérea y digestiva. *Med Infan* 1997;4(3):166–71.
14. Yang CC, Lee KS. Comparison of direct vision and video imaging during bronchoscopy for pediatric airway foreign bodies. *Ear Nose Throat J* 2003;82(2):129–33.
15. Ozguner FI, Buyukyavuz IB, Savas CK, Yavuz SM, Okutan H. Clinical experience of removing aerodigestive tract foreign bodies with rigid endoscopy in children. *Ped Emerg Care* 2004;20(10):671–3.
16. Pérez FL. Deglución o aspiración de cuerpos extraños. *Crit Pediatr* 1991;7:89–92.
17. Soodan A, Pawar D, Subramaniam R. Anesthesia for removal of inhaled foreign bodies in children. *Pediatr Anesth* 2004;14:947–52.
18. Lucas ET, Sadaba PJ, Garcia BL, Ruiz DL, González SF, Ortiz AT, Pagola A. Value of helical computed tomography in the management of upper esophageal foreign bodies. *Acta Radiol* 2004;4:369–74.
19. Muñoz AV. Patología torácica quirúrgica en la infancia. *Bol Pediatr* 2001;41:131–6.
20. Ponce MM, Alcántara MM, Pérez PA, Rebollo OJ, Torres ML. Neumotórax a tensión durante la extracción de un cuerpo extraño esofágico. *Rev Esp Anestesiol Reanim* 2001;48:151–4.
21. Nazario DA, Sánchez RL, Rojas AN, Cisneros DC, Piña PL. Perforación esofágica traumática en un decenio. *MEDISAN* 2002;6(2):35–41.
22. Swanson LK. Airway foreign bodies: what's new. *Sem Resp Crit Care Med* 2004;25(4):405-11.

Consulte **Acta Pediátrica de México** en internet:

www.imbiomed.com.mx
www.actapediatrmex.entornomedico.org
www.intramed.net
www.nietoeditores.com.mx
www.artemisa.org.mx

E-mail: actapediatrmex@entornomedico.org