

Orquiolisis por onda explosiva

Dr. Carlos Baeza-Herrera,* Dr. Humberto Velázquez-Pino,** Dr. Ricardo Cortés-García,***
Dr. Arturo Hermilo Godoy-Esquivel****

RESUMEN

Las lesiones por explosión, son infrecuentes, y se han publicado casos de heridas de este origen. La orquiolisis ocasionada por este fenómeno no ha sido referida con anterioridad. Informamos el caso de un escolar que sufrió lesión por explosión de un artefacto que detonó durante un festival, que produjo la destrucción del testículo derecho. Fue necesario operarlo. Durante la intervención encontramos daño total del testículo, lo que obligó a realizar una orquiectomía.

Palabras clave. Trauma testicular, orquiectomía, heridas por explosión, orquiolisis.

ABSTRACT

Blast injuries are unusual, and various blast-induced organic lesions have been reported. Testicular destruction caused by this phenomenon, i.e., orchidolysis has not been reported. We describe the case of a nine year old boy injured by the explosion of an artifact during a festival, which resulted in the destruction of the testicle. This necessitated an orchiectomy.

Key words. Testicular trauma, blast injury, orchiectomy, orchidolysis.

El trauma en países altamente desarrollados y aun en los que se encuentran en desarrollo, es la principal causa de muerte en individuos entre doce meses y 14 años de edad. Las lesiones de los genitales por trauma, son raras: menos del 1.0% de la totalidad de las lesiones que requieren hospitalización por uno o más días¹. Las heridas causadas por una explo-

sión, por lo general ocurren en regiones o países en los que existe conflicto social o bélico². Las estructuras del cuerpo más comúnmente afectadas son los pulmones, el corazón, los grandes vasos, el tubo digestivo, el hígado, el bazo; pueden causar amputaciones, afectación del oído medio e interno; de los ojos; pero, no se han descrito casos de daño testicular³.

En México, uno de los eventos más peligrosos para que un niño sufra un traumatismo, son las ferias de barrio y los días festivos de septiembre, Navidad y año nuevo. En esos periodos se usan en forma lícita o clandestina, juegos pirotécnicos. Las lesiones que se han descrito son debidas a la detonación de diversos artefactos que también pueden emitir luces llamativas. En el mercado tienen distintas denominaciones dependiendo de la cantidad de pólvora que contienen⁴.

Se informa el caso de un escolar, quien sufrió estallamiento testicular y otras lesiones en áreas vecinas como consecuencia de la energía liberada por la detonación de un explosivo.

CASO CLINICO

Niño de nueve años de edad quien refiere que estaba con unos amigos quemando "cohetes" en un sitio público. Tuvo

* Jefe de la División de Cirugía. Hospital Pediátrico Moctezuma. Secretaría de Salud del Distrito Federal. Profesor Titular de Cirugía Pediátrica y del Curso de Alta Especialidad para Postgraduados en Cirugía del Recién Nacido. Universidad Nacional Autónoma de México.

** Residente de Cirugía.

*** Residente del Curso de Alta Especialidad para Postgraduados de Cirugía del Recién Nacido.

**** Cirujano Adscrito División de Cirugía. Hospital Pediátrico Moctezuma.

Correspondencia: Dr. Carlos Baeza-Herrera. Oriente 158 No. 189 Colonia Moctezuma 2ª Sección 15530 México, D. F. Delegación Venustiano Carranza. Tel: 57 62 24 21 55 71 40 57
dr.carlosbaeza@yahoo.com.mx

Recibido: diciembre, 2010. Aceptado: abril, 2011.

Este artículo debe citarse como: Baeza-Herrera C, Velázquez-Pino H, Cortés-García R, Godoy-Esquivel AH. Orquiolisis por onda explosiva. Acta Pediatr Mex 2011;32(4):199-201.

deseos de entrar al sanitario a orinar y a la salida del baño, sus amigos le arrojaron un “cohete”, que explotó a unos centímetros de su bragueta abierta. Refiere que inicialmente tuvo la sensación de humedad y después de dolor en el testículo derecho. Se revisó y vio una gran mancha de sangre. Fue llevado de inmediato a la sala urgencias de un centro de salud cercano, del cual nos fue referido.

Al examen físico, se lo encontró con adecuada coloración de tegumentos, bien hidratado, angustiado, pero activo y consciente. Tórax y abdomen sin datos anormales. En los genitales se observó una herida circunferencial del prepucio y otra de forma irregular en ambas bolsas escrotales. Se solicitaron exámenes de laboratorio preoperatorios que fueron normales. Fue llevado a la sala de operaciones. Bajo anestesia general se observó destrucción total del testículo derecho (Figura 1) y laceración del testículo contralateral con rotura de la cubierta gonadal y lesión de la cara anterointerna del muslo. Se efectuó desbridación de la lesión. Al observar el gran daño del testículo derecho, sin posibilidad de recuperación, se decidió efectuar una orquiectomía. Las laceraciones del testículo izquierdo, del escroto y del prepucio fueron suturadas con material absorbible. Se dejó una sonda transuretral ante la posibilidad de que hubiese retención de orina por el edema frecuente en las heridas del prepucio. No se practicó estudio radiológico por considerarse innecesario.

Se prescribieron analgésicos (metamizol) durante tres días. En el postoperatorio se reinterrogó al niño respecto al accidente y ratificó que la explosión dañó su pantalón

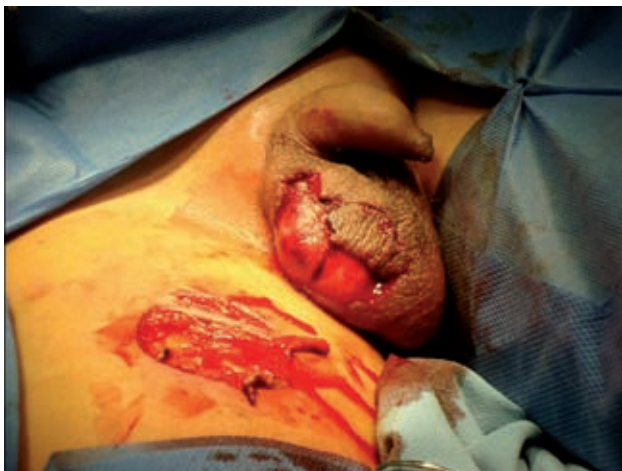

Figura 1. Efecto de la exposición a la energía liberada durante la detonación de un artefacto explosivo. Se observa el gran daño testicular.

y que el artefacto explotó a unos 30 cm de distancia de sus genitales.

Un ultrasonido Doppler del testículo izquierdo, permitió concluir que se encontraba en buenas condiciones. Al cuarto día se retiró la sonda uretral y fue dado de alta en buen estado.

El paciente ha sido revisado dos ocasiones; sus heridas habían cicatrizado; el testículo izquierdo, que midió 3.5 por 1.9 cm, no era doloroso y a la palpación sus estructuras, como el epidídimo, eran normales.

ANÁLISIS

Las heridas de los genitales externos en los niños son infrecuentes; entre ellas las más conocidas son las ocasionadas por cierres de cremallera (zipper)⁵, iatrogénicas, caída a horcajadas y mordedura de perro⁶. Un estudio de 53 casos en adultos, relata lesiones testiculares por contusión durante una actividad deportiva, en un accidente vial o por arma de fuego^{7,8}. Las debidas a la energía liberada por la explosión de un detonante de pólvora en las ferias, se han informado ocasionalmente; las más comunes ocurren en individuos que llevan cohetes en el bolsillo delantero del pantalón que les explotan, lo cual destruye los genitales. Este tipo de explosiones puede causar daño a otras estructuras anatómicas como los pulmones y extremidades por otro mecanismo⁴.

Son numerosos los niños que sufren lesiones graves en las ferias, especialmente del estado de México, en donde los usos y costumbres y aun las leyes, permiten los juegos pirotécnicos, que según su contenido de pólvora, son sus denominaciones y sus efectos. Los menos estruendosos y dañinos son las “bengalas”, las “chinampinas” y los “cohetes”. Otros cuyo contenido de pólvora es mayor, como de unos 200 gramos, se conocen como “palomas”, “huevos de codorniz” y “patas de mula”⁴. Estos últimos pueden causar daño auditivo permanente, y otra persona, cercana a la detonación puede sufrir una lesión causada por la onda de energía liberada (Figura 2).

El mecanismo causante de este tipo de lesiones es bien conocido en el medio militar: Una explosión eleva súbitamente la presión del aire y la víctima sufre lesión por exposición a la onda de choque (lesión primaria); por el o los proyectiles generados por la explosión (lesión secundaria); por el desplazamiento del cuerpo de la víctima (lesión terciaria) y por el calor liberado en el estallido⁸⁻¹⁰.

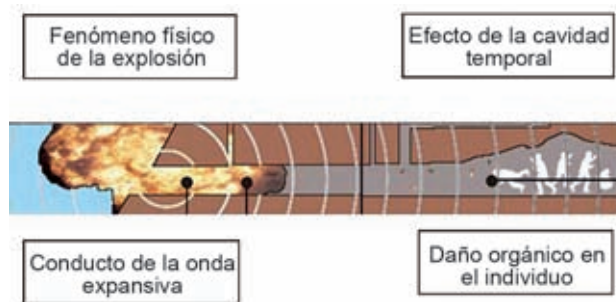


Figura 2. Diagrama para explicar de manera sencilla cómo avanza la energía liberada por una explosión; cómo se distribuye y afecta al cuerpo humano.

La lesión del paciente que presentamos fue de tipo primario, ya que sus genitales sufrieron el efecto del aumento repentino de la presión del aire, que le dañó la piel y el tejido testicular, mientras que su ropa quedó intacta.

El pronóstico de nuestro paciente es bueno si no hay como secuela una alteración funcional que se conoce como orquitis simpática y que consiste en inflamación autoinmune del testículo contralateral por la formación de autoanticuerpos. En tanto lo anterior sea verdadero, el testículo izquierdo que no estaba dañado, tendrá una función hormonal y desarrollo físico normales. Su fecundidad sólo se podrá determinar con un estudio espermatooscópico y cuando tenga vida sexual activa.

Hay la posibilidad de que los niños que han sufrido un trauma de los conductos seminíferos puedan desarrollar una “orquitis simpática”, en cuyo caso sólo se conservará la función hormonal y dejará en entredicho la posibilidad de ser fértil^{10,11}.

CONCLUSIONES

Los daños que pueden sufrir niños y adultos por el impacto de explosivos, son diversos y pueden ocurrir en cualquier región en donde se emplean estos artefactos con fines de diversión o en conflictos armados. A raíz de una conflagración acaecida en un área densamente poblada de la ciudad de México, se emitió una ley en la que se establece la prohibición de explosivos.

REFERENCIAS

1. Baeza CH, Atzin JLF, Ramírez NEM, González MT, López JC. Vestigio clínico inusual asociado a abdomen agudo traumático. *Cir Ciruj* 2008;76:481-485.
2. Frykberg ER, Tepas JJ. Terrorist bombing. Lessons learned from Belfast to Beirut. *Ann Surg* 1988;208:569-76.
3. Harrocks CL. Blast injuries: biophysics, pathophysiology and management principles. *J Army Med Corps* 2001;147:28-40.
4. Baeza CH, Medellín UDS, Sanjuán HF, Nájera HMG, García LMC. Contusión pulmonar y neumotórax por explosión. *Cir Ciruj* 2006;74:55-47.
5. Saraf P, Rabinowitz R. Zipper injury of the foreskin. *Am J Dis Child* 1982;136:557-8
6. Baeza CH, García LMC, Domínguez STP, Fernández GC, Villalobos DA. Lesión genital por mordedura de perro en varones. *Bol Med Hosp Infant Mex* 2000;57:618-22.
7. Altarac S. Management of 53 cases of testicular trauma. *Europ Urol* 1994;25:119-123.
8. Ferguson GG, Brandes SB. Gunshot wounds injury of the testis: the use of tunica vaginalis and polytetrafluoroethylene grafts for reconstruction. *J Urol* 2007;178:2462-5.
9. Cooper GS, Maynard RL, Cross NL, Hill J. Casualties from terrorist bombing. *J Trauma* 1983;23:955-9.
10. Srinivas M, Hashim S, Mitra DK. Unilateral blunt testicular trauma in prepuberal rats. *Pediatr Surg Int* 1995;15:457-60.
11. Srinivas M, Mohaucer D, Jagannathan NR, Misro MM, Chaki SP, Gupta DK. Protective role of cyclosporine in experimental unilateral blunt testicular trauma. Evaluation by 31MR spectroscopy. *Pediatr Surg Int* 2003;19:467-70