

## Terapia de reemplazo enzimático en una paciente con enfermedad de Gaucher tipo III

Dr. Luis Carbajal-Rodríguez,\* Dra. Ma. Fernanda Gómez-González,\*\* Dr. Raymundo Rodríguez-Herrera,\*\*\*  
Dr. Jorge Zarco-Román,\*\*\* Dra. Ma. Antonieta Mora-Tiscareño\*\*\*\*

### RESUMEN

La enfermedad de Gaucher (EG) es una esfingolipidosis heterogénea debida a mutaciones en el gen que codifica a la enzima lisosomal glucocerebrosidasa responsable de la hidrólisis de glucosilceramida con depósito de esta en las células fagocíticas mononucleares.

Hay 3 tipos de la enfermedad: I Forma del Adulto o no neuronopática; II Forma Infantil o neuronopática aguda; III Forma Juvenil o neuronopática subaguda (Subtipos a, b, c).

Desde 1991 la terapia de reemplazo enzimático ha reducido la morbilidad y mortalidad. El tipo I responde bien; no así el II. En el tipo III la respuesta es incompleta sin evidencia de que mejore la lesión neurológica aunque se puede utilizar para atenuar la lesión visceral y ósea. Se presenta el caso de una paciente con EG tipo III tratada con reemplazo enzimático, que ha tenido una respuesta moderadamente satisfactoria sobre todo en el área neurológica.

**Palabras clave:** Enfermedad de Gaucher, terapia de reemplazo enzimático, enzima lisosomal, glucocerebrosidasa, lesión neurológica.

### ABSTRACT

Gaucher disease (EG) is a heterogeneous sphingolipidosis due to mutations in the gene that encodes the lysosomal enzyme glucocerebrosidase responsible for hydrolysis of glucosylceramide deposit with this in mononuclear phagocytes.

There are 3 types of disease: I form of adult or not neuronopathic; II acute neuronopathic or infantile form; III neuronopathic subacute or juvenile form (Subtypes a, b, c).

Since 1991 enzyme replacement therapy has decreased morbidity and mortality. Presentation type I respond well not the answer type II – response to type III is incomplete without evidence there is even better neurological injury may be used to attenuate the visceral injury and bone. We report the case of patient who presents with EG type III and treated with enzyme replacement moderately satisfactory answer to the present time especially in the area neurologist.

**Key words:** Gaucher disease, enzymatic replacement therapy, lysosomal enzyme, glucocerebrosidase, neurological injury.

\* Subdirector de Medicina. Jefe de la Clínica de Enfermedades por Depósito Lisosomal Encargado del Despacho de Medicina Interna.

\*\* Residente del Curso Avanzado del Departamento de Medicina Interna.

\*\*\* Médico Adscrito del Departamento de Medicina Interna.

\*\*\*\* Jefa del Departamento de Radiología e Imagen. Instituto Nacional de Pediatría

Correspondencia: Dr. Luis Carbajal-Rodríguez. Subdirección de Medicina. Instituto Nacional de Pediatría. Insurgentes Sur 3700-C, C.P. 04530 México D.F. Tels: 1084-3888 y 1084-0900 ext. 1188, 1540  
Recibido: junio, 2011. Aceptado: octubre, 2011.

Este artículo debe citarse como: Carbajal-Rodríguez L, Gómez-González MF, Rodríguez-Herrera R, Zarco-Román J, Mora-Tiscareño MA. Terapia de reemplazo enzimático en una paciente con enfermedad de Gaucher tipo III. Acta Pediatr Mex 2012;33(1):9-19.

La enfermedad de Gaucher (EG) es una esfingolipidosis heterogénea debida a mutaciones en el gen que codifica a la enzima lisosomal glucocerebrosidasa (GC OMIM606463) responsable de la hidrólisis intracelular de glucosilceramida con depósito de D-glucosilceramida en células del sistema fagocítico mononuclear o por saposina C (SAPC) <sup>1</sup>.

El gen de la GC llamado GBA; está situado en el cromosoma I (q21-31) al igual que el pseudogen. El primero tiene una longitud de 10.2 kilobases distribuido en 11 exones y 10 intrones. El segundo tiene similitud en el 95% con el primero pero posee múltiples delecciones y mutaciones puntuales tanto en exones como en intrones <sup>2-4</sup>. Las saposinas A y C activan in vitro a la GC en presencia

de fosfolípidos.<sup>4</sup> El padecimiento se hereda en forma autosómica recesiva. En judíos Ashkenazi la prevalencia es de 1/450 homocigotos. En la población general 1/40,000-1/60,000. La frecuencia de portadores heterocigotos 1/14 y 1/500 en población general respectivamente.<sup>5,6</sup>

Se conocen tres tipos clínicos.

**Tipo I o forma del adulto o no neuronopática.** Es la más frecuente (90%), con prevalencia en población no judía de 1/60,000 habitantes. En judíos de origen Ashkenazi es de un caso por 1000 nacimientos. Los pacientes presentan esplenomegalia (95%), hepatomegalia (70%) y lesiones óseas (80%); también anemia, alteraciones de los factores de la coagulación y neumopatía.<sup>7-9</sup>

**Tipo II o forma infantil o neuronopática aguda.** Ocurre en 1 de 200,000 recién nacidos, con lesión neurológica severa al inicio de la vida, rápidamente progresiva. Los pacientes fallecen antes de los dos años de edad con retraso psicomotor grave, parálisis oculomotora, signos piramidales, bulbares y crisis convulsivas mioclónicas. Cursa además con una forma fatal neonatal con ictiosis cutánea e hidrops fetal.<sup>10</sup>

**Tipo III o forma neuronopática subaguda o de tipo juvenil.** Aparece entre uno y 14 años de edad o en la tercera y cuarta décadas de la vida. Es una variante intermedia entre los tipos 1 y 2 con prevalencia de 1 en 100,000 habitantes; más frecuente en el norte de Suecia. La sobrevida varía de los dos a los 60 años.

Se ha dividido en tres subgrupos dependiendo de la afección visceral o neurológica.

**Subtipo IIIa.** Aparece en la infancia o en la adolescencia, con alteración neurológica grave y progresiva, oftalmoplejía, apraxia oculomotora, nistagmo optoquinético, crisis convulsivas mioclónicas, demencia, signos bulbares y piramidales con trismus y espasticidad.

**Subtipo IIIb.** Inicio temprano, con intensa afección visceral y ósea, parálisis supranuclear, déficit cognitivo y retraso en el desarrollo con promedio de vida de 10 a 15 años.<sup>11,12</sup>

**Subtipo IIIc.** Es más atenuado, con valvulopatías mitral, aórtica o ambas.

## PRESENTACION DEL CASO

**Diagnóstico de ingreso:** Hepatoesplenomegalia; probable enfermedad de Gaucher.

Niña de un año diez meses originaria del Estado de México. Respiró y lloró al nacer, APGAR 9-9, SA 0, sin

complicaciones; con maniobras básicas de reanimación. Pesó 3,350 g. Talla 50 cm.

Madre de 22 años de edad, escolaridad, licenciatura. Padre de 25 años de edad, se desconoce su ubicación actual. G1, P1, abortos 0, cesárea 0, buen control prenatal. Acudió a siete citas. La madre tomó ácido fólico; se realizó ultrasonidos que fueron normales.

Alimentación al seno materno durante cinco meses, destete por falta de tiempo, ablactación a los siete meses; continuó con fórmula de inicio; posteriormente leche entera desde los ocho meses de edad, actualmente integrada a la dieta familiar.

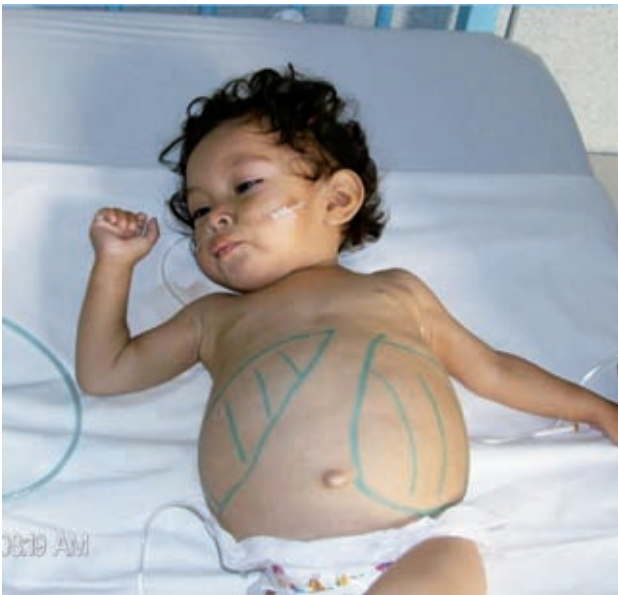Fijación de la mirada a los tres meses, sonrisa social a los cuatro meses, sostén cefálico a los cuatro a cinco meses, sedestación cinco meses. A los cinco o seis meses la madre notó dificultad en fijación de la mirada al seguir objetos, no gateó, bipedestación a los nueve meses, deambulación con apoyo al año un mes y sin apoyo al año tres meses.

Inmunizaciones: BCG al nacimiento, Sabin al nacimiento, pentavalente 2, 4, 6 meses y triple viral al año.

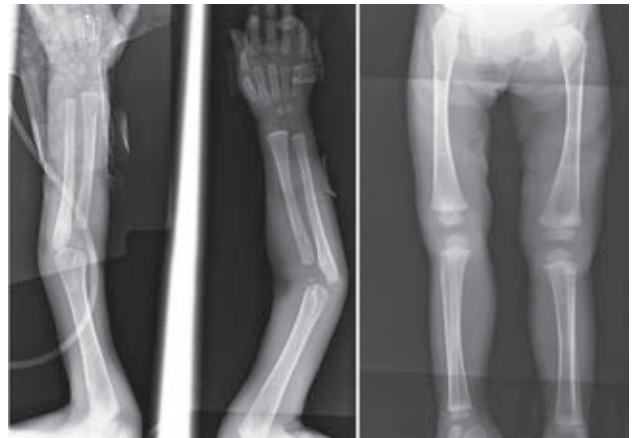
Antecedentes personales patológicos. Varicela a los seis meses. En abril 2006 tuvo dos cuadros de GEPI con intervalo de una semana, en septiembre 2006, un cuadro de bronquiolitis.

En septiembre 2005 tuvo infección de vías respiratorias altas. En un hospital del Estado de México se le diagnosticó bronquiolitis y hepatoesplenomegalia. La madre había notado que a los siete meses el perímetro abdominal de la niña estaba aumentado y que no variaba con la alimentación. Fue enviada al Hospital Infantil de Toluca. Se realizó una TAC de abdomen que mostró hepatoesplenomegalia acentuada, un ecocardiograma reveló una cardiopatía congénita acianógena, de flujo pulmonar aumentado tipo CIA, o foramen oval permeable con estenosis pulmonar mínima y gradiente de 16 mm Hg, insuficiencia tricuspídea mínima. Fue tratada con digoxina, captopril, furosemida, espironolactona. Se realizó una biopsia de médula ósea y se informó enfermedad por almacenamiento, probable enfermedad de Gaucher. Se le transfundió un paquete eritrocitario por anemia. Había el antecedente de crisis convulsivas en aproximadamente cuatro ocasiones separadas por intervalo de cuatro días, siempre con llanto acompañadas de cianosis. No se especificó el inicio de presentación. Se diagnosticó espasmo del sollozo. No volvieron a ocurrir a partir del 2006. Existía prolapso rectal recurrente.

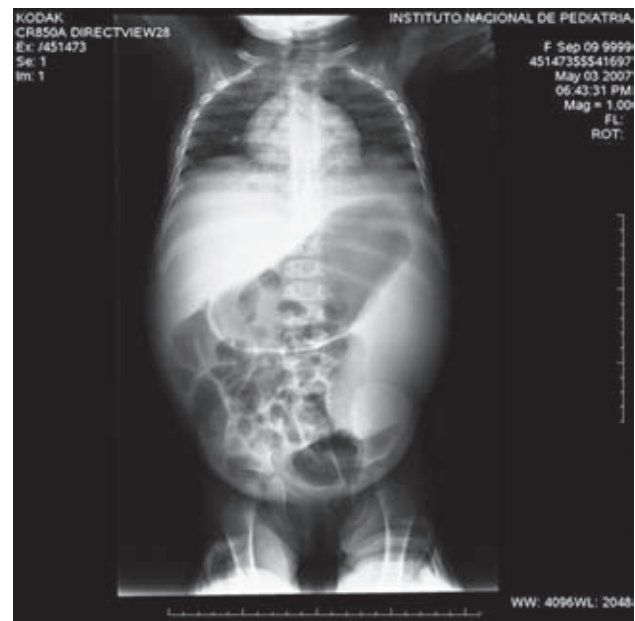
Exploración física. Peso: 7.5 kg (<3); talla: 73 cm (<3); perímetro cefálico: 44 cm (50-75) (<3). Hipoactiva, buen estado hídrico, palidez mucotegumentaria, reflejo yugular III/IV, leve tiro intercostal y retracción supraesternal, campos pulmonares con hipoventilación basal derecha, soplo sistólico I/VI en área cardíaca, abdomen distendido, esplenomegalia de 6 cm debajo del borde costal, hepatomegalia por percusión 4 x 4 x 3, palpación 6 x 6 x 4, red venosa colateral presente, buen llenado capilar de extremidades (Figura 1). Fue internada 22 días en el Servicio de Medicina Interna: Valoración Cardiológica: Soplo sistólico en C2-4 I/VI, abdomen con gran hepatomegalia. RxX sin cardiomegalia, flujo pulmonar normal, infiltrado intersticial bilateral. Clínicamente sin cardiopatía, sugieren realizar ECO. Se le transfundió plasma por alargamiento de TP y TPT. Papila redonda, bordes definidos, excavación 2/10, emergencia central de vasos, retina aplicada. Diagnóstico: fondo ojo sano sin datos de almacenamiento. El aspirado de médula ósea extra hospital muestra células del retículo-endotelio con abundante material en su interior con aspecto de “estropajo” en el citoplasma que corresponde a “células de Gaucher” en el 16%. Se toma determinación enzimática. RX de huesos largos y torácico abdominal (Figuras 2 y 3). El desarrollo psicomotor parece normal, por lo que se trataría de enfermedad de Gaucher tipo I no neuronopática. Llama la atención la alteración en



**Figura 1.** Nótese los importantes crecimientos del bazo y del hígado en la paciente.

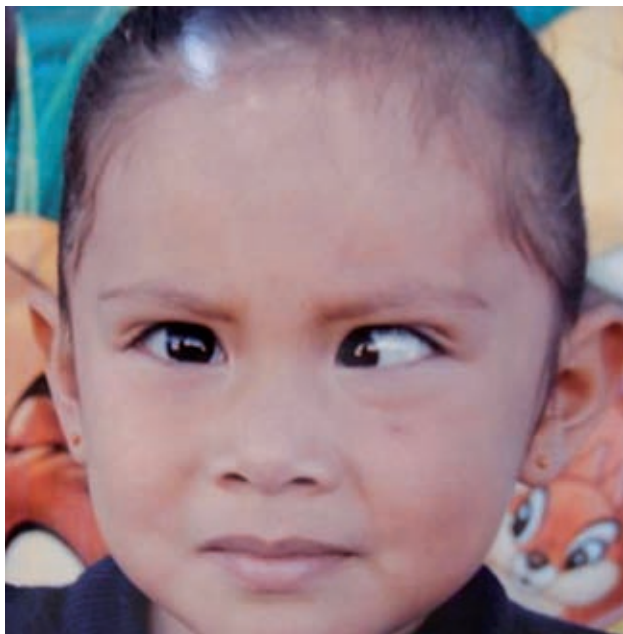

**Figura 2.** Rx de huesos donde se observan imágenes apolilladas en relación a la infiltración.



**Figura 3.** Radiografía de abdomen que muestra gran hepato y esplenomegalia.

la fijación de la mirada, (Figura 4) que como dato inicial de formas neuronopáticas puede presentarse tempranamente en la tipo III. Se sugiere nueva valoración por Oftalmología y seguimiento estrecho de la evolución neurológica. Se debe brindar asesoramiento como entidad autosómica recesiva. Se señala que hay riesgo de recurrencia de 25% para hijos de la pareja. Se pudo reducir el prolapso rectal recurrente. El 25 de mayo del 2007 egresa de Medicina



**Figura 4.** Obsérvese la apraxia oculomotora.

Interna. Debido a que la paciente cursa con anemia se le receta eritropoyetina 100 UI/Kg, sulfato ferroso 3 mg/kg. Para la probable cardiopatía encontrada en el ECO del hospital que la refirió, se prescribe furosemida, espironolactona, digoxina.

Trece días después reingresa a prehospitización por presentar cianosis y flacidez generalizada que mejora a la estimulación. Se mantiene en observación; sin complicaciones. Nuevamente reingresa a prehospitización 30 días después por los mismos síntomas. Un ECG muestra ritmo sinusal, eje desviado a la derecha. La RX de tórax reveló aumento del flujo pulmonar; índice cardiotorácico 0.5. Se suspendió el tratamiento con digoxina, furosemida, captopril y espironolactona. En el Servicio de Cardiología un ECG, con ritmo sinusal,  $\Delta$ QRS +120grados; hipertrofia ventricular derecha; sin trastornos de repolarización sugestivos de miocardiopatía. Ecocardiograma: No existe hipertrofia de los ventrículos. Se descarta causa cardíaca de las crisis cianóticas de la paciente.

Doce días después nuevamente reingresa a Medicina Interna por síntomas semejantes a los anteriores. Informe de ecocardiograma, hipertensión arterial pulmonar 40 mmHg, se descarta cardiopatía congénita. El Servicio de Neurología diagnostica espasmo del sollozo GIV, con movimientos tónico clónicos generalizados asociados a hipoxia, no corresponden a crisis convulsivas. Neumolo-

gía y Cirugía de Tórax, no encuentra datos de infiltración pulmonar, ya que no hay historia de disnea, o infecciones pulmonares recurrentes, saturación arterial mayor de 90%. Tórax restrictivo secundario a la hepatomegalia.

Una semana después egresa de Medicina Interna con prescripción de hierro polimaltosado.

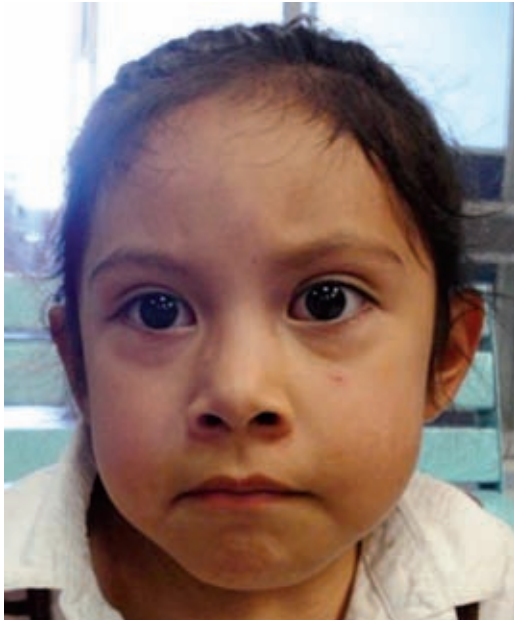El 19 de septiembre del 2007 ingresa a Medicina Interna para tratamiento con remplazo enzimático y efectuar una RMN de fémur. La paciente desarrolló datos de falla hepática después de la administración de sevoflurano inhalado; tenía incapacidad para despertar y requirió ventilador mecánico, se le envió a Terapia Intensiva donde desarrolló insuficiencia hepática, insuficiencia ventilatoria e insuficiencia neurológica. Cursó con hiperkalemia y plaquetopenia. Se le trató con solución polarizante; por anemia severa y falla hepática con alteración en los tiempos de coagulación así como fibrinógeno. Requirió una transfusión con crioprecipitados y plasma fresco congelado. Presentó temperatura de 38 a 38.3°C. Tenía hipoventilación bibasal, estertores crepitantes bilaterales, hepatomegalia de 10 cm debajo del borde costal; esplenomegalia de 6 cm. RX de tórax: Infiltrado broncoalveolar difuso, sin datos de consolidación. Se trató con cefotaxime 150 mg/kg/d y dicloxacilina 100 mg/kg/d. Se pidió interconsulta a Micología por la persistencia de la fiebre, no había mejoría. Se solicita aspirado bronquial para buscar *Pneumocystis jirovecii*; además, cultivos en serie, orina para examen directo y para cultivo.

La paciente tuvo cianosis facial por llanto intenso; movimientos tónico clónicos generalizados y paro cardiorespiratorio que requirió intubación. Persistió con fiebre y leucocitosis por lo que se decide ampliar la cobertura con ciprofloxacino 30 mg/kg/d.

Se solicita interconsulta a Nefrología por hipertensión arterial sistémica, con la presencia de balances positivos de líquidos, edema bipebral. Sospecha de disfunción endotelial ya que la renina era normal. Se solicitaron recolección de orina y Mg urinario, fósforo ( $\text{PO}_4$ ) urinario y paratohormona (PTH). Se trató con prazosin 80 mcg/kg/d y furosemide 0.5 mg/kg/d.

En Genética se indica que la paciente es homocigota L444P/L444P, que es la mutación frecuente en Gaucher Tipo III. Infectología encuentra a la paciente con datos de respuesta inflamatoria sistémica por lo que se cambió el esquema antibiótico de ciprofloxacino por meropenem a 60 mg/kg/d.





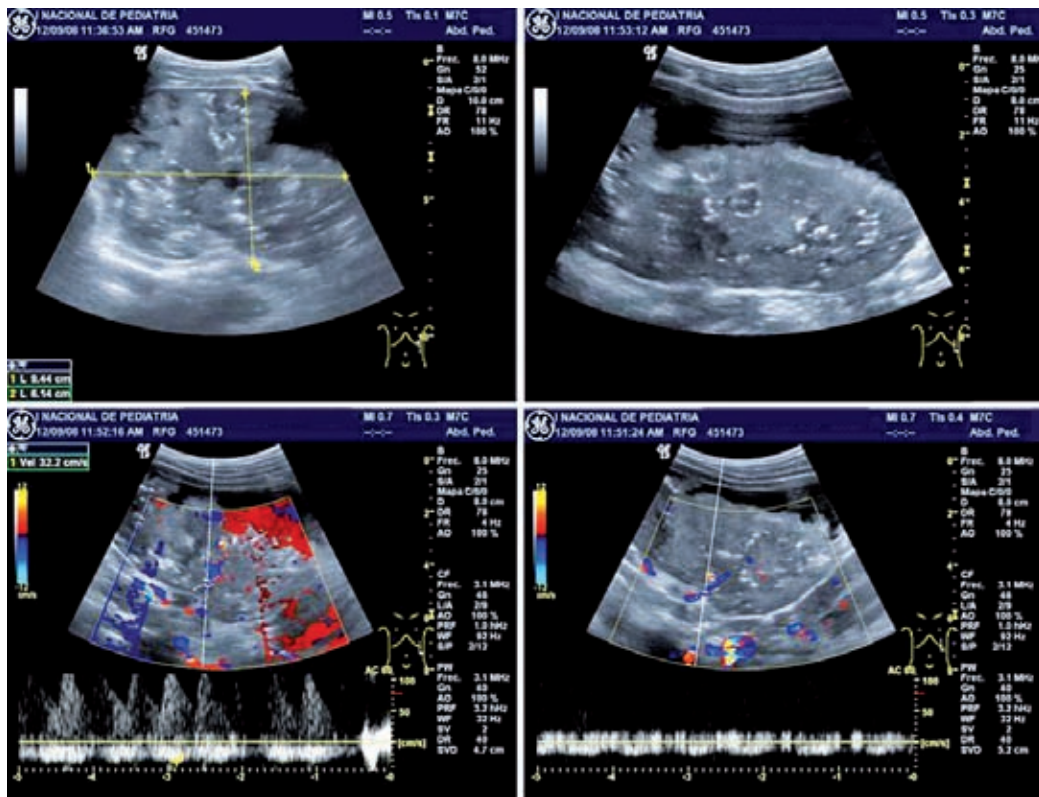
**Figura 5.** La paciente después de la cirugía correctiva del estrabismo convergente.

En Medicina Interna se inició la terapia de reemplazo enzimático con Imiglucerasa 120 UI/kg/d cada dos semanas. En la Unidad de Terapia Intensiva Pediátrica se extubó. Posteriormente tuvo una crisis cianótica, bradicardia y movimientos tónico clónico generalizados por lo que se le dio una dosis de impregnación de difenilhidantoína 15 mg/kg/d. Regresó al Servicio de Medicina Interna y egresó con tratamiento de captopril 0.25 mg/kg/d. Continuó recibiendo las infusiones hasta el día 26 de marzo del 2010 (34 infusiones). A partir de esa fecha es enviada al Instituto de Seguridad Social del Estado de México y Municipios (ISEMYN) para control y tratamiento.

Asistió regularmente a sus citas en Consulta Externa (Cuadros 1 a 7).

## DISCUSIÓN

El Registro Gaucher Anual en su informe 2010 refiere tener registrados 5,458 pacientes; de éstos, 5,005 (92%) son tipo I; 62 (1%), tipo II y 391 (7%) tipo III.<sup>13,14</sup>



**Figura 6.** US de bazo que muestra patrón heterogéneo, persistencia de la zona de infarto con Doppler se identifica arteria y vena hepática con flujos normales. Ausencia de flujo en la zona de infarto.

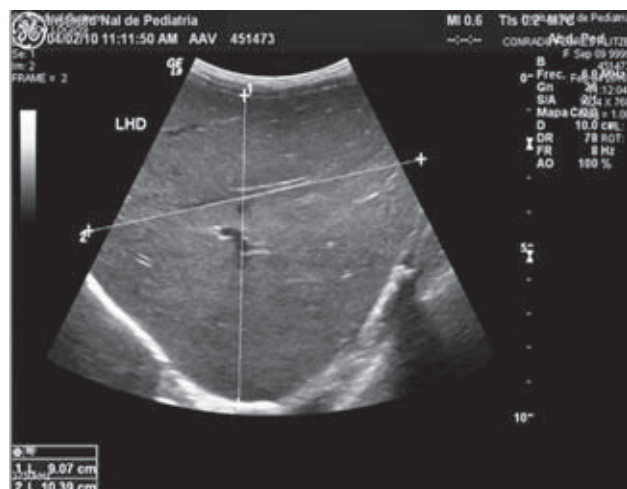


Figura 7. US que muestra persistencia de hepatomegalia.

En el subregistro de pacientes con datos neurológicos iniciado en el 2004 del mismo informe <sup>13</sup>, hubo 215 pacientes; 184 de ellos (86%) del tipo III. Iniciaron sus manifestaciones clínicas a los dos años de edad en promedio.

Se han encontrado más de 200 mutaciones en 2010 en 3,914 casos estudiados; los genotipos más frecuentes han sido N370S/N370S y N370S/L444P. N370S/ con un alelo “raro” y N370S/? Estos debidos al cambio de un nucleótido y 20% a deleciones, inserciones y arreglos complejos. Hasta 2009 se habrían informado 124 casos

asociadas a fenotipos de EG: 42 a tipo I, 37 a tipo II y 8 a tipo III, 2 a enfermedad de Parkinson y uno a fenotipo parecido a EG tipo I <sup>15</sup>

Los esfingolípidos forman parte de las membranas celulares; se componen de esfingosina (ácido palmítico más serina), que al combinarse con un ácido graso a través del grupo amino, forman ceramida; cuando ésta es receptor de azúcares, forma glucosilceramida la cual es parte del grupo de glucocerebrósidos o esfingolípidos. <sup>16</sup>

Los lisosomas se encuentran en las células de todos los animales, son vesículas membranosas que contienen enzimas hidrolíticas que realizan la digestión intracelular de macromoléculas localizadas en el citosol, formadas en el retículo endoplasmático rugoso y empaquetadas por el complejo de Golgi. La mayoría de estos contienen hidrolasas ácidas (40 tipos distintos), como: proteasas, sulfatasas, lipasas, fosfolipasas, fosfatasa, etc. La más común es la fosfatasa ácida con pH de 5, y un mecanismo de reciclaje de sus productos de la digestión llamado autofagia. Otra de sus funciones es la digestión de detritus extracelulares por fagocitosis u otros procesos de endocitosis.

Los lisosomas se dividen en primarios, que sólo contienen enzimas digestivas y secundarios con material en vías de digestión <sup>17</sup>. Cuando se acumula glucosilesfingosina, se almacena en exceso en los lisosomas de las células perivasculares y endoteliales de los vasos sanguíneos de

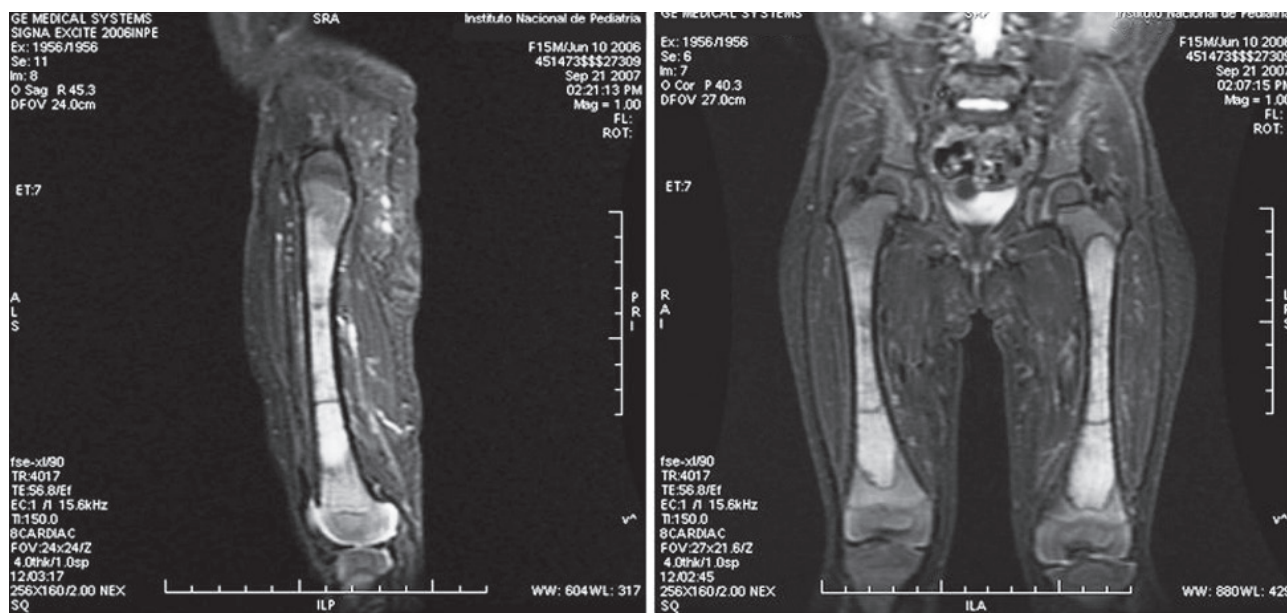
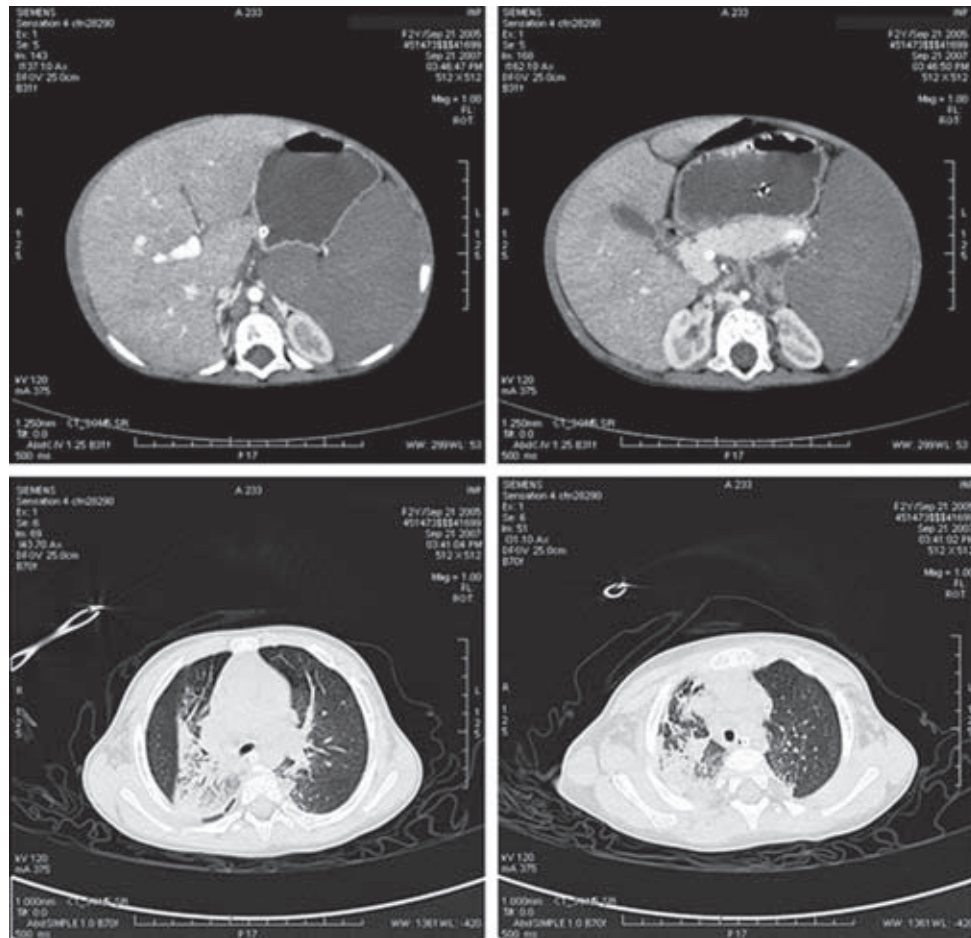


Figura 8. Resonancia magnética que muestra patrón infiltrativo a nivel de médula ósea.



**Figura 9.** Arriba: TC de hígado con gran hepato y esplenomegalia con disminución de la captación del medio de contraste en bazo. Abajo: TC pulmonar, donde se observa una zona de consolidación en parénquima pulmonar derecho.

pequeño calibre; sobre todo en bazo, hígado, médula ósea, huesos y sistema nervioso central con depósito de “*células Gaucher*” en el espacio perivascular de Virchow Robin de la corteza cerebral, en la sustancia blanca, menor en la gris, el tálamo y tejidos subependimarios de la medula espinal con pérdida de neuronas en ganglios basales, cerebelo, amígdalas cerebelosas e hipotálamo<sup>18-20</sup>.

El diagnóstico de la enfermedad se establece cuando se documenta la insuficiencia de la actividad de la enzima en leucocitos de sangre periférica, en cultivo de fibroblastos<sup>21</sup> o en ambos, con lecturas menores al 30% de la actividad de la enzima. Además, por el estudio molecular de las mutaciones<sup>22</sup>. Otro estudio que coadyuva al seguimiento de la evolución y la actividad de la enfermedad es la determinación de la quitotriosidasa la cual es secretada por los macrófagos; se encuentra elevada en el plasma de estos enfermos<sup>23</sup>.

El diagnóstico citomorfológico en biopsias de médula ósea, ganglios e hígado ayudan al diagnóstico pero no son mejores que los dos primeros. Se observan macrófagos cargados con glucosilceramida en los lisosomas que dan la apariencia de papel fino arrugado con fosfatasa ácida presente “*células de Gaucher*”.

Cuando surgió la terapia de reemplazo enzimático con técnica de DNA recombinante en 1991<sup>24,25</sup> la morbimortalidad de la enfermedad disminuyó. Es la única forma de mejorar su pronóstico, normaliza los niveles de hemoglobina, la cuenta de plaquetas, reduce las visceromegalias, previene las crisis óseas, las fracturas y mejora el crecimiento físico<sup>26</sup>; sin embargo, no mejora el aspecto neurológico. La forma no neuronopática responde bien a ésta, a diferencia de la tipo 2, donde la respuesta es nula. En el tipo 3, la respuesta es incompleta; hay deterioro progresivo en el área cognitiva y algunas veces epilepsia



**Cuadro 1.** Evolución clínica

Fecha	Edad	Habilidades neurológicas ganadas	Dimensiones clínicas de: (PDRC)	
			hígado	bazo
161107	2ª 5/12	Logra deambular con amplia base de sustentación, lateropulsión, hiperreflexia y respuesta extensora bilateral.		
291107	2ª 6/12	Corre y sube escaleras e incrementa el número de palabras		
131207	2ª 7/12	Sin cambios al mes anterior. Desapareció el espasmo del sollozo.		
<b>2008 no hubo citas</b>				
130509	4ª 5/12	Corre, baja escalones, salta, dice palabras con mayor claridad	6-6-6cm	8cm
191109	4ª 11/12	Acude a 2do de preescolar, canta, baila	9-9-9cm	6cm
210110	5ª 1/12	Socializa con buen desempeño escolar.	6-6-6cm	5cm
250510	5ª 5/12	Sin cambios	10.5cm*	4cm*
251110	6ª 1/12	Sin cambios	En cifras normales	En cifras normales

\*No hubo medicamento

**Cuadro 2.** Estudios de laboratorio 1

	121007	231007	161107	271207	290408	220109	290110	251110	010311
HB (g/dL)	10.8	11.9	14.1	14.7	14.4	12.4	12.3	12.4	13
Hto (%)	31.9	36.3	42.3	45	42.2	37.9	36.9	35.8	38.9
Leucocitos (10u/L)	13.600	14.200	15.400	13800	12.6	11300	16800	9.18	10200
Neutrofilos (%)	55	56	69	50	56.9	41.2	57	52.2	45.6
Linfocitos (%)	33.8	34.4	26	43.3	32-4	52.4	33.6	40.2	46.7
Plaquetas (10u/L)	111mil	187mill	199mil	156mil	215mil	243mil	185mil	231mil	284mil

**Cuadro 3.** Estudios de laboratorio 2

	231007	161107	271207	120308	290408	220109	290110
Glucosa(mg/dL)	84	81	85				
BUN(mg/dL)	17	9	12.9				5.3
Creatinina(mg/dL)	0.2	0.2	0.2				0.33
BT (mg/dL)	0.90		0.43	0.57	0.39		0.40
BD (mg/dL)	0.40		0.13	0.09	0.13		0.09
BI (mg/dl)	0.50		0.30	0.48	0.26		0.31
PT (g/dL)		7.2	6.6	6.5	6.6		
Albumina(g/dl)		4.3	4	3.9	3.8	4.2	3.5
Col Total (mg/dL)	109	111	107	108	121	126	97
Triglicéridos (mg/dL)	95		85	71	64	63	
AST (IU/L)	70	52	56	51	54	41	43
ALT (IU/L)	69	44	64	44	32		31
FA (IU/L)	191	177	230	195	192		161
DHL(IU/L)	592	339	287	356	452		
GGT(IU/L)	112	55	35	24			
Urea(mg/dL)	36.4	19.3	27.6				





**Cuadro 7.** Estudios de gabinete (continúa en la siguiente página)

<i>Estudio</i>	<i>Fecha</i>	<i>Informe</i>
Gammagrafia de hígado y bazo	090707	Hígado y Bazo aumentados de tamaño, con captación disminuida, distribución del radiocoloide irregular y difusa.
<i>Estudio</i>	<i>Fecha</i>	<i>Informe</i>
	060907	Presión arterial pulmonar de 40 mmHg
Ecocardiograma	260907	Sin alteraciones anatómicas, función ventricular sistólica limítrofe, función diastólica conservada.
	290610	Corazón estructuralmente normal, función ventricular conservada, presión sistólica arterial 46 mmHg
<i>Estudio</i>	<i>Fecha</i>	<i>Informe</i>
Resonancia magnética huesos largos <b>mesencefálica</b>	200907	Fémures con reemplazo de médula roja por médula amarilla en las diáfisis (aspecto de catorce a veinte años de edad) ( <i>Figura 8</i> )
	161107	Normal
<i>Estudio</i>	<i>Fecha</i>	<i>Informe</i>
Tomografía axial computarizada pulmonar y abdominal	200907	Neumonía del segmento posterior lóbulo superior derecho Hepatoesplenomegalia severa ( <i>Figura 9</i> ) Páncreas incrementado de tamaño
<i>Estudio</i>	<i>Fecha</i>	<i>Informe</i>
Potenciales evocados visuales auditivos	010607	Vía auditiva bilateral alterada. Hipoacusia severa Vía visual bilateral sin alteración al momento
	071107	Vía visual bilateral alterada por dispersión del potencial cortical
<i>Estudio</i>	<i>Fecha</i>	<i>Informe</i>
Electroencefalograma	290607	Actividad basal lenta, brotes de ondas delta lenta de alto voltaje, trenes de actividad delta en derivaciones occipitales de ambos hemisferios cerebrales

de altas dosis de enzima reemplazante para los casos de formas neuronopáticas subagudas se debe a que no existe evidencia de que mejore la lesión neurológica, aunque se puede utilizar para lesión visceral severa<sup>32</sup>.

Recibió terapia de reemplazo enzimático a partir del agosto del 2007, a los tres años dos meses de edad, hasta la fecha actual, ha evolucionado satisfactoriamente: por reducción de las visceromegalias y restablecimiento de la hemoglobina y las plaquetas a cifras normales; como se ha descrito en un estudio<sup>37</sup>. En el aspecto neurológico

ha mostrado mejoría, lo que es probable se deba a la edad en que se hizo el diagnóstico, al tratamiento temprano y al subtipo de presentación de la enfermedad que muy probablemente sea IIIB, también a la preservación del bazo de la paciente, lo cual atenúa las infecciones, las lesiones óseas y posiblemente el daño neurológico según se ha señalado.<sup>16,17,38</sup>

Sin embargo en edades pediátricas se requiere observación del curso y pronóstico de la EG tipo III y en este caso en particular de la evolución de la paciente en el futuro.

## REFERENCIA BIBLIOGRAFICA

1. Grabowski GA. Gaucher disease: lesson from a decade of therapy. *J Pediatr* 2004;14:
2. Christomanou H, Aignesberger A, Linke RP. Immunochemical characterization of two activator proteins stimulating enzyme sphingomyelin degradation in vitro. Absence of one of them in a human Gaucher disease variant. *Biol Chem Hoppe Seyler* 1986;367:879-90.
3. Horowitz M, Wilder S, Horowitz Z, Reiner O, Gelbart T, Beutler E. The human glucocerebrosidase gene and pseudogene: Structure and evolution. *Genomics* 1989;4:87-96.
4. Berent SL, Radin SN. Mechanism of activation of glucocerebrosidase by co- $\beta$ -glucosidase (glucosidase activator protein). *Biochim Biophys Acta* 1981;664:572-82.
5. Giraldo MP, Giralto M, Pérez Clavo. Enfermedad de Gaucher: Epidemiología, clínica, diagnóstico y terapéutica. España: Editorial Ibagüen SC; 2004. p. 25-7.
6. Giraldo P, Giralto P, Pocovi M. Enfermedad de Gaucher. 2da edición España: Editorial Ibagüen SC.; 2004. p. 57-95.
7. Wenstrup RJ, Roca-Espiau M, Weinreb NJ. Skeletal aspects of Gaucher disease: a review, *British Journal of Radiology* 2002;75:105-10.
8. Sidransky E. Gaucher disease and parkinsonism. *Mol Genet Metab* 2005;84:302-4.
9. Beutler E, Gelbart T, Scott CR. Hematologically important mutations: Gaucher disease. *Blood Cells Mol Dis* 2005;35:355-64.
10. Manger B, Menge E, Schaefer R, Haase C, Seidel J, Michels H. Gaucher disease, Fabry disease and mucopolysaccharidosis type I-how can the rheumatologist recognize these patients? *Z Rheumatol* 2006;65:34-43.
11. Alterescu G, Hill S, Wiggs E. The efficacy of enzyme replacement therapy in patients with chronic neuronopathic Gaucher disease. *J Pediatr* 2001;138:90-5.
12. Campbell P, Harris C, Vellodi A. Deterioration of the auditory brainstem response in children with type 3 Gaucher Disease. *Neurology* 2004;63:45-9.
13. Gaucher Registry Annual Report 2010 ICGG.
14. Tytki Szymanska A, Vellodi A, El Beshlawy A, Cole JA, Kolodny E. Neuronopathic Gaucher Disease: Demographics and clinical features in 141 patients enrolled in the ICGG Gaucher Registry. *J Inherited Metabol Dis* 2010 Jan;19[Epub ahead of print].
15. HGMD. Human Genome Mutation Database. 2009 [cited 2009; Available from: <http://www.hgmd.cf.ac.uk/ac/index.php>.
16. Arrellano Valdez CA, Ávila Arreguin EV, Ávila Tapia DA, Barrios L, Belmont Martínez L, Blass Jaimes P, Carbajal Rodríguez L. Consenso Mexicano de Enfermedad de Gaucher. *Rev Méd Inst Mex Seguro Social* 2010;48:167-86.
17. Llamasa García Velázquez GL, Navarrete Martínez JL, Rivera Salgado I, Vicuña González RM. Enfermedad de Gaucher neuronopática tipo III. Revisión de la literatura y presentación de un caso tratado con enzima recombinante humana. *Rev Mex Neuroci* 2007;8:261-73.
18. Lee RE. The pathology of Gaucher disease. *Prog Clin Biol Res* 1982;95:177-217.
19. Adachi M, Walance BJ, Schenck L, Volk BW. Fine structure of central nervous system in early infantile Gaucher's disease. *Arch Pathol* 1967;83:513- .
20. Park J, Orvisky E, Tayebi N, Kaneski Ch, Lamarca M, Stubblefield B, et al. Myoclonic Epilepsy in Gaucher Disease: Genotype-Phenotype Insights from a Rare Patient Subgroup. *Pediatr Res* 2003;53:387-95.
21. Beutler E. Discrepancies between genotype and phenotype in hematology: an important frontier. *Blood* 2001;98:2597-602.
22. Mignot C, Doummar D, Maire I, De Villemeur TB. Type 2 Gaucher disease: 15 new cases and review of the literature. *Brain Dev* 2006;28:39-48.
23. Amato D, Stachiw T, Clarke JT, Rivard GE. Gaucher disease: variability in phenotype among siblings. *J Inherit Metab Dis* 2004;27:659-69.
24. Pastores GM, Barnett NL. Current and emerging therapies for the lysosomal storage disorders. *Expert Opin Emerg Drugs* 2005;10:891-902.
25. Pastores G, Weinreb NJ, Aerts H, Andria G, Cox TM, Giralto M, Grabowski GA, Mistry PK, Tytki-Szymanska A. Therapeutic goals in the treatment of Gaucher disease. *Semin Hematol* 2004;41:4-14.
26. Barton NW, Brady RO, Dambrosia JM, Di Bisceglie AM, Doppelt SH, Hill SC. Replacement therapy for inherited enzyme deficiency macrophage targeted glucocerebrosidase for Gaucher's disease. *N Engl J Med* 1991;324:1464-70.
27. Zimran A. No justification for very high dose enzyme therapy for patients with type III Gaucher disease. *J Inherit Metab Dis* 2007;30:843-4.
28. Mehta A. Gaucher disease: unmet treatment needs. *Acta Paediatr Suppl* 2008;97:83-7.
29. Fan JQ, Ishii S. Active-site-specific chaperone therapy for Fabry disease. Yin and yang of enzyme inhibitors. *FEBS J* 2007;274:4962-71.
30. Parenti G. Treating lysosomal storage diseases with pharmacological chaperones: from concept to clinics. *EMBO Mol Med* 2009;1:268-79.
31. Haskins M. Gene therapy for lysosomal storage diseases (LSDs) in large animal models. *ILAR J* 2009;50:112-21.
32. Vellodi A, Tytki-Szymanska A, Davies EH, Kolodny E, Bembi E, Collin-Histed T, Mengel E, Erikson A, Schiffmann R. Management of neuronopathic Gaucher disease: Revised recommendations. *J Inherit Metab Dis* 2009;32:660-4.
33. Vellodi A, Bembi B, de Villemeur TB. Neuronopathic Gaucher Disease Task Force Management of neuronopathic Gaucher disease: a European consensus. *J Inherit Metab Dis* 2001;24:319-27.
34. Goker-Alpan O, Wiggs EA, Eblan MJ. Cognitive outcome in treated patients with chronic neuronopathic Gaucher disease. *J Pediatr* 2008;153:89-94.
35. Erikson A, Forsberg H, Nilsson M, Astrom M, Mansson JE. Ten years' experience of enzyme infusion therapy of Norrbottnian (type 3) Gaucher disease. *Acta Paediatr* 2006;95:312-17.
36. Tytki-Szymanska A, Czartoryska B. Enzyme replacement therapy in type III Gaucher disease. *J Inherit Metab Dis* 1999;22:203-4.
37. Erikson A, Astrom M, Mansson JE. Enzyme infusion therapy of the Norrbottnian (type 3) Gaucher disease. *Neuropediatrics* 1995;26:203-7.
38. Pensiero S, Accardo A, Pittis MG, Ciana G, Bembi B, Perissutti P. Saccade testing in the diagnosis and treatment of type 3 Gaucher disease. *Neurology* 2005;65:1837-47.