

## Síndrome de Beckwith-Wiedemann y absceso perirrenal. Informe de un caso y revisión de la literatura

Dr. José Martín Palacios-Acosta,\* Dr. Jaen Echávez-del Riego,\*\* Dr. Jaime Shalkow-Klincovstein,\*\*\*  
Dr. Carlos Alejandro Leal-Leal,\*\*\*\* Dr. David Oldak-Skvirsky,\*\*\*\*\* Dra. Angélica León-Hernández\*\*\*\*\*•

### RESUMEN

Se presenta el caso de una niña de seis años de edad con síndrome de Beckwith-Wiedemann (SBW). Tuvo un episodio febril y le apareció una masa abdominal. Se pensó que debía descartarse la posibilidad de tumor de Wilms. Se decidió realizar una laparotomía exploradora y tomar una biopsia transoperatoria. Se halló un absceso renal, sin evidencia de neoplasia. Se le trató con antibiótico. Evolucionó satisfactoriamente.

**Palabras clave:** Síndrome Beckwith-Wiedeman, absceso renal, masa abdominal, laparotomía exploradora, biopsia transoperatoria.

### ABSTRACT

We present the case of a six year old female patient with history of Beckwith-Wiedemann syndrome (BWS). She presented with fever and an abdominal mass. The possibility of Wilms' tumor had to be ruled out. It was decided to perform a laparotomy and to obtain an intraoperative biopsy. A renal abscess was found. There was no evidence of a malignancy. She was treated successfully with antibiotics.

**Key words:** Beckwith-Wiedemann syndrome, renal abscess, abdominal mass, laparotomy, intraoperative biopsy.

- 
- \* Médico Adscrito de Cirugía Oncológica. Instituto Nacional de Pediatría (INP) drjpalacios@hotmail.com  
\*\* Residente de Cirugía Oncológica, Instituto Nacional de Pediatría (INP). jaen\_e@hotmail.com  
\*\*\* Jefe del Servicio de Cirugía Oncológica. INP drshalkow@yahoo.com  
\*\*\*\* Médico Adscrito de Oncología Médica. INP drcarlosaleal@msn.com  
\*\*\*\*\* Médico Adscrito de Pediatría. Hospital Ángeles de Pedregal droidak@yahoo.com.mx  
\*\*\*\*\* Médico General. Universidad Nacional Autónoma de México – FESI  
Instituto Nacional de Pediatría angie\_atl@hotmail.com

Correspondencia: Dr. José Martín Palacios-Acosta. Instituto Nacional de Pediatría. Av. Insurgentes Sur 3700-C, Colonia Insurgentes Cuicuilco, C.P. 04530. Delegación Coyoacán, México D.F. Tel: 10 84 09 00 Ext. 1322

Recibido: agosto, 2011. Aceptado: mayo, 2012.

\*Los autores agradecen a la Dra. León-Hernández su colaboración en la estructuración y formato del artículo.

Este artículo debe citarse como: Palacios-Acosta JM, Echávez-del Riego J, Shalkow-Klincovstein J, Leal-Leal CA y col. Síndrome de Beckwith-Wiedemann y absceso perirrenal. Informe de un caso y revisión de la literatura. Acta Pediatr Mex 2012;33(4):170-174.

**E**l síndrome de Beckwith-Wiedemann (SBW) fue descrito en 1963 por Beckwith e independientemente por Wiedeman en 1964. <sup>citados por 1,2</sup> Es uno de los síndromes de sobrecrecimiento. Se caracteriza por macroglosia, onfalocelo, hipoglucemia y macrosomía. <sup>3</sup>

La asociación entre SBW y neoplasias malignas está bien documentado, las más frecuentes son: tumor de Wilms, hepatoblastoma, carcinoma suprarrenal, neuroblastoma y rhabdomioma. <sup>1,3</sup>

Los abscesos renales son colecciones de material purulento en el parénquima renal, son infrecuentes pero potencialmente fatales en pediatría. <sup>4,5</sup> El absceso puede desarrollarse por alguna de tres vías: a) Diseminación hematogena; b) infección ascendente; c) continuidad.

Por su etiopatogenia hay dos tipos de absceso: el cortical o foruncular y el corticomedular. El primero se debe a diseminación hematogena a partir de una infección como osteomielitis, celulitis, u otras causas. En este caso generalmente se aíslan gérmenes gram positivos, princi-

palmente estafilococo. Se han descrito casos localizados en el riñón derecho como lesiones únicas.<sup>4,6</sup>

Los abscesos corticomedulares se presentan como una complicación de pielonefritis; aún cuando se pueden ver en niños sanos, generalmente se deben a alteraciones de las vías urinarias, como el reflujo vesicoureteral, en niños diabéticos o en pacientes con inmunodeficiencias. En este segundo grupo los agentes causales más frecuentes son bacilos Gram negativos: *E. coli*, *Klebsiella*, *Proteus*, *Enterobacter*.<sup>4,6,7</sup>

Presentamos el caso de una niña con SBW y una masa abdominal en el riñón izquierdo.

### PRESENTACIÓN DEL CASO

Niña de seis años de edad que inició su padecimiento con fiebre de 38°C, astenia y adinamia de una semana de evolución. Se diagnosticó inicialmente una infección de vías respiratorias altas; se le dio tratamiento con cefalosporinas por tres días sin respuesta favorable. Fue revalorada; seguía febril con temperatura de 38.6°C, taquicardia de 110 por minuto; el abdomen era blando, depresible; se palpaba una masa abdominal del lado izquierdo, móvil no dolorosa; no había datos de irritación peritoneal. Un ultrasonido (USG) renal bilateral (por el antecedente de SBW), mostró aumento de volumen del riñón derecho, que medía 7 x 4 cm de longitud, no había lesiones quísticas o sólidas. El riñón izquierdo medía 12 x 7 cm de longitud, y mostraba imágenes hipocóicas en los polos superior e inferior sin calcificaciones; había ecos mixtos. El sistema pielocalicial estaba conservado. Una tomografía axial computarizada (TAC) simple y contrastada de abdomen, mostró múltiples imágenes hipodensas en el parénquima renal izquierdo, de paredes regulares, que deformaban el contorno del polo superior, una de aproximadamente 40 mm, y otra en el polo inferior de aproximadamente 30 mm de diámetro, con densidades -50 a +30 unidades Hounsfield. No había evidencia de gas en el interior de las lesiones. El riñón contralateral era normal. (Figuras 1 y 2)

Exámenes de laboratorio: Hemoglobina 11.7g/dL, hematócrito 34%; 13,600 leucocitos, plaquetas 350,000, linfocitos 26.8, segmentados 47%, linfocitos 46%, monocitos 6, eosinófilos 1, basófilos 0, bandas 0, plaquetas 549,000; tiempo protrombina 14.3 segundos, tiempo parcial de tromboplastina 29.4 segundos.

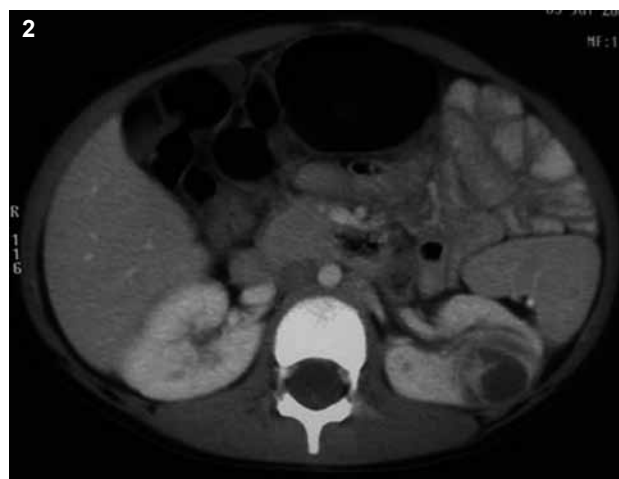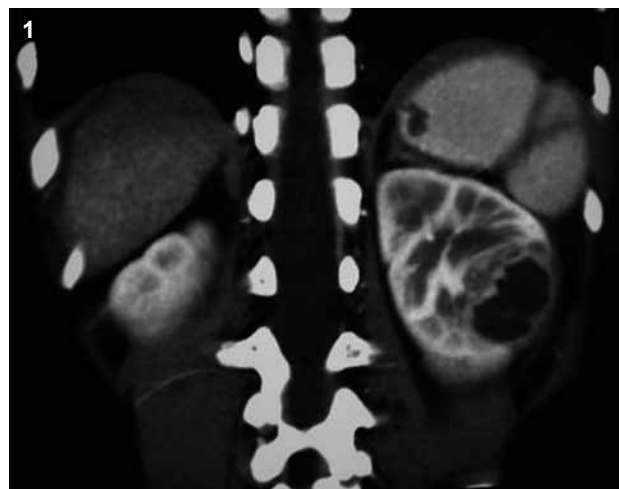

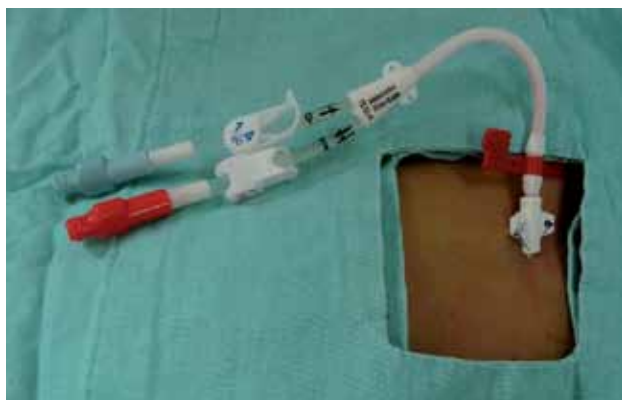
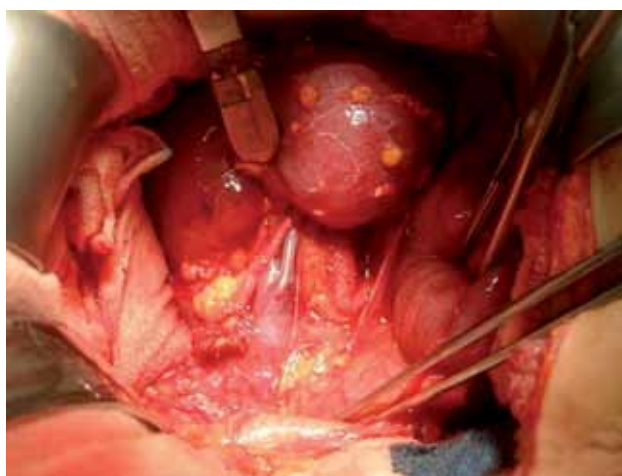Figura 1 y 2. TAC. Múltiples imágenes hipodensas en el parénquima renal izquierdo, con paredes regulares, que deforman el contorno de los polos. El riñón contralateral es normal.

Se decidió realizar laparotomía para una exploración renal bilateral y tomar una biopsia transoperatoria que permitiera normar la conducta quirúrgica. Se colocó un catéter central en la vena subclavia derecha, (Figura 3) para medir la presión venosa central durante la operación, para continuar la infusión de soluciones, toma de muestras sanguíneas y continuar antibióticos en el postoperatorio. El riñón derecho era normal. Para abordar el riñón izquierdo, se incidió la fascia de Gerota y se disecó el paquete vascular, para controlar las estructuras vasculares. (Figura 4) En la superficie de la cara posterior del riñón se veía la grasa perirrenal sellando áreas de un proceso inflamatorio en los polos superior e inferior. Existía abundante mate-



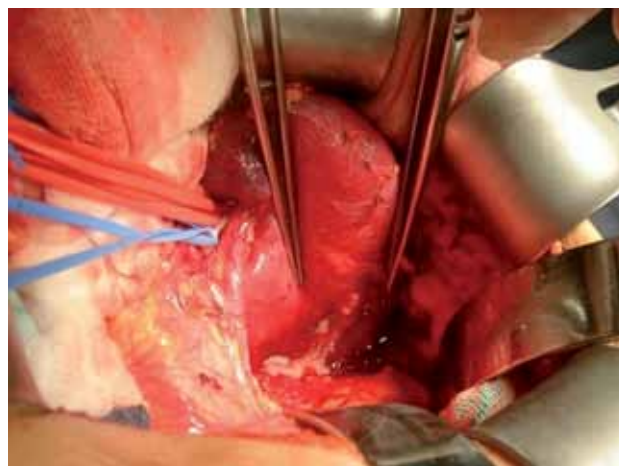
**Figura 3.** Colocación de catéter central en la vena subclavia.



**Figura 4.** Incisión de la fascia de Gerota con disección del paquete vascular para controlar las estructuras vasculares.

rial purulento, (Figura 5) que fue aspirado con jeringa y enviado a cultivo. Se drenaron ambos abscesos y se envió una biopsia transoperatoria del sitio adyacente a la lesión, cuyo estudio reveló un proceso inflamatorio sin evidencia de neoplasia. Se hizo un aseo cuidadoso y se dejó un drenaje. Se administró triple esquema de antibióticos. La paciente evolucionó favorablemente. Se inició la vía oral a las 24 horas con buena tolerancia, la fiebre desapareció durante el primer día. Drenaron 20 mL al día de material seropurulento; se retiró el drenaje a las 48 horas.

El informe del cultivo fue positivo para *Escherichia coli*. La paciente egresó por mejoría al octavo día. Actualmente está asintomática, con evolución favorable. El informe final de patología fue: fibrosis e inflamación aguda y crónica inespecífica, sin evidencia de neoplasia



**Figura 5.** Se aprecia el material purulento como parte del proceso inflamatorio.

maligna. Ganglio linfático paracaval izquierdo congestivo con hiperplasia reactiva de tipo folicular y paracortical. No se observa neoplasia maligna. El cultivo tomado en el quirófano durante la laparotomía fue positivo para *Escherichia coli* sensible a amikacina, amoxicilina y ácido clavulánico, cefazolina, cefotaxima, cefepima, ceftriaxona; resistente a ampicilina y cefalotina.

## ANÁLISIS

El SBW es un defecto congénito caracterizado por anomalías debidas a un excesivo crecimiento celular, tisular y orgánico a distintos niveles. Se ha descrito que ocurre en 1: 20,000 recién nacidos vivos.<sup>1,2</sup>

La alteración cromosómica se encuentra a nivel del 11p15.5. El síndrome se caracteriza clínicamente por defectos de la pared abdominal (onfalocele, hernia umbilical, diastasis de rectos), macroglosia, gigantismo y hemihipertrofia. Se le ha visto asociado a hipoglucemia neonatal (por hiperplasia celular de los islotes de Langerhans del páncreas), anomalías craneofaciales, malrotación intestinal, nefromegalia y anomalías diafragmáticas.<sup>1,3,8</sup> Aunque la mayoría de los casos son esporádicos, hasta en 15% de los pacientes, se identifica un patrón de tipo familiar y se presenta en forma hereditaria.<sup>5</sup> Se ha relacionado con neoplasias de tipo embrionario en 5 a 10% de los casos siendo el tumor de Wilms el más frecuente (hasta el 63% de los casos de SBW).<sup>2,8</sup> Otros tumores que se asocian a este síndrome son: carcinoma suprarrenal, hepatoblastoma, neuroblastoma y rhabdomyosarcoma.<sup>6</sup>

Estos tumores se presentan en subgrupos de SBW UPD y SBW MUTCDKN1 pero no en el subtipo de SBW ICD2.<sup>3,4,8</sup> Aparentemente, los pacientes con tumor de Wilms (WT) asociado a SBW tienen mejor pronóstico que los pacientes con WT esporádico.<sup>3</sup>

Los abscesos perirrenales generalmente se deben a la ruptura de un absceso renal en el espacio perirrenal; sin embargo, en raras ocasiones son resultado de patología gastrointestinal, como en una apendicitis retrocecal diagnosticada tardíamente, que causa una colección de material purulento y un absceso por contigüidad.<sup>9,10,11</sup>

El absceso también puede ser causado por una complicación de infección de vías urinarias ascendente por reflujo; los agentes etiológicos más frecuentes son *Escherichia coli* y *Staphylococcus aureus*.<sup>12,13,14</sup>

Igualmente se han informado alteraciones anatómicas de las vías urinarias o enfermedades predisponentes para la formación de abscesos renales. Entre ellas, se mencionan diabetes mellitus, infecciones por el virus de inmunodeficiencia humana, o pacientes con antecedente de trasplante renal.<sup>15,16</sup>

La mayoría de las series con SBW o absceso renal señalan que el síntoma más frecuente es la fiebre en 88% de los casos; la masa abdominal se menciona en 13% de los casos.<sup>1,3</sup>

El tratamiento inicial debe ser conservador, con antibióticos o drenaje percutáneo.<sup>17-19</sup> En nuestro caso, por la sospecha de neoplasia con el antecedente de SBW, se decidió realizar una laparotomía exploradora.

## CONCLUSIÓN

La relevancia de este caso es la presencia de crecimiento renal en una paciente con SBW, en quien hubo que descartar la presencia de tumor de Wilms. Si bien no es la edad de presentación del tumor de Wilms, los pacientes con SBW pueden presentar estos tumores a cualquier edad, por lo cual es muy importante que el problema sea abordado por pediatras, oncólogos pediatras, genetistas y cirujanos oncólogos pediatras. El cirujano que atienda a estos pacientes debe tomar decisiones adecuadas. Debe hacer una exploración minuciosa antes de optar por realizar una nefrectomía; pues en muchos casos de pielonefritis y abscesos perirrenales se han realizado cirugías radicales pensando en una lesión maligna renal.<sup>1,19</sup>

La obtención de una biopsia transoperatoria es importante ya que permite decidir si se trata de un proceso infeccioso o tumoral. Si es un tumor de Wilms, debe intentarse realizar una nefrectomía parcial, recordando que puede existir un tumor de Wilms en el riñón contralateral.<sup>8,20</sup> Un mal abordaje y por tanto un tratamiento erróneo, pueden dar resultados catastróficos.

Es un error realizar una nefrectomía radical en pacientes con absceso renal y sin tumoraciones. Es fundamental intentar cirugía preservadora de nefronas en pacientes con riesgo de tumores sincrónicos o metacrónicos contralaterales, donde la preservación del 50% de la masa renal total, es indispensable para poder usar dosis adecuadas de quimioterapia, y asegurar la función renal óptima a largo plazo.

Este caso demuestra la importancia del abordaje diagnóstico cuidadoso en pacientes con SBW y por ende, con riesgo de tener un tumor renal, para evitar cirugías radicales innecesarias.

## BIBLIOGRAFÍA

1. Beckwith JB. Extreme cytomegaly of the adrenal fetal cortex, omphalocele, hyperplasia of the kidneys and pancreas and Leydig cell hyperplasia: Another syndrome. *Society of Pediatric* 2003;5(8):118–25.
2. Vaughan G, Saunders W, Grosfeld J, Plumley A, Rescorla F, Scherer R y cols. Favorable Outcome in Children With Beckwith-Wiedeman Syndrome and Intraabdominal Malignant Tumors. *J Ped Surg* 2005;30(7):1042–5.
3. Beresi V, Quintana E, Latorre J, Del Rio A, Rivera G, Del pozo H. Tumor de Wilms en la infancia. *Rev Chilena Pediatría* 2007;44(1):65–72.
4. Maximiliano-Layne J, Lorena-Cazali L, Mejía-Villatoro R. Abscesos renales: Descripción de casos. *Rev Panam Infectol* 2009;11(1):52–6.
5. Alberelli I, Caggiani M, Scivoli F. Infección urinaria con abscesos renales múltiples. Caso clínico de un lactante. *Arch Pediatr Urug* 2005;76(1):38–42.
6. Ybarra M, D'Ambrosia L, Fioravanti A. Descripción del caso: absceso renal. *Arch Argent Pediatr* 2011;109(2):173–9.
7. Fullá O, Storme C, Fica A, Varas P, Flores M, Marchant G, Varas F. Abscesos renales y peri-renales: análisis de 44 casos. *Rev Chil Infect* 2009;26(5):445–51.
8. Falcón-Neira I, Vásquez-Miranda D, Ramírez-Cortés G, Morales-Sandoval C, Vargas-Vega A, Magallanes-Herrera A, y cols. Síndrome de Beckwith-Wiedemann: Reporte de un caso. *Paediatrica* 2005;7(2):71–5.
9. Gobaira A, Dubra S, Bacile S, Martínez L. Abscesos supra-renales bilaterales en un recién nacido. *Arch Pediatr Urug* 2007;78(2):74–9.

10. Maldonado-Alcaraz E, Ixquiac-Pineda G, López-Sámano G, Serrano-Brambila E. Absceso perirrenal: factores asociados a su desarrollo y mortalidad. *Arch Esp Urol* 2005;61(1):7-12.
11. Estrada-Sarmiento M. Glosectomía parcial en un paciente con el síndrome de Beckwith-Wiedemann. *Rev Cubana Estomatol* 2006;35(1):21-4.
12. Toranzo-Fernández JM, Duarte-Hernández S, Rodríguez-Pérez A. Síndrome de Beckwith-Wiedemann: Reporte de tres casos. *Revista ADM* 2001;58(5):170-2.
13. Shu T, Green J, Orihuela E, Rodríguez G, Hendrick E. Renal and peri-renal abscesses in children: proposed physio-pathologic mechanisms and treatment algorithm. *Pediatr Surg Inter* 2003;19(1):35-9.
14. Galindo-López J, Lecompte-Beltrán N, Visbal-Spirko L, Consuegra-Gallo A. Tumor de Wilms: Hallazgo coincidente. *Salud Uninorte. Barranquilla* 2006;22(1):46-51.
15. Pardo de la Vega M, Prieto-Espuñes M, Galbe-Sada J, Antuña-García J. Síndrome de Beckwith-Wiedemann: Factor de riesgo para el desarrollo de tumores. A propósito de un caso. *Bol Pediatr* 2001;41:41-4.
16. Carro-Puig E, Fernández-Braojos L. Síndrome de Beckwith-Wiedemann. Presentación de un caso. *Rev Cubana Pediatr* 2005;77(3):73-8.
17. Vázquez-López M, Pego-Reigosa R, Martínez-Regueira S, Almuiña-Simón C. Síndrome de Beckwith-Wiedemann y epilepsia. *An Pediatr (Barc)* 2006;65:390-1.
18. Alberelli A, Caggiani M, Scivoli F. Infección urinaria con abscesos renales múltiples. Caso clínico en un lactante. *Arch Pediatr Urug* 2005;76(1):38-42.
19. Quintero X. Caso Clínico: Pielonefritis y absceso renal. Presentación del caso. *Medwave* 2003;3(1):51-9.
20. Medina J. ¿Cuál es su diagnóstico? Tumor de Wilms. *Arch Argent Pediatr* 2011;109(1):74-6.