

Estudio de los soplos cardíacos en edad pediátrica

Dra. Laura Georgina Flores-Torres *, Dr. Luis Martín Garrido-García**

RESUMEN

Los soplos cardíacos son signos frecuentes en la práctica pediátrica y la causa más frecuente de referencia al cardiólogo pediatra. En 50% a 85% de los pacientes se trata de soplos inocentes que deben diferenciarse de los causados por cardiopatías congénitas o adquiridas que se conocen como orgánicos. En la mayoría de los casos una historia clínica y la exploración física adecuadas son suficientes para diferenciar un soplo inocente de uno orgánico; sin embargo, la incompetencia o la inexperiencia en la auscultación cardíaca retrasa el diagnóstico de anomalías estructurales. En este artículo se exponen las características de ambos tipos de soplo así como los criterios para referencia al cardiólogo.

Palabras clave: Soplos cardíacos, soplos inocentes, soplos orgánicos, estudio de los soplos.

ABSTRACT

Heart murmurs are one of the most common pediatric cardiology referrals. In 50-85% of patients the murmur is innocent and it should be differentiated of congenital or acquired heart diseases. In the majority of the cases a complete clinical history and a physical examination are sufficient to decide whether they are normal; however a reduction in the abilities to interpret heart sounds and murmurs delay the diagnosis in cases of structural anomalies. In this article we expose the characteristics of both normal and pathological murmurs and the pediatric cardiologist referral criteria.

Key words: Heart murmurs, innocent murmurs, organic murmurs, murmurs approach.

Los soplos cardíacos son signos frecuentes en pediatría. Del total de los soplos auscultados, hasta el 85% son inocentes y sólo entre el 0.8 y 2% son secundarios a patología cardíaca. Esta proporción es más elevada en los neonatos, en quienes únicamente 16% corresponde a soplos inocentes.¹⁻³

El pediatra es quien con una historia clínica y una exploración física cuidadosas debe diferenciar un soplo inocente de uno orgánico asociado a una cardiopatía identificando los criterios que justifican consultar al cardiólogo pediatra.

DEFINICION

Los soplos cardíacos son ondas sonoras turbulentas que se originan en flujo sanguíneo del corazón, de los grandes vasos o de ambos, que se producen a una frecuencia que varía de 20 a 20,000 ciclos/segundo.¹

Se deben estudiar las siguientes características:

- Intensidad, determinada por el volumen de sangre responsable de la turbulencia en el flujo sanguíneo.
- Tono, relacionado con la frecuencia de las vibraciones, baja, media o alta.
- Timbre, determinado por la presencia de armónicos o sobretonos; pueden ser musicales, rudos, soplan-tes, etc.
- Localización, el sitio en el que se ausculta más intensamente.
- Temporalidad, el momento del ciclo cardíaco en el que se presenta.

ETIOLOGIA

De forma general se originan del flujo turbulento a nivel de corazón o de las venas como resultado de alguna de las siguientes situaciones:

* Residente de Tercer año de pediatría

** Cardiólogo Pediatra. Jefe de pre y postgrado.
Instituto Nacional de Pediatría

Correspondencia: Dra. Laura Georgina Flores Torres. Instituto Nacional de Pediatría. Planta principal. Oficina de Enseñanza. Insurgentes sur 3700-C. Colonia Insurgentes Cuicuilco. CP 04530. Coyoacán D.F. Teléfono: 10 84 09 00 ext.1186. damoureangel@hotmail.com

Recibido: marzo, 2012. Aceptado: julio, 2012.

Este artículo debe citarse como: Flores-Torres LG, Garrido-García LM. Estudio de los soplos cardíacos en edad pediátrica. Acta Pediatr Mex 2012;33(5):252-257.

- Cardiopatías congénitas ó adquiridas
- Estados hiperdinámicos: anemia, fiebre, hipertiroi-
dismo.
- Estados de sobrecarga volumétrica de ambos ven-
trículos.

CLASIFICACION

Existen diferentes formas de clasificar los soplos de acuerdo a su etiología y características. Entre las más importantes tenemos las siguientes:

1. Etiología:
 - Inocentes
 - Patológicos
2. Temporalidad. De acuerdo a la presentación de los soplos dentro del ciclo cardíaco y su relación con los ruidos cardíacos, primero y segundo.
 - Sistólicos: Se presentan entre el primer ruido y el segundo ruidos cardíacos; coinciden con el pulso y pueden ser:
 - Protosistólicos
 - Mesosistólicos
 - Telesistólicos
 - Holosistólicos
 - Diastólicos: Se producen entre el segundo y el primer ruido cardíaco, es decir entre el cierre de las válvulas sigmoideas aórticas o pulmonares hasta el cierre de las válvulas AV, mitral y tricuspídea. Pueden ser:
 - Protodiastólicos
 - Mesodiastólicos
 - Telediastólicos
 - Holodiastólicos
 - Continuos. Se auscultan durante todo el ciclo cardíaco.
3. Intensidad: Se clasifican en VI grados como se muestra en el Cuadro 1.⁵
4. Localización: Se refiere al área torácica en la que se ausculta su máxima intensidad.
5. Duración: cortos o largos.
6. Irradiación del soplo cardíaco: Área hasta donde el soplo es audible.
7. Tono: La frecuencia de las vibraciones del soplo puede ser baja, media o alta.
8. Timbre: Característica dada por la presencia de sobretonos o armónicos pueden ser soplantes, musicales, o rudos.

Cuadro 1. Clasificación de Levine, 1933 por su intensidad.

Tipo	Características
1	Inconstante y se ausculta con concentración extrema.
2	Intensidad leve, pero auscultado de forma constante y fácilmente.
3	Intensidad intermedia, auscultado fácilmente.
4	Intensidad intermedia, asociado a frémito.
5	Muy intenso, con presencia de frémito y audible con leve contacto del estetoscopio en la pared torácica.
6	Muy intenso, audible a corta distancia, sin necesidad de estetoscopio.

Tomado de:⁵

ESTUDIO DE UN PACIENTE CON SOPLO CARDÍACO

Para la correcta identificación de un soplo cardíaco se requiere un adecuado análisis de los datos obtenidos en la historia clínica y los hallazgos de la exploración física.^{6,7}

Un estudio publicado de Yi MS, Kimball TR et al sobre costo-beneficio en la evaluación de un soplo encontró:⁷

El examen físico realizado por un pediatra tiene una sensibilidad del 86% y especificidad de 61%.

El examen físico, más una radiografía de tórax y un electrocardiograma tienen una sensibilidad de 88% y una especificidad del 83%.

La exploración por un cardiólogo pediatra tuvo una sensibilidad de 95% y especificidad de 99%.

Historia Clínica

Antecedentes heredo-familiares: Una cardiopatía congénita en padres o familiares de primer grado eleva tres a diez veces el riesgo de cardiopatía congénita, muertes inexplicables, o una miocardiopatía hipertrófica hereditaria, en 20% de los casos, arritmias.^{8-10,13}

Antecedentes Perinatales: Pueden causar una cardiopatía congénita las infecciones maternas como rubéola que la propicia en 1.2 a 1.7%; la exposición a teratógenos como la talidomida, el alcohol, las drogas, las radiaciones ionizantes, las enfermedades maternas como diabetes gestacional causante de miocardiopatía hipertrófica y cardiopatía congénita, el lupus eritematosos sistémico que causa bloqueo AV.⁹⁻¹¹

Antecedentes personales: Se deben buscar intencionadamente dismorfias, enfermedades metabólicas: mucopolisacaridosis, glucogenosis, mitocondriopatías; si están presentes obligan a realizar estudios complemen-

tarios para descartar alteraciones cardíacas estructurales. En el Cuadro 2 se mencionan algunas de éstas. También se debe interrogar sobre algunos datos como dificultad para ganancia ponderal, infecciones frecuentes, disnea, sudoración o dificultad a la alimentación, cianosis.^{9,10}

Examen físico del sistema cardiovascular

Debe realizarse en un sitio tranquilo; con el paciente calmado, de ser necesario en los brazos de la madre; no es preciso un orden. En los niños se puede alterar la secuencia a fin de obtener la mayor cantidad de datos posible.⁵

Inspección. Inicialmente se debe valorar el estado nutricional del paciente; su coloración, si hay sudación, presencia de dismorfias, malformaciones torácicas, precordio hiperdinámico.^{10,11}

Palpación. Se debe palpar el área precordial para localizar el latido de la punta del corazón que puede estar desplazado. Buscar la presencia de “thrill” o frémito; hay que palpar los pulsos a diferentes niveles como el humeral, carotídeo y femoral. Debe llamar la atención cualquiera de los siguientes hallazgos:

- Disminución ó ausencia: La ausencia de todos los pulsos se encuentra en situaciones que causan bajo gasto, como el corazón izquierdo hipoplásico. La ausencia o los pulsos femorales débiles con pulsos humerales normales se observa en casos de coartación aortica.

- Pulsos incrementados “saltones”. Son frecuentes en casos de insuficiencia aortica y en la persistencia del conducto arterial.

En la palpación es importante delimitar el tamaño y la consistencia del hígado; si está crecido puede corresponder a falla cardiaca, significa que hay congestión.^{9,10,12}

Auscultación. Independientemente de la experiencia del examinador, la auscultación cardiaca siempre debe comenzar con el análisis del ritmo cardíaco, de los ruidos cardíacos normales (1º y 2º ruidos) y su secuencia en todas las áreas cardíacas, poniendo atención en los efectos que se producen durante la inspiración y la espiración, así como cualquier modificación que ocurra con los cambios de posición del paciente. Enseguida se analizan los soplos sistólicos, y luego los diastólicos, y los agregados.

Existen cuatro áreas que sirven de guía para la auscultación del corazón.¹ (Figura 1).

- Área tricuspídea: Se encuentra entre el cuarto y quinto espacios intercostales izquierdos y la línea esternal izquierda, pero se puede extender a la derecha del esternón y hacia la región subxifoidea.
- Área pulmonar: Se localiza en el segundo espacio intercostal y la línea paraesternal izquierdas.
- Área mitral: Es la región del ápex cardiaco y se encuentra en el quinto espacio intercostal a nivel de la línea medioclavicular izquierda. Esta área se

Cuadro 2. Enfermedades en las que se debe descartar cardiopatía asociada.

Enfermedad	% afectados	Cardiopatía
Trisomía 21	40-50%	Canal atrioventricular, CIV, CIA
Trisomía 18	100%	CIV, Displasia polivalvular, CC
Trisomía 13	90%	CIV, PCA, Displasia polivalvular, CC
Sx. Turner	33-45%	Coartación aortica, válvula aortica bivalva CIA, CIV
Sx. Klinefelter	20%	PCA, CIA, CIV, Ebstein, Tetralogía de Fallot
Enf. tejido elástico	85%	Dilatación de la raíz aortica, prolapso de la válvula mitral.
Sx Marfan, Ehler-Danlos		
Noonan	70%	Estenosis valvular pulmonar, cardiomiopatía, CIA, CIV.
Sx Williams	80%	Estenosis supraavalvular aortica, Estenosis pulmonar periférica
Sx Di George	60%	Coartación aortica, tronco arterioso, tetralogía de Fallot
Cardiopatía familiar	100%	CIA
Sx de Holt-Horam, CIA con PR largo.		
Mucopolisacaridosis		Insuficiencias valvulares ó enfermedad coronaria
Glucogenosis II Ó Pompe		Miocardopatía Hipertrófica neonatal con intervalo PR corto.
Alt. mitocondriales		Miocardopatía dilatada

Adaptado de:^{9,15}

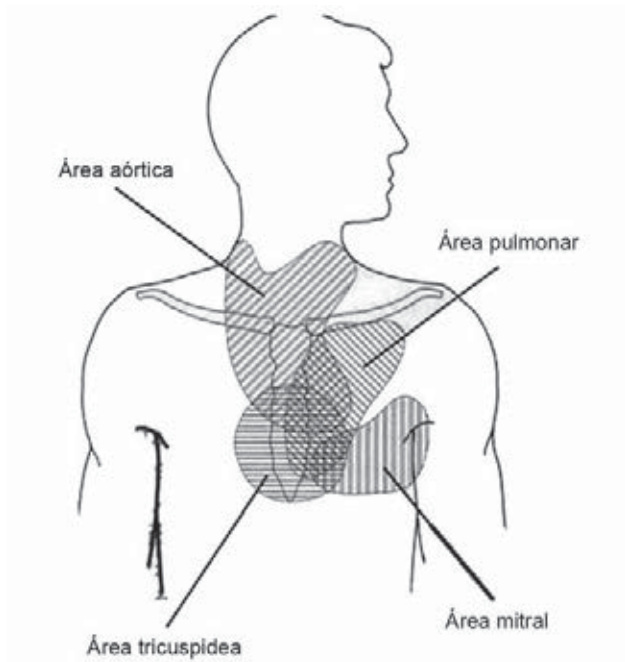


Figura 1. Las cuatro áreas primarias de auscultación, representan las regiones generales donde los ruidos cardíacos y los soplos de las cuatro valvas cardíacas se escuchan mejor. (Tomado de: Pelech AN).

puede extender hacia la región esternal izquierda y hacia la región axilar.

- Área aórtica: Se encuentra en el segundo espacio y la línea paraesternal derechos, pero se puede extender hacia el tercer espacio intercostal y la línea paraesternal izquierda y en forma vertical hacia la región supraesternal y el cuello.

Estas áreas se sobreponen y los ruidos y soplos cardíacos no están limitados a éstas y se extienden a otros sitios, por lo que la auscultación cardíaca debe de extenderse hacia la cabeza, el cuello, la región infraclavicular, la espalda y abdomen.¹

Primer ruido cardíaco. Es producido por el cierre de las válvulas auriculo-ventriculares, al inicio de la contracción ventricular isovolumétrica, por lo que se ausculta mejor en el área tricúspide y la mitral.^{1,10} Algunas de las anomalías más frecuentes son:

- Incrementado: El primer ruido cardíaco acentuado puede deberse a un incremento en el flujo mitral, por un cortocircuito de izquierda a derecha ventricular o arterial.

- Desdoblado: Este dato puede deberse a estenosis de alguna válvula sigmoidea, aórtica ó pulmonar.

Segundo ruido cardíaco. Es causado por el cierre de las válvulas sigmoideas, aórtica y pulmonar. Su análisis es muy importante en pediatría y debe hacerse tanto en inspiración como en espiración.^{1,10} Algunas situaciones más frecuentes son:

Desdoblamiento fisiológico: El segundo ruido normalmente se desdobla en la inspiración profunda y desaparece, sólo se oye un segundo ruido único durante la espiración.

Incremento. La acentuación del segundo ruido sugiere hipertensión arterial pulmonar.

- Disminución. Su disminución o desaparición sugieren estenosis pulmonar.

Otra parte complementaria a la auscultación es la del pulmón para buscar ruidos agregados o sibilancias que sugieran congestión.

Estudios Complementarios

Se realizan basándose en diversos factores, entre los más importantes están la valoración clínica del paciente, y la disponibilidad de los estudios.

Radiografía de tórax. Se ha observado que es un estudio con muy baja sensibilidad y especificidad y que rara vez proporciona información que cambie la impresión diagnóstica obtenida con los antecedentes y la exploración física; sin embargo, en la actualidad se sigue utilizando a fin de obtener mayor información y que sea confiable. Debe realizarse en posición posteroanterior, en inspiración y con buena penetración.^{3,14} Entre los datos que proporciona están:

- Forma del corazón y del pedículo vascular
- Tamaño de la silueta cardíaca midiendo el índice cardiorácico (diámetro mayor derecho + diámetro mayor izquierdo dividido entre el diámetro del tórax a nivel del diafragma) que en general debe ser menor de 0.55, pero depende de la edad del paciente.
- Vascularidad pulmonar
- Anomalías en parénquima pulmonar; en la columna vertebral.

Electrocardiograma. Este estudio puede proporcionar información importante; sin embargo, no se requiere en todos los casos para diferenciar entre un soplo patológico y uno inocente.

Aunque el trazo varía desde el nacimiento hasta la edad adulta, en general, valorado de acuerdo a la edad, señala

la posición anatómica del corazón, por anormalidades en el eje; datos sugestivos de hipertrofia de cavidades.²

Ecocardiograma. A pesar de ser el estándar de oro por su alta sensibilidad y especificidad, no se recomienda realizarlo en forma sistemática. Se realiza en pacientes cuya historia clínica, y exploración física permitan sospechar una anomalía estructural, o bien en los neonatos con soplo en quienes se considera de primera elección.^{2,3,7}

TRATAMIENTO

Un soplo “normal” no requiere seguimiento ni tratamiento. Un soplo con causa orgánica sí requiere tratamiento y seguimiento, que dependen de la causa y de las complicaciones asociadas⁸.

SOPLOS INOCENTES O FUNCIONALES EN PEDIATRIA

Se detectan sin que exista una cardiopatía o un trastorno fisiológico, son fenómenos “benignos” o “fisiológicos”. El término más correcto es el de “normal” lo que da a entender a los familiares la benignidad del soplo y un pronóstico favorable.

El diagnóstico clínico de un soplo “normal” o “inocente” se da cuando un paciente tiene una historia clínica y exploración física normales.¹

En el Cuadro 3 se mencionan las principales diferencias entre un soplo inocente y uno patológico.⁹ La intensidad de los soplos cardiacos tanto inocentes como orgánicos puede incrementarse en presencia de fiebre, anemia o cualquier situación que incremente el gasto cardiaco.

Entre los soplos inocentes más comunes en pediatría los hay:

- **Sistólicos:** Soplo vibratorio de Still, Soplo expulsivo pulmonar, Soplo de estenosis de las ramas

pulmonares del neonato, Soplo supraclavicular, soplo expulsivo aórtico.

- **Continuos:** Zumbido venoso y soplo de la arteria mamaria.

CAUSAS DE REFERENCIA AL CARDIOLOGO

Un análisis adecuado de los antecedentes clínicos y una exploración física completa, permiten diferenciar entre un soplo inocente y uno orgánico. Existen datos clínicos que implican cardiopatía y por tanto obligan a enviar a los pacientes con el especialista en cardiología lo más pronto posible, los cuales se listan en el Cuadro 4.¹⁵

CONCLUSIONES

Con el avance en la tecnología el médico ha ido perdiendo habilidades clínicas; sin embargo también han surgido medios electrónicos que facilitan el aprendizaje y que deben ser aprovechados tales como grabaciones de bases de datos que contienen ruidos cardíacos tanto normales como anormales, lo que permite perfeccionar continua-

Cuadro 4. Indicadores de enfermedad cardíaca subyacente.

Principales indicadores de enfermedad cardíaca subyacente.

1. Pacientes sintomáticos: Detención de crecimiento, polipnea, dismorfias
2. Soplo diastólico
3. Soplo cardiaco intenso (≥ 3 grado de intensidad)
4. Cianosis
6. Pulsos periféricos anormales
5. Ruidos cardiacos anormales
6. Antecedentes familiares que se asocien de forma importante a cardiopatías.
7. Soplo en edad neonatal

Adaptado de:^{6,12}

Cuadro 3. Diferencias entre un soplo sistólico inocente y uno patológico.

<i>Característica</i>	<i>Inocente</i>	<i>Patológico</i>
Temporalidad	- Sistólico expulsivo casi siempre. - Nunca regurgitante. - Continuo con acentuación diastólica.	- Sistólico regurgitante - Diastólico - Continuo con acentuación sistólica.
Intensidad	Nunca mayor a grado 3.	Generalmente mayor a grado 3.
Ruidos card.	Normales sin agregados.	Alterados.
Irradiacion	Ninguna	Siempre
Maniobra de valsalva	Disminuye	

Adaptado de:^{1,5}

mente las habilidades en la auscultación, pues los soplos cardíacos pueden presentarse hasta en 90% de los niños y a pesar de ser en su mayoría “normales” pueden generar mucha ansiedad a sus familiares. El 1% de los casos son debidos a cardiopatías situación en cuyo caso existe una clara diferencia entre un soplo patológico y uno inocente; una historia clínica bien realizada y una exploración física cuidadosa permitirán realizar un diagnóstico y enviar oportunamente al niño con el especialista, o bien tranquilizar al paciente y a sus familiares sobre el significado del soplo. Además, se evitan muchos estudios innecesarios.^{3,10}

REFERENCIAS BIBLIOGRÁFICAS

1. Pelech AN, MD. The Physiology of Cardiac Auscultation. *Pediatr Clin N Am* 2004;51:1515-35.
2. Manning D, Paweletz A, Robertson JL. Management of asymptomatic hearth murmurs in infants and children. *Pediatrics and Child Health* 2008;19(1):25-9.
3. Centeno F, Alcalde C, Beltrán AI. Utilidad de la radiografía de tórax en el soplo cardíaco. *An Pediatr Contin* 2007;5(5):289-93.
4. Biancaniello T. Innocent Murmurs. A Parent's Guide. *Circulation* 2004;109-62-e163.
5. Duhagon P. Soplos Cardíacos. *Arch Pediatr Urug* 2002;73(1):22-5.
6. Faerron AJ. Abordaje clínico de soplos cardíacos en la población pediátrica. *Acta Pediatr Costarric* 2005;19(1):21-5.
7. Gonzáles MP, Gonzales DJ, Buñuel AJ. ¿Qué hacer ante el hallazgo de un soplo cardíaco en un niño asintomático? *Evid Pediatr* 2006;2:89-95.
8. Santamaría DH, Danglot-Banck C, Gómez GM. Soplos Patológicos en los niños. *Rev Mex Pediatr* 2002;69(3):108-10.
9. Martins P, Dinis A, Canha J, Ramalheiro G, Castela E. O Sopronum coracao normal. *Rev Port Cardiol* 2008;27(6):815-31.
10. Martel MR. Los soplos cardíacos en la infancia. *Pediatría Integral* 2008;XII(8):745-52.
11. Biancaniello T. Innocent Murmurs. *Circulation* 2005;111:e20-e22.
12. Mcconnel ME, Adskins SB, Hannon DW. Heart murmurs in pediatric patients: When do you refer? *Am Fam Physician* 1999;1;60(2):558-64.
13. Tavel ME. Cardiac Auscultation. A Glorious Past-And it Does Have a Future! *Circulation* 2006;113:1255-9.
14. Johnson R, Holzer R. Evaluation of asymptomatic heart murmurs. *Curr Paediatr* 2005;15:532-8.
15. Kobinger MEBA. Assessment of heart murmurs in childhood. *J Pediatr (Rio J)* 2003;79(1):87-96.
16. Ruíz BC. Soplo Inocente: Importancia diagnóstica. *Protocolos diagnósticos y Terapéuticos en Cardiología Pediátrica*. Madrid: Sociedad Española de Cardiología Pediátrica; 2005. p. 1-9.
17. Danford DA, McNamara DG. Innocent Murmurs and Heart Sounds. En: Garson A, Bricker JT, Fisher DJ, Neish SR. *The Science And Practice of Pediatric Cardiology 2nd USA: Edition Year*; 1998. p. 2203-12.
18. Scruggs K, Johnson MT. Alteraciones Cardíacas: Soplos Cardíacos. En: *Pautas de Tratamiento Pediátrico. Nuevas Pautas de la American Academy of Pediatrics*. UK: Atlas Medical Publishing Ltd; 2008. p. 62-4.
19. Sondheimer HM, Boucek MM, Ivy DD, Lorts A, Schaffer MS, Wolfe RR. Cardiovascular Diseases. In: Hay WW, Haywar AR, Levin MJ, Sondheimer JM. *Current Pediatric Diagnosis & Treatment 16th Edition Lange Medical Books/McGraw-Hill*; 2003. p. 544-6.
20. Molina Zapata B. Soplos inocentes en los niños. *Acta Pediatr Mex* 1985;6(3):115-7.