

Resección de quiste de colédoco y hepatoduodeno anastomosis vía laparoscópica

Dr. Pedro Salvador Jiménez-Urueta *, Dr. Byron Alexis-Pacheco **, Dr. José de Jesús Gutiérrez-Escobedo ***, Dr. Ramón Alfredo Castañeda-Ortiz ***, Dr. Roberto Suárez-Gutiérrez ***

RESUMEN

Introducción. El quiste de colédoco es una malformación congénita de la vía biliar. Ocurre en uno por cada 100,000 a 150,000 nacidos vivos. ¹ Todani et al. publicaron su experiencia sobre hepatoduodeno anastomosis (HDA) en quiste del colédoco. Señalaron que la colangitis ascendente que resulta es una complicación “exageradamente injusta”. Presentamos nuestra experiencia en este procedimiento quirúrgico.

Material y métodos. Estudio de ocho casos, cuyas edades eran de tres a 17 años (media, ocho años); dos varones y seis mujeres; con seguimiento prospectivo realizado en el Centro Médico Nacional “20 de Noviembre” entre enero del 2010 hasta octubre del 2012, operados de quiste de colédoco con HDA. Se registraron tiempo quirúrgico, tiempo de ayuno, tiempo de estancia hospitalaria, síntomas, complicaciones trans y postoperatorias.

Resultados. El dolor abdominal fue el síntoma principal en los ocho pacientes. El tiempo quirúrgico varió de 150 a 330 minutos con un promedio de 250 minutos. Durante el seguimiento de dos años no ha habido casos de colangitis.

Análisis y conclusión. La cirugía laparoscópica por mínima invasión para acceder al duodeno y realizar la reconstrucción bilioentérica es mucho más fácil; sólo requiere una anastomosis, a diferencia de la reconstrucción yeyunal que conlleva una movilización del yeyuno a través del colon y reconstrucción asistida por vía umbilical. La HDA requiere además mayor tiempo quirúrgico y anestésico

Palabras clave: Hepatoduodeno anastomosis, quiste de colédoco, colangitis, vía biliar.

ABSTRACT

Background. Choledochal cyst is a rare abnormality. Its estimated incidence is of 1:100,000 to 150,000 live births. Todani et al. in 1981 reported the main objection for performing a simpler procedure, i.e., hepaticoduodenostomy, has been the risk of an “ascending cholangitis”. This hazard, however, seems to be exaggerated.

Methods: A laparoscopic procedure was performed in 8 consecutive patients with choledochal cyst between January 2010 and September 2012; 6 females and 2 males mean age was 8 years.

Results. Abdominal pain was the main symptom in everyone, jaundice in 1 patient and a palpable mass in 3 patients. Laparoscopic surgical treatment was complete resection of the cyst with cholecystectomy and hepaticoduodenostomy laparoscopy in every patient.

Discussion and conclusion. A laparoscopic approach to choledochal cyst resection and hepaticoduodenostomy is feasible and safe. The hepaticoduodenal anastomosis may confer additional benefits over hepaticojejunostomy in the setting of a laparoscopic approach. The creation of a single anastomosis can decrease operative time and anesthetic exposure.

Key words: Choledochal cyst, hepaticoduodenostomy, cholangitis, biliary duct.

* Jefe del Servicio de Cirugía Pediátrica. Centro Médico Nacional “20 de Noviembre” ISSSTE

** Residente de cuarto año Cirugía Pediátrica. Centro Médico Nacional “20 de Noviembre ISSSTE”

*** Médico Adscrito Cirugía Pediátrica. Centro Médico Nacional “20 de Noviembre ISSSTE”

Correspondencia. Dr. Pedro Salvador Jiménez-Urueta. Cirugía Pediátrica. Centro Médico Nacional “20 de Noviembre ISSSTE” Félix Cuevas 540 Colonia del Valle. CP 09100 D.F

Recibido: diciembre, 2012

Aceptado: junio, 2013

Este artículo debe citarse como: Jiménez-Urueta PS, Alexis-Pacheco B, Gutiérrez-Escobedo JJ, Castañeda-Ortiz RA, Suárez-Gutiérrez R. Resección de quiste de colédoco y hepatoduodeno anastomosis vía laparoscópica. Acta Pediatr Mex 2013;34:258-262.

El quiste de colédoco es una malformación congénita de la vía biliar que ocurre en un caso por cada 100,000 a 150,000 nacidos vivos.^{1,2} El cuadro clínico depende del tamaño del quiste; de la edad del paciente al momento del diagnóstico y el tipo de quiste. La triada clásica de dolor, masa e ictericia no es tan frecuente y sólo se ve en 20% de los casos.^{2,3} La ictericia y el dolor abdominal crónico son los datos clínicos más frecuentes.^{4,5} Al examen físico es frecuente palpar una masa y se sospecha de un quiste del colédoco. El diagnóstico se corrobora con estudios como ultrasonido, tomografía y colangiografía. La colangiografía transoperatoria es útil para verificar el tamaño del quiste, su unión con el duodeno y su morfología. El tratamiento tradicional en la mayoría de los hospitales ha sido la hepatoyeyuno anastomosis (HYA) con Y de Roux que da buenos resultados.^{6,7} En México Gallardo y cols. en 2001 reiniciaron la técnica quirúrgica con hepatoduodeno anastomosis (HDA) y resección del quiste mediante cirugía abierta. Tan et al.^{8,9}, en 2003 publicaron dos primeros casos operados vía laparoscópica, técnica que no se usaba en México de acuerdo a la literatura consultada. Sin embargo, en las memorias del congreso de Cirugía Pediátrica de México se hace referencia a este procedimiento realizado por García H, Jiménez U et al.¹³ El objetivo del presente trabajo es presentar la experiencia en la resección de quiste del colédoco en los dos últimos años con HDA laparoscópica.

MATERIAL Y MÉTODOS

Estudio de ocho casos de quiste del colédoco, con seguimiento prospectivo operados en el Centro Médico Nacional "20 de Noviembre" entre enero del 2010 y septiembre del 2012. Hubo seis niñas y dos niños cuyas edades iban de tres a 17 años (media de ocho años).

Se estudiaron variables como edad, sexo, signos y síntomas, método de diagnóstico, tipo de quiste de colédoco de acuerdo a la clasificación de Todani, tiempo quirúrgico, tiempo de ayuno, tiempo de estancia hospitalaria, complicaciones trans y postoperatorias.

Técnica quirúrgica

Los pacientes fueron operados con técnica laparoscópica a través de cuatro puertos de 5 mm: un puerto umbilical para lente de 5 mm, 30 grados; infusión de CO₂ a 1 L/min y

presión de CO₂ entre 8 y 12 mmHg, y tres puertos ubicados en hipocondrio derecho –línea media axilar–, hipocondrio izquierdo y flanco izquierdo (Figura 1). Se utilizó bisturí armónico para la disección. Se realizó una colangiografía transoperatoria. La disección del quiste se realizó yendo de la parte distal hacia la parte proximal. Se cerró la unión a duodeno con sutura absorbible, continua, simple o con grapadora lineal cortante de 3.5 mm x 30 mm de longitud. Para la anastomosis se utilizó sutura absorbible 4-0 y 5-0 (Figura 3), puntos simples y colocación de drenaje pasivo en el lecho de la anastomosis. Se tomó una biopsia hepática con bisturí armónico a los pacientes con quiste de colédoco tipo IVa (dilatación intra y extrahepática de la vía biliar). Se mantuvo en el postoperatorio una sonda nasogástrica hasta que se restauró el tránsito intestinal.

El control postoperatorio se hizo a los siete días postoperatorios; al mes y después cada seis meses, cuando se valoró la persistencia o ausencia de síntomas y se hicieron estudios de laboratorio como TGO, TGP, DHL, FA, bilirrubinas, gammagrafía de función hepática y colangiografía en pacientes con quiste de colédoco Tipo IVa (dilatación intra y extrahepática de la vía biliar).

RESULTADOS

Durante enero del 2010 a noviembre del 2012 se diagnosticaron ocho pacientes con quiste de colédoco; cuyas edades iban de los tres a los 17 años con promedio de ocho años; fueron dos hombres y seis mujeres. El dolor abdominal fue el síntoma principal en los ocho pacien-

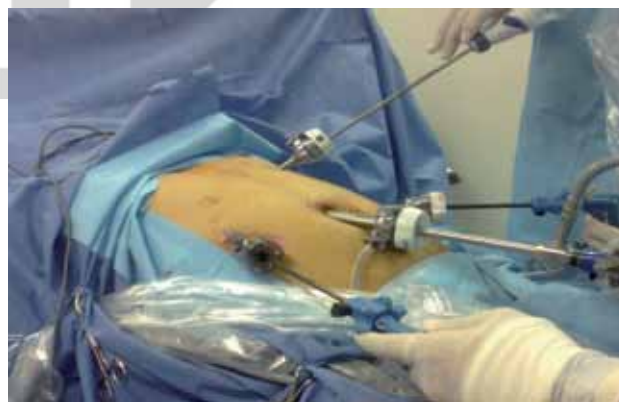

Figura 1. Colocación de los puertos.

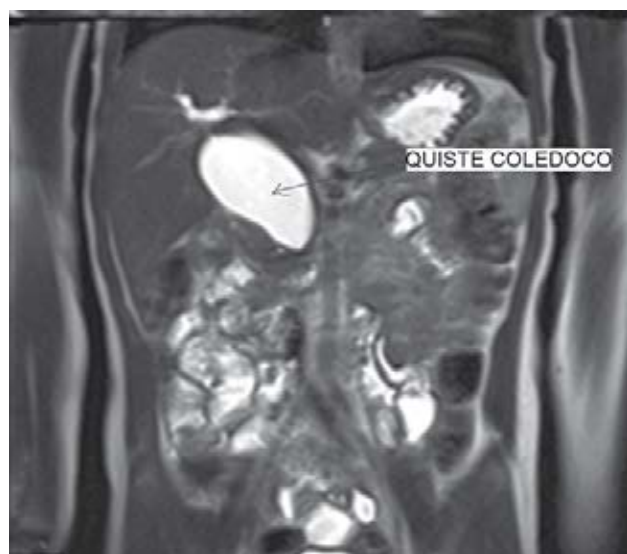

Figura 2. Colangiografía resonancia contrastada: que muestra la dilatación quística del colédoco.

tes (Cuadro 1). Se diagnosticaron cinco con ultrasonido (US), tomografía (TC), resonancia magnética (RMN), tres con US y TC (Figura 2). El tipo de quiste de acuerdo a la clasificación de Todani fue seis con quiste de colédoco Tipo I (dilatación quística del colédoco) y dos con tipo IVa. El tiempo quirúrgico varió de 150 a 330 minutos con promedio de 250 minutos (Cuadro 2). Se mantuvo la sonda nasogástrica entre 24 y 72 horas. Se inició la vía oral entre tres y nueve días con promedio de cinco días y medio. El tiempo de estancia hospitalaria varió entre cinco y 14 días con promedio de siete días y medio. Un paciente tuvo una complicación postoperatoria: una fuga de anastomosis al tercer día postoperatorio. Se trató de manera conservadora con ayuno, nutrición parenteral total y octreótide por siete días. Otro paciente tuvo reflujo duodeno-gástrico tratado con sucralfato (Cuadro 3). Durante el seguimiento de dos años no ha habido un solo caso de colangitis.

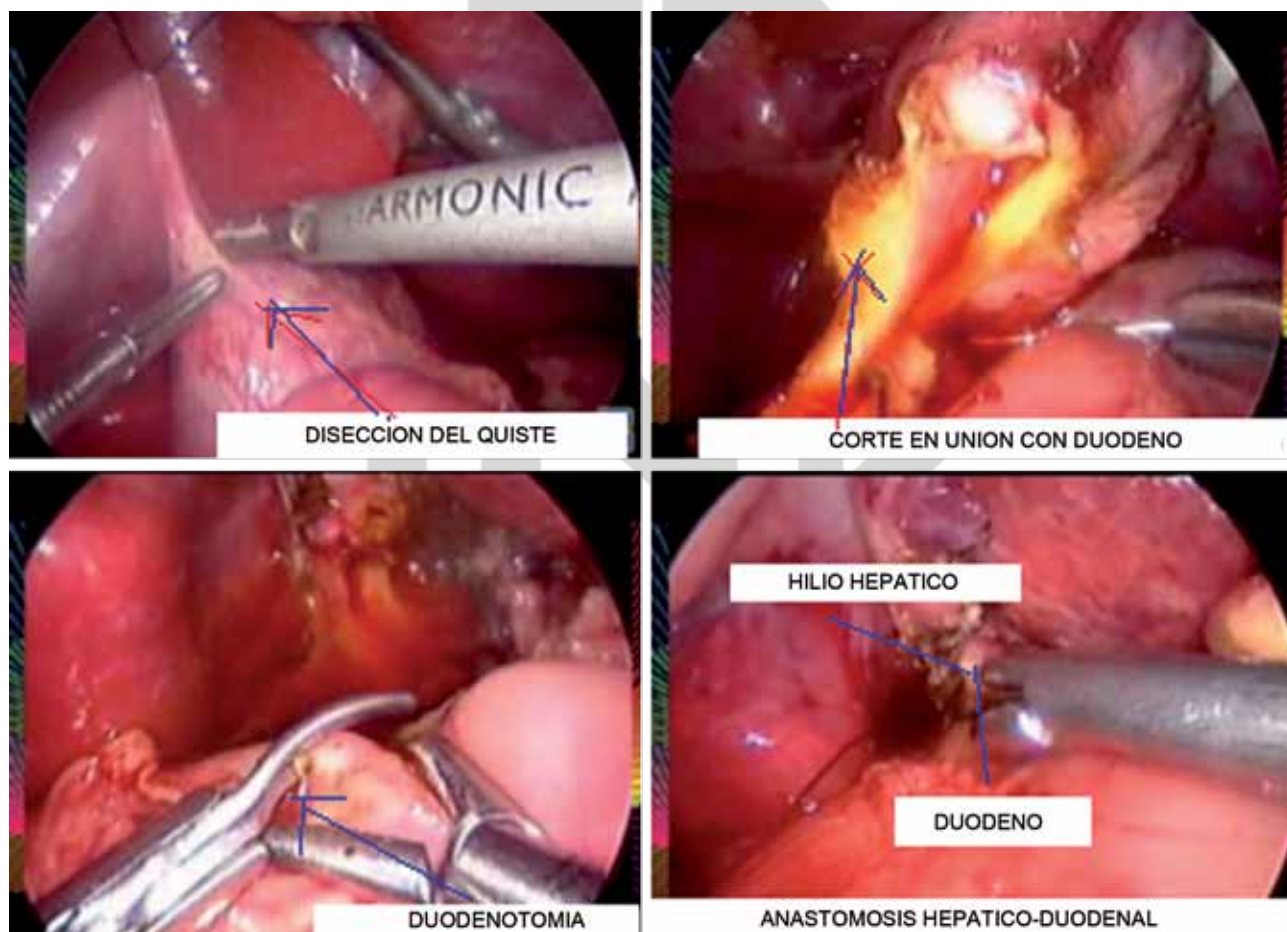


Figura 3. Secuencia: A) Disección del quiste. B) Sutura y corte en duodeno. C) Duodenotomía. D) Anastomosis hepatoduodenal.

Cuadro 1. Síntomas

Síntomas	N
Dolor	7/8
Ictericia	1/8
Masa abdominal	3/8
Perforación de vía biliar*	1/8

*Perforación biliar fue la forma de presentación del quiste en un paciente.

Cuadro 2. Tiempos quirúrgicos y estancia

	H-D	Promedio
Tiempo quirúrgico (min)	150-330	250
Inicio vía oral (días)	3-9	5.5
Estancia hospitalaria (días)	5-14	7.4

Cuadro 3. Complicaciones

Complicaciones	H-D
Fístula biliar	1/8
Reflujo duodeno gástrico	1/8
Colangitis	0/8
Total	2/8

ANÁLISIS

El tratamiento quirúrgico del quiste de colédoco se ha modificado rápidamente en la última década. La reconstrucción bilioentérica puede ser hacia el yeyuno o el duodeno. La hepatoyeyuno anastomosis se practica con más frecuencia a pesar de ser más laboriosa. Se considera que produce menos colangitis que la derivación hacia el duodeno. La reinscripción de la técnica (HDA) fue realizada por Gallardo et al. en 2001,⁵ con cirugía abierta, como lo describió Todani dos décadas antes.³ Gallardo et al.⁷ en México publicaron un segundo artículo en 2010, estudio interinstitucional en el que presentaron 15 pacientes tratados con HDA por vía abierta en casos de quiste de colédoco tipo I sin que se produjera colangitis ascendente. El primero en publicar un abordaje laparoscópico para la resección del quiste de colédoco fue Farello en 1995 en Italia realizando una hepatoyeyuno anastomosis. En 2003 Tan publicó en Australia la primera hepatoduodeno anastomosis por vía laparoscópica.⁹ Después de estas fechas

el número de artículos para hepatoduodeno anastomosis se multiplicaron en el tratamiento del quiste de colédoco tanto en cirugía abierta como laparoscópica e incluso estudios comparativos con hepatoyeyuno anastomosis sin diferencias en cuanto al control de la enfermedad y la colangitis ascendente postoperatoria.¹⁰⁻¹² Gallardo y colaboradores confirma esta información y las ventajas técnicas de la hepatoduodeno anastomosis.

La técnica por mínima invasión para reconstrucción bilioentérica es más fácil hacia duodeno; requiere una anastomosis, a diferencia de la reconstrucción yeyunal que implica movilización del yeyuno a través del colon y reconstrucción asistida por vía umbilical, lo cual eleva el riesgo de fístulas, dehiscencia de anastomosis, contaminación de la pared, formación de adherencias, rotación del asa ascendida, etc.

En los datos de la literatura consultada no encontramos diferencias en las complicaciones entre la HDA y HDA. En nuestros casos no hubo complicaciones de importancia. Los tiempos quirúrgicos, inicio de la vía oral y estancia hospitalaria son menores en la HDA que en la HAY.¹³ Ningún paciente ha tenido colangitis. No existe explicación en la literatura sobre la razón por la cual los operados de quiste de colédoco tienen menos riesgo de colangitis que los de atresia de vías biliares. Una hipótesis que habría que estudiar es el hecho de que los pacientes con quiste de colédoco mantienen un adecuado flujo biliar, con buen aclaramiento del mismo.

Concluimos que la HDA laparoscópica es segura para el tratamiento de quiste de colédoco en niños. Es un procedimiento reproducible con mínima morbilidad que cura la enfermedad y permite una adecuada recuperación de los pacientes. Esta es la primera serie de casos operados por vía laparoscópica en México.

REFERENCIAS

1. Todani T, Watanabe Y, Narsue M. Congenital bile duct cysts, classification, operative procedures and review of thirtyseven cases, including cancer arising from choledochal cyst. *Am J Surg.* 1977;134:263-9.
2. Alonso LF, Rever WB, Pessagno DJ. Congenital choledococele cyst, with a report of 2 analysis of 94 cases. *Surg Gynecol Obstet.* 1959;108:1-30.
3. Todani T, Watanabe Y, Mizuguchi T, Fuji T, Toki A. Hepaticoduodenostomy at the hepatic hilum after excision of choledochal cyst. *Am J Surg.* 1981;142:584-7.

4. Shimotakahara A, Yamataka A, Yani T. Roux-in-Y hepaticojejunostomy or hepaticoduodenostomy for biliary reconstruction during surgical treatment of choledochal cyst: which is better? *Pediatr Surg Int.* 2005;21:5-7.
5. Gallardo Meza AF, Villaroel CR, Piña GA, Dessavre DA, Palacios Zulueta M, Martínez MT, Parra MM, Muñiz SI. Anastomosis hepaticoduodenal: una alternativa confiable en el tratamiento del quiste de colédoco. *Rev Mex Cir Pediatr.* 2001;8:84-7.
6. Ystgaard B, Myrvold HE, Pilsen G. Magnetic resonance imaging in preoperative assessment of choledochal cyst. *Eur J Surg.* 1992;9:158:60.
7. Gallardo-MA. Anastomosis hepático-duodenal. ¿Técnica de elección para el tratamiento de quiste de colédoco? Seguimiento a largo plazo de un estudio interinstitucional en: *Acta Pediátrica Mex.* 2010; 31(1):3-5.
8. Farello GA, Cerofolini A, Rebonato MI. Congenital choledochal cyst: video-guided laparoscopic treatment. *Surg Laparosc Endosc.* 1995;(5):354-8.
9. Tan HL, Shankar KR, Ford WD. Laparoscopic resection of type I choledochal cyst. *Surg Endosc.* 2003;17:1495-7.
10. Matthew TS. Hepaticoduodenostomy vs hepaticoyeyunostomy for reconstruction after resection of choledochal cyst. *J Pediatr Surg.* 2011;(46):209-13.
11. Nguyen TL, Le AD, Tran NS. Laparoscopic Complete Cyst Excision and Hepaticoduodenostomy for Choledochal cyst: Early Results in 74 Cases. *J Laparoendosc Adv Surg Tech.* 2009;19(1):87-90.
12. Nguyen TL, Pham DH, Le AD, Tran NS, Vu MH. Early and intermediate outcomes of laparoscopic cystectomy and hepaticoduodenostomy versus roux-en-Y hepaticojejunostomy for choledochal cyst in children: a randomized clinical trial. *IPEG 2011, The 20th Annual Congress for endosurgery in children. Jour laparoendoscopic.* 2011;21(4):7-8.
13. Garcia HC, Jimenez UP, Byron AP. Hepatoduodenoanastomosis vs hepatoyeyunoanastomosis vía laparoscópica. *PEG 2011 Congreso Anual de Cirugía Pediátrica. Guadalajara, México 2011.*

