



Miocardopatía restrictiva. Presentación de siete casos

RESUMEN

La miocardopatía restrictiva es una enfermedad que se caracteriza por falla diastólica ventricular con elevación de la presión telediastólica y función sistólica conservada.

Materiales y métodos: estudio retrospectivo de pacientes con diagnóstico de miocardopatía restrictiva. Realizamos un análisis de los datos demográficos, presentación clínica y los estudios de los pacientes diagnosticados en los últimos 15 años en el Instituto Nacional de Pediatría.

Resultados: todos los pacientes incluidos tuvieron datos clínicos de insuficiencia cardíaca manifestada, principalmente, por disnea de medianos esfuerzos en los escolares y disnea a la alimentación en los lactantes, así como polipnea y diaforesis. Los signos más importantes fueron hepatomegalia, ascitis y ritmo de galope. La cardiomegalia por dilatación auricular derecha fue el dato radiológico más frecuente. Los datos electrocardiográficos más frecuentes fueron dilatación de ambas aurículas, infradesnivel del segmento ST y ondas T negativas. El ecocardiograma mostró en todos los casos dilatación biauricular y patrón restrictivo.

Conclusiones: nuestros pacientes tuvieron datos similares a los descritos en la bibliografía especializada. El ecocardiograma sigue siendo el mejor estudio para el diagnóstico y el uso de mediciones funcionales como Doppler tisular pueden ayudar a evidenciar falla diastólica temprana. En nuestro país el trasplante cardíaco es poco factible; la mortalidad sigue siendo de 100%.

Palabras clave: miocardopatía restrictiva, insuficiencia cardíaca, miocardiopatías.

Restrictive cardiomyopathy. Report of seven cases

ABSTRACT

Restrictive cardiomyopathy is a disease characterized by ventricular diastolic failure with elevation of end-diastolic pressure and preserved systolic function.

Materials and methods: retrospective study of patients with a diagnosis of restrictive cardiomyopathy. We carry out an analysis of demographic data, clinical presentation, and studies of patients diagnosed in the last 15 years at Instituto Nacional de Pediatría.

Results: all included patients had clinical data of heart failure manifested mainly by medium-sized efforts dyspnea on schoolchildren and

Luis Alfonso Fonseca-Sánchez¹
Laura Camacho-Reyes²
Alfredo Bobadilla Aguirre³

¹ Médico residente de Cardiología Pediátrica del Instituto Nacional de Pediatría.

² Médico adscrito al Servicio de Cardiología Pediátrica del Instituto Nacional de Pediatría.

³ Jefe del Servicio de Cardiología Pediátrica del Instituto Nacional de Pediatría.

Recibido: marzo, 2013

Aceptado: enero, 2014

Correspondencia

Dr. Luis Alfonso Fonseca Sánchez
Selva núm. 53, depto. 102
Insurgentes, Cuicuilco, México D.F.
Teléfono: 56065401

Este artículo debe citarse como:

Fonseca-Sánchez Luis A, Camacho-Reyes L, Bobadilla Aguirre A. Miocardopatía restrictiva. Presentación de siete casos. Acta Pediatr Mex 2014;35:97-103.

dyspnea by feeding in infants, as well as polypnea and diaphoresis. The most important signs were hepatomegaly, ascites, and gallop rhythm. Cardiomegaly by right atrial dilatation was the most frequent radiological data. The most frequent electrocardiographic data were dilatation of both atria, ST-segment depression and negative T waves. Echocardiogram showed in all cases binaural dilation and restrictive pattern.

Conclusions: our patients were similar to those described in the specialized literature. Echocardiogram is still the best study for the diagnosis and the use of functional measurements as Doppler imaging can help to reveal early diastolic failure. In our country the heart transplant is just feasible; mortality remains 100%.

Keywords: Restrictive cardiomyopathy, Heart failure, Cardiomyopathy.

La miocardiopatía restrictiva (MR) es una enfermedad que se caracteriza por falla diastólica ventricular con elevación de la presión telediastólica y función sistólica conservada.^{1,2} La causa puede ser idiopática o secundaria a enfermedades sistémicas como hemocromatosis, enfermedad de Fabry, etcétera. Es la forma más rara de miocardiopatía pues constituye alrededor de 5% de los casos y su pronóstico es malo. Se presentan los casos diagnosticados en nuestra institución y las características de su evolución.

MATERIALES Y MÉTODOS

Estudio retrospectivo de pacientes con diagnóstico de miocardiopatía restrictiva. Se analizaron los datos demográficos, presentación clínica y los estudios radiográficos, electrocardiográficos, ecocardiográficos, así como hemodinámicos de los pacientes diagnosticados en los últimos 15 años.

RESULTADOS

Entre 1997 y 2012 se atendieron en nuestro instituto siete pacientes con diagnóstico de miocardiopatía restrictiva. Las características demográficas y clínicas de los pacientes se mues-

tran en los cuadros 1 y 2. Todos tuvieron datos clínicos de insuficiencia cardiaca manifestada principalmente por disnea de medianos esfuerzos en los escolares y disnea a la alimentación en los lactantes, así como polipnea y diaforesis. A la exploración física los signos más importantes fueron: hepatomegalia, ascitis y ritmo de galope. La cardiomegalia por dilatación auricular derecha fue el dato radiológico más frecuente; ninguno tuvo datos de congestión venocapilar pulmonar en etapas tempranas. Los datos electrocardiográficos más frecuentes fueron la dilatación de ambas aurículas, infradesnivel del segmento ST y ondas T negativas; un caso tuvo síndrome de Wolff Parkinson White (cuadro 3). El ecocardiograma mostró en todos los casos dilatación biauricular y patrón restrictivo (cuadro 4). El Doppler tisular, que evalúa el movimiento de la pared ventricular; solamente se realizó en el paciente número siete que mostró S_d disminuida, se interpretó como función sistólica alterada. A tres pacientes se les realizó cateterismo cardiaco y se encontró que la presión telediastólica era elevada (cuadro 5). La evolución fue tórpida; los pacientes tuvieron que hospitalizarse y recibir frecuentemente diuréticos en grandes dosis. Dos pacientes fueron referidos para trasplante cardiaco y fallecieron en espera del mismo; dos

Cuadro 1. Características demográficas de los pacientes

Paciente	Sexo	Edad al diagnóstico (años)	Supervivencia (meses)	Edad al fallecimiento (años)	Desenlace
1	M	8	SD	SD	En espera de trasplante
2	M	3	11	4	En su domicilio
3	M	8	SD	SD	Perdió el seguimiento
4	M	1	11	2	Neumonía asociada
5	F	5	SD	SD	En espera de trasplante
6*	M	1	15	3	Neumonía asociada
7**	F	2	11	3	En su domicilio

SD: se desconoce fecha de la defunción. Las muertes ocurrieron en otra unidad hospitalaria.

* Diagnóstico previo de agammaglobulinemia de Bruton, además de síndrome de Wolff Parkinson White.

** Trombo en aurícula derecha.

Cuadro 2. Características clínicas e índice cardiotorácico

Paciente	Clínica	Hepatomegalia	Ascitis	Auscultación	ICT
1	Disnea	Sí	No	Galope	0.66
2	Disnea	Sí	Sí	Galope	0.57
3	Disnea	Sí	Sí	Galope	0.46
4	Disnea	Sí	Sí	Normal	0.62
5	Disnea	Sí	No	Galope	0.62
6	Disnea	Sí	No	Galope	0.6
7	Disnea	Sí	Sí	Segundo ruido reforzado	0.61

ICT: índice cardiotorácico. Datos clínicos presentados por los pacientes al momento del diagnóstico.

Cuadro 3. Datos electrocardiográficos de los pacientes en milisegundos

Paciente	Edad	QRS* ms (70-110)	QTm** ms (290-370)	QTc** ms	Dilatación auricular	Infradesnivel del ST+	Onda T negativa++
1	8	120	400	500	Derecha	V2-V6, aVL, aVR, DII	V1-V3
2	3	80	230	320	Biauricular	DI, DII, V2-V6	No
3	8	90	340	420	Biauricular	No	V1-V4
4	1	80	240	300	Derecha	No	V1-V6, AVF
5	5	90	390	550	Derecha	V4-V6	V1
6	1	120	320	480	Derecha	V1-V6, aVL, aVR, DII	No
7	2	120	320	480	Biauricular	V1-V3	V2-V6

* La duración del QRS representa el tiempo de despolarización ventricular. El QRS prolongado se asocia con mayor mortalidad en pacientes con insuficiencia cardíaca.

** El intervalo QT representa el tiempo de repolarización ventricular. El valor del QT medido (QTm) varía con la edad. La frecuencia cardíaca afecta la duración del QT, por ello se utiliza el QT corregido (QTc). Un QT prolongado predispone a arritmias ventriculares.

+ Un infradesnivel del segmento ST mayor de 0.1 mV en pacientes pediátricos es anormal y hace sospechar de pericarditis, isquemia o hipertrofia.

++ La onda T representa parte de la repolarización ventricular, normalmente es positiva en todas las derivaciones, excepto en aVR y en V1 en niños menores de 10 años. La onda T negativa en V4, V5 y V6 traduce alteración en la repolarización, su presencia sugiere isquemia, pericarditis o hipertrofia severa.

Datos de normalidad para niños entre 1 a 9 años tomados de Hung Chi-Lue: ECG in the Child and Adolescent.¹⁹

Cuadro 4. Hallazgos ecocardiográficos

Paciente	Edad (años)	Dilatación auricular	DDVI (mm)	FEVI (%)	Relación E/A Mitral
1	8	Biauricular	35	31	Restrictiva
2	3	Biauricular	29	80	Restrictiva
3	8	Biauricular	38	71	Restrictiva
4	1	Biauricular	22	62	Restrictiva
5	5	Biauricular	33	55	Restrictiva
6	1	Biauricular	35	64	Restrictiva
7	2	Biauricular	26	74	Restrictiva

DDVI: diámetro diastólico del ventrículo izquierdo. Es la mayor longitud entre las paredes del ventrículo izquierdo al final de la diástole. El valor normal depende de la estatura y del peso del paciente, en todos los casos fue normal, lo que indica que no hay dilatación del ventrículo izquierdo.

FEVI: Fracción de eyección del ventrículo izquierdo. Es una medida cuantitativa de la función sistólica ventricular; representa el porcentaje de sangre expulsado por el ventrículo izquierdo y es normal entre 55 y 70%. Solo un paciente tenía función sistólica alterada.

Cuadro 5. Resultados del cateterismo y la biopsia

Paciente	Presión telediastólica del VD (mmHg)	Diagnóstico histopatológico de la biopsia
1	15	Fibrosis intersticial leve
5	29	Infiltración linfocitaria leve
6	33	Fibrosis endomiocárdica

VD: ventrículo derecho. La presión telediastólica es la presión generada dentro de una cavidad a lo largo de la diástole. Para el VD un valor por arriba de 11 mmHg se interpreta como un ventrículo con llenado restrictivo e incrementa el riesgo de muerte en pacientes con miocardiopatía restrictiva.

fallecieron por neumonía y el resto falleció en su domicilio. En todos los casos la causa de defunción fue insuficiencia cardiaca descompensada. Un paciente dejó de asistir para seguimiento.

DISCUSIÓN

Las miocardiopatías son un grupo heterogéneo de enfermedades del miocardio no atribuibles a defectos estructurales. De acuerdo con la Organización Mundial de la Salud se clasifican en: 1) dilatadas; 2) restrictivas; 3) hipertróficas; 4) miocardiopatía-displasia arritmogénica del ventrículo derecho.^{2,3} De acuerdo con sus causas se dividen en: a) primarias (genéticas, adquiridas y mixtas)⁴ y b) secundarias.^{4,5} En los últimos años se han encontrado grupos familiares con la

enfermedad, por lo que se ha sugerido realizar una clasificación molecular.⁶

La MR es rara, representa entre 3 y 5% de todas las miocardiopatías.⁷ Se caracteriza por el llenado restrictivo de ambos ventrículos con disfunción diastólica y función sistólica conservada. La forma idiopática es la más común en pacientes pediátricos, seguida de la secundaria a enfermedad de Pompe. En la edad adulta son más comunes las causas secundarias a enfermedades sistémicas como amiloidosis, sarcoidosis, enfermedad de Andersen, enfermedad de Fabry, enfermedad de Löffler, etcétera. En los casos de miocardiopatía restrictiva idiopática y familiar se han descrito mutaciones en los genes TNNI2, TNNI3 y ACTC, asociados con enfermedades de las proteínas sarcoméricas.^{5,8} Además, hay mutaciones propias de cada enfermedad en las miocardiopatías secundarias.

En la MR hay alteración diastólica biventricular con función sistólica conservada. El llenado de los ventrículos está alterado, lo que ocasiona aumento desproporcionado de la presión telediastólica ventricular en respuesta a pequeños volúmenes de sangre, lo que a su vez ocasiona dilatación de ambas aurículas.

Macroscópicamente se observan aurículas dilatadas y ventrículos de tamaño normal. La pared ventricular es anormal, con textura similar al caucho y con engrosamiento del endocardio. Microscópicamente se ven cambios dependientes del material de infiltración en las causas secundarias.⁵

El cuadro clínico es variable, predominan los datos de congestión venosa sistémica^{9,10} con diversos grados de hipertensión arterial pulmonar por hipertensión venocapilar pulmonar debida a la dificultad del vaciamiento auricular izquierdo. Síntomas como disnea, polipnea y taquicardia suelen ser confundidos con cuadros respiratorios.¹¹ A la exploración física existen datos de insuficiencia cardíaca; la hepatomegalia es el signo más constante, lo mismo que la auscultación del tercer y cuarto ruidos.¹¹

La radiografía en etapas iniciales suele mostrar el corazón de características normales, conforme avanza la enfermedad aparece cardiomegalia por dilatación auricular, que es el dato más frecuente.^{8,10} Puede haber derrame pleural (figura 1).

El electrocardiograma muestra dilatación biauricular manifestada por ondas P altas y bimodales; el QRS es angosto y no presenta alteraciones. Algunos pacientes muestran depresión del segmento ST sin datos de isquemia.¹⁰ La onda T puede ser negativa.¹⁰ Debido a la dilatación auricular pueden aparecer arritmias supraventriculares, como extrasístoles auriculares o fibrilación auricular.

El ecocardiograma debe descartar alguna anomalía estructural y diferenciarla de otras miocardiopatías. Los hallazgos típicos son dilatación auricular, disfunción diastólica, función sistólica conservada o muy similar a lo normal, así como ausencia de dilatación ventricular.^{1,11,12} Algunos autores se refieren a estos datos como “inversión de cavidades” (figura 2).

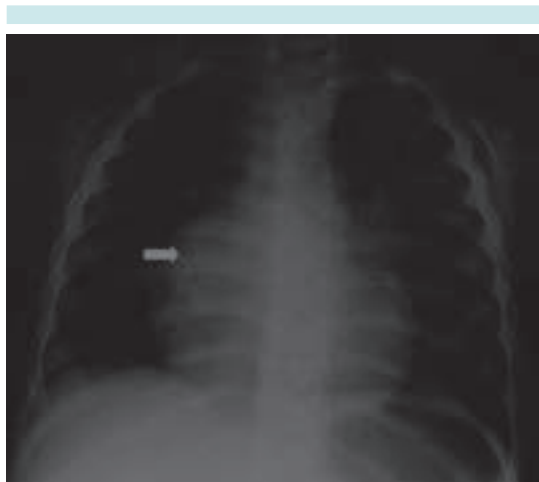


Figura 1. Radiografía de tórax del paciente 1: dilatación de aurícula derecha (flecha).

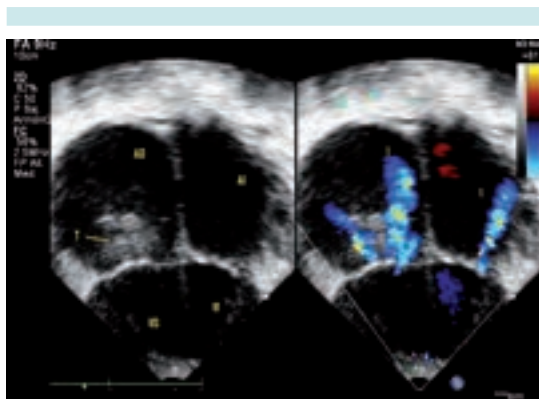


Figura 1. Imagen de cuatro cámaras comparativa en bidimensional y color del paciente 7. Dilatación de aurículas derecha (AD) e izquierda (AI) tan importantes que hacen parecer a los ventrículos derecho (VD) e izquierdo (VI) pequeños, aunque tienen un tamaño normal. Se observa además un trombo (T) en la aurícula derecha e insuficiencia importante de las válvulas atrioventriculares (I).

Se han documentado diversos grados de hipertensión arterial pulmonar.⁸ El ultrasonido Doppler mide la velocidad del flujo que ingresa a los ventrículos. La velocidad E representa el llenado rápido ventricular, mientras que la ve-

locidad A representa el llenado secundario a la contracción atrial. En la MR la falla diastólica de los ventrículos reduce la velocidad E y eleva la velocidad A. Esto se conoce como patrón restrictivo.

El Doppler tisular es muy útil pues puede identificar casos con disfunción diastólica temprana anticipándose a los cambios morfológicos macroscópicos. El cambio más temprano son las alteraciones de S'.^{12,13}

El cateterismo cardiaco registra la presión telediastólica elevada en ambos ventrículos con valores diferentes para cada uno. La curva de presión atrial presenta un colapso diastólico temprano con elevación rápida y meseta (signo de raíz cuadrada). La angiografía muestra obliteración del ápex de los ventrículos, así como zonas de hipomotilidad.¹ La principal indicación para cateterismo cardiaco es la toma de biopsia en caso de afecciones sistémicas, práctica que tiende a desaparecer gracias a otras técnicas de diagnóstico molecular y radiológico como la resonancia magnética.

La resonancia magnética es importante en el estudio de miocardiopatías secundarias en las que se han descrito datos específicos debidos a amiloidosis, sarcoidosis, endocarditis de Löffler y fibrosis endomiocárdica.¹⁴ Ayuda a la diferenciación del resto de las miocardiopatías y para el diagnóstico diferencial con pericarditis constrictiva.^{11,14}

Debe de hacerse diagnóstico diferencial con la pericarditis constrictiva que puede manifestarse con datos clínicos de insuficiencia cardiaca y datos ecocardiográficos de restricción con falla diastólica.¹⁵ Para realizar el diagnóstico diferencial se utilizan el Doppler tisular y la resonancia magnética.

El tratamiento debe encaminarse a aliviar los síntomas congestivos con diuréticos y restricción

hídrica. El uso de digital se reserva para casos con afección de la función sistólica y fibrilación auricular (FA). Se debe considerar el uso de anticoagulantes por la frecuencia elevada de trombos asociados con dilatación auricular y FA. Los casos secundarios a enfermedades metabólicas deben recibir tratamiento específico. En los casos idiopáticos (los más frecuentes en niños) el trasplante puede ser la única opción. Se ha informado supervivencia al año de 86% y de 50% a los dos años.¹⁶⁻¹⁸ Los criterios no están bien definidos.

El pronóstico de la enfermedad es muy pobre, la supervivencia a los dos años del diagnóstico no es mayor de 50% y esta mortalidad aumenta cuando hay síncope.¹² Otros marcadores de mal pronóstico son la evidencia radiográfica de congestión pulmonar, presión telediastólica del ventrículo derecho mayor de 11 mmHg, presión telediastólica del ventrículo izquierdo mayor de 22 mmHg y cuando la relación de diámetros del atrio izquierdo con la raíz aórtica es mayor de 2.¹⁹ Algunos estudios señalan mortalidad de 100% o necesidad de trasplante en los primeros 5 años después del diagnóstico.⁸ Los estudios *post mortem* revelan infarto del miocardio con coronarias normales, por lo que algunos autores consideran que estos pacientes tienen mayor riesgo de isquemia.⁸ La muerte súbita ocurre hasta en 28% de los casos con una mortalidad anual de 7%.¹²

CONCLUSIONES

Nuestros pacientes tuvieron datos similares a los descritos en la literatura universal. Los síntomas de insuficiencia cardiaca como disnea, hepatomegalia y ascitis, son típicos de la enfermedad. Los estudios de gabinete como la radiografía y el electrocardiograma pueden arrojar datos importantes para el diagnóstico. El ecocardiograma sigue siendo el mejor estudio para el diagnóstico, el uso de mediciones funcionales como Doppler

tisular puede ayudar a evidenciar falla diastólica temprana. Al avanzar la enfermedad los datos más evidentes son la dilatación auricular y el patrón restrictivo. En nuestro país el trasplante cardiaco es poco factible; la mortalidad sigue siendo de 100%.

REFERENCIAS

- Calderón CJ. Miocardiopatía restrictiva. En: Attie F, Calderón CJ, Zabal CD, Buendía HA. *Cardiología Pediátrica*. 2ª ed. Ciudad de México: Panamericana. 2012. pp. 417-420.
- Elliot P, Andersson B, Arbustini E, Bilinska Z, Cecchi F, Charron P, et al. Classification of the cardiomyopathies: A position statement from the European Society of Cardiology Working Group on Myocardial and Pericardial Diseases. *Eur Heart J* 2008;29:270-276.
- Richardson P, McKenna W. Report of the 1995 World Health Organization/International Society and Federation of Cardiology Task Force on the definition and classification of cardiomyopathies. *Circulation* 1996;93:841-842.
- Maron JB, Towbin A, Thiene G, Antzelevitch C, Corrado D, Arnett D, et al. Contemporary definitions and classification of the cardiomyopathies. *Circulation* 2006;113:1807-1816.
- Sen-Chowdhry S, Syrris P, McKenna WJ. Genetics of restrictive cardiomyopathy. *Heart Fail Clin* 2010;6:179-186.
- Gaetano T, Domenico C, Cristina B. Cardiomyopathies: is it time for a molecular classification?. *Eur Heart J* 2004;25:1772-1775.
- Cox FG, Sleeper AL, Lowe MA, Towbin AJ, Colan DS, Orav J, et al. Factors associated with establishing a causal diagnosis for children with cardiomyopathy. *Pediatrics* 2006;118:1519-1531.
- Mongersen J, Arbustini E. Restrictive cardiomyopathy. *Curr Opin Cardiol* 2009;24:214-220.
- Russo LM, Weber SA. Idiopathic restrictive cardiomyopathy in children. *Heart* 2005;95:1199-1202.
- Tamaki H, Etsuko T, Kenichi K, Hatsue U, Osamu Y, Shigeyuki EI. Electrocardiographic and clinical characteristics of idiopathic restrictive cardiomyopathy in children. *Circ J* 2007;71:1534-1539.
- Zangwill S, Hamilton RD. Restrictive cardiomyopathy. *Pacing Clin Electrophysiol* 2009;32;Supl 2:S41-S43.
- Rivenes S, Kearney D. Sudden death and cardiovascular collapse in children with restrictive cardiomyopathy. *Circulation* 2000;102:876-882.
- Sasaki N, Garcia M, Lytrivi I, Ko H, Nielsen J, Parness I, et al. Utility of Doppler tissue imaging-derived indices in identifying subclinical systolic ventricular dysfunction in children with restrictive cardiomyopathy. *Pediatr Cardiol* 2011;32:646-651.
- Gupta A, Singh G, Seth S, Sherman S. Cardiac MRI in restrictive cardiomyopathy. *Clin Radiol* 2012;67:95-105.
- Choi JH; Chio J-O, Ryu DR, Sang-Chol L, Woo PS, Hyeon CY, et al. Mitral and Tricuspid Annular Velocities in constrictive pericarditis and restrictive cardiomyopathy: correlation with pericardial thickness on computed tomography. *J Am Coll Cardiol Img* 2011;4:567-575.
- Bogrand AJ, Mital S, Schwarzenberger JC, Mosca RS, Quaegebeur JM, Addonizio LJ, et al. Twenty years experience with heart transplantation for infants and children with restrictive cardiomyopathy: 1986-2006. *Am J Transplant* 2008;8:201-207.
- Zangwill SD, Naftel D, L'Ecuyer T, Rosenthal D, Robinson B, Kirklín JK, et al. Outcomes of children with restrictive cardiomyopathy listed for heart transplant: a multi-institutional study. *J Heart Lung Transplant* 2009;28:1335-1340.
- Denfield SW, Webber SA. Restrictive cardiomyopathy in childhood. *Heart Fail Clin* 2010;6:445-452.
- Hung Chi-Lue. Heart rate, P-QRS-T interval and duration by age. En *ECG in the child and adolescent. Normal standards and percentile charts*. EUA. Blackwell Futura 2006; p. 3-11.