



Derivación ilíaca-mesentérico-cava en pacientes menores de dos años de edad. Informe de casos y revisión de la literatura

RESUMEN

Introducción: en el tratamiento de la hipertensión portal en pacientes pediátricos está indicado algún tipo de derivación portosistémica, procedimiento quirúrgico poco empleado en pacientes menores de dos años debido a lo infrecuente de esta afección en esa edad y por el incremento de las complicaciones.¹

Objetivo: exponer la experiencia y los resultados de este procedimiento en menores de dos años de edad atendidos en la clínica de Cirugía Hepatobiliopancreática del Servicio de Cirugía General del Instituto Nacional de Pediatría.

Discusión: las causas de hipertensión portal en la edad pediátrica son varias. De las extrahepáticas, la más frecuente es la degeneración cavernomatosa portal. Los niños menores de dos años, con hipertensión portal tienen síntomas severos como sangrado digestivo recurrente o causante de anemia; otros tienen datos de hiperesplenismo. En muchas ocasiones no tiene utilidad dar tratamiento médico y se requiere una intervención quirúrgica como una derivación porto-sistémica, para reducir la magnitud de las varices y evitar el sangrado que pone en riesgo la vida del paciente.

Conclusión: la derivación ilíaca-mesentérico-cava en pacientes menores a dos años es una alternativa factible que mejora el estado clínico del paciente, disminuyendo el riesgo de sangrado; sin embargo, faltan estudios a largo plazo para conocer la evolución de estos pacientes.

Palabras clave: derivación ilíaca-mesentérico-cava, hipertensión portal.

Bypass iliac-mesenteric-cava in patients under two years of age. Case report and literature review

ABSTRACT

Introduction: In the treatment of portal hypertension in pediatric patients, some type of porto-systemic shunt is indicated, which is an unusual surgical procedure in patients under two years of age, due to the low incidence of this disease at this age and the increase in the number of complications.

Objective: We present our experience and results with this procedure in patients under two years of age seen in the Hepatobiliopancreatic general surgery service at Instituto Nacional de Pediatría.

Noé Villanueva-López¹
Karla Alejandra Santos-Jasso²
María Alicia Martínez-Pérez³
Francisco Antonio Medina-Vega⁴

¹ Residente de cuarto año, Cirugía Pediátrica, Instituto Nacional de Pediatría.

² Cirujano Pediatra. Médico adscrito de Cirugía Colorrectal. Instituto Nacional de Pediatría.

³ Pediatra Neonatólogo. Hospital Ángeles del Pedregal.

⁴ Jefe de Servicio de Cirugía Pediátrica del Instituto Nacional de Pediatría. Encargado de la Clínica de Cirugía Hepatobiliopancreática.

Recibido: febrero, 2012

Aceptado: noviembre, 2013

Correspondencia

Dr. Francisco Antonio Medina Vega
Servicio de Cirugía Pediátrica
Instituto Nacional de Pediatría
Avenida Imán # 1, piso 9
Col Insurgentes Cuicuilco
CP. 04530. México, D.F.
amedinavega@yahoo.com

Este artículo debe citarse como:

Villanueva-López N, Santos-Jasso KA, Martínez-Pérez MA, Medina-Vega FA. Derivación ilíaca-mesentérico-cava en pacientes menores de dos años de edad. Informe de casos y revisión de la literatura. Acta Pediat Mex 2014;35:130-136.



Discussion: The causes of portal hypertension in children are varied. Among the extrahepatic causes, the most common is cavernomatous portal degeneration. Children with portal hypertension under two years have severe symptoms such as recurrent gastrointestinal bleeding or anemia; others have hypersplenism data. In many cases medical management is useless and a surgical procedure require such as a porto-systemic shunt in order to decrease the size of varicose esophageal veins and prevent bleeding that threatens the patient's life.

Conclusion: The iliac-mesenteric-caval shunt in patients under two years is a feasible alternative that improves the clinical status of the patient, reducing the risk of bleeding. However long-term studies are needed to determine the outcome of these patients.

Keywords: Iliac-mesenteric-caval shunt, portal hypertension.

Hoy sabemos que la hipertensión portal no es un fenómeno puramente mecánico. En esta afección coexisten alteraciones hemodinámicas en los sistemas circulatorios hepático y sistémico y éstas, en combinación con factores mecánicos, contribuyen a la aparición de la hipertensión portal.

En la circulación hepática las alteraciones hemodinámicas se caracterizan por vasoconstricción y respuesta anómala a la vasodilatación; mientras que en la circulación sistémica, especialmente en el lecho esplácnico, los vasos están congestionados y con flujo aumentado. Por lo tanto, una elevación de las resistencias hepáticas debido a un aumento del flujo venoso portal, mediado a través de la dilatación esplácnica, contribuye al desarrollo de la hipertensión portal; la consecuencia del flujo y de la presión transmural elevada a través de los vasos colaterales, a partir de una vasculatura portal hipertensa, hacia la circulación venosa sistémica con menor presión es la causa de muchas de las complicaciones de la hipertensión portal, como la hemorragia de las várices esofágicas.²

Las causas de la hipertensión portal pueden ser de tres tipos:

1. Causas prehepáticas. Alteraciones en la llegada del flujo hepático portal: hipertensión portal extrahepática como la degeneración cavernomatosa de la porta.
2. Causas hepáticas. Incremento en la resistencia vascular hepática debida a cirrosis por atresia de las vías biliares, fibrosis hepática.
3. Causas poshepáticas. Alteraciones en la salida del flujo hepático portal: obstrucción venosa hepática más común el síndrome de Budd-Chiari.³

La hipertensión portal se define como un gradiente de presión hepático mayor de 6 mmHg, como presión intraesplénica mayor de 15 mmHg o, por último, como una presión directa de la vena porta mayor de 21 mmHg (30 cm agua).⁴

En los últimos años se han propuesto múltiples formas de tratamiento para controlar la hemorragia por la rotura de várices esofágicas que suelen tener estos pacientes.⁵ Hasta la fecha no existe un método terapéutico ideal que, de primera intención, resuelva el problema tanto en niños como en adultos.^{6,7}

Santi y Marion en 1953 y 1954^{8,9} y Clatworthy en 1955⁹ propusieron la derivación mesentérico cava mientras que Clatworthy y Boles, en 1959,¹⁰ describieron la derivación esplenorrenal proximal para el tratamiento de la hipertensión portal en niños.

En el Instituto Nacional de Pediatría el método terapéutico de elección para los pacientes con hipertensión portal prehepática son las derivaciones mesentérico-ilíaca y esplenorrenal proximal.

La derivación porto-sistémica es una cirugía poco utilizada en pacientes menores de dos años ya que los pacientes con hipertensión portal con sangrado digestivo recurrente, causante de anemia o que ponga en riesgo la vida, habitualmente son mayores de esta edad. Otros pacientes desarrollan hiperesplenismo, generalmente mayores de cuatro años; sin embargo, cada vez es más frecuente que ocurra en pacientes menores.

La derivación esplenorrenal distal (de Warren) es uno de los procedimientos de elección en pacientes con hipertensión portal dada su selectividad; sin embargo, el calibre de los vasos esplénicos, en pacientes menores de dos años, dificulta técnicamente su realización, además de aumentar significativamente la posibilidad de trombosis, por lo que el tipo de derivación más utilizada es la ilíaca-mesentérico-cava.

En la literatura nacional e internacional existen informes aislados de pacientes, menores de dos años y con hipertensión portal, a quienes se les practicó algún tipo de derivación quirúrgica.

Uno de los artículos iniciales que proporcionaron información sobre este tipo de procedimientos es el de Bismuth, et al, que describe los primeros 90 casos en los que se realizó algún tipo de derivación; incluyó pacientes desde 18 meses hasta 15 años edad. En 19 de los 90 pacientes

efectuó derivación mesocava; cinco de ellos fueron menores de dos años pero no especificó qué tipo de derivación se les realizó. Del total de sus pacientes intervenidos sólo 5 % presentó trombosis.¹

Uno de los trabajos más importantes realizados en México es el de Vargas Gómez y su grupo, un estudio retrospectivo de 34 pacientes, con hipertensión portal prehepática entre los 7 meses y los 14 años de edad, a quienes se les realizó una derivación mesentérico ilíaca y esplenorrenal proximal entre 1980 y 1991. Observaron una gran diferencia entre la derivación ilíaca mesentérica que se realizó con una diferencia de tres años menor en comparación con la esplenorrenal, más notoria en pacientes menores de ocho años de edad: en 14 de sus 15 pacientes operados antes de esta edad se efectuó una derivación ilíaca mesentérica. Se reportaron dos casos de pacientes menores de 2 años.¹¹

Álvarez y sus colaboradores publicaron un estudio de 108 pacientes con hipertensión portal: 76 fueron sometidos a cirugía portosistémica; en 32 utilizaron como procedimiento inicial la derivación esplenorrenal (Warren) y en otros 32 pacientes utilizaron derivaciones mesocavas; en los restantes utilizaron otro tipo de derivaciones. Sólo cuatro pacientes de los 76 fueron menores de dos años de edad; dos desarrollaron trombosis. La indicación de la cirugía fue la misma que la de nuestros pacientes: sangrado del tubo digestivo. Igual que en nuestros pacientes, el resultado fue aceptable ya que se mejoró la calidad de vida.¹²

La revisión sistemática fue realizada a través de PubMed y se incluyeron como criterios de búsqueda los casos menores de dos años edad con este tipo de derivación. La gran mayoría de los estudios incluían series de pacientes mayores de esta edad, así como otros tipos de derivación portosistémicas diferentes a nuestros casos.

El objetivo es exponer nuestra experiencia y los resultados de este procedimiento en pacientes menores de dos años de edad.

CASO 1

Niña de 1 año 9 meses de edad con antecedentes de aspiración de meconio; al nacimiento tuvo sangrado del tubo digestivo y anemia. Al año 3 meses de edad y durante un cuadro similar por una semana, requirió hemoderivados y hospitalización debido a hematemesis y descompensación hemodinámica (cuadro 1). Durante su hospitalización se realizó una endoscopia que mostró varices esofágicas G III y fúndicas; además, una gastroduodenopatía congestiva (cuadro 2). Al año 6 meses tuvo púrpura trombocitopénica idiopática y sangrado del tubo digestivo alto. Se le trató con esteroide. Se hospitalizó a la edad de 1 año 9 meses. Se realizó angiografía magnética que mostró una degeneración cavernomatosa de la porta con múltiples colaterales esplenogástricas, esplenorreales y esplenosistémicas (figura 1),

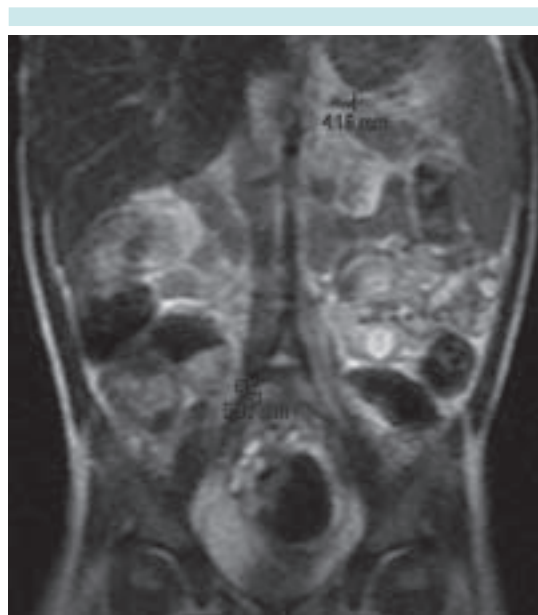


Figura 1. Angiografía magnética.

Cuadro 1. Comparación de los casos en cuanto al inicio de los síntomas

	Caso 1	Caso 2
Presentación	1 año 9 meses	1 año 6 meses
Inicio del sangrado de tubo digestivo	1 año 2 meses	1 año 1 mes
Hospitalizaciones previas al procedimiento quirúrgico	1 ocasión	4 ocasiones
Manejo requerido	Hemoderivados	Hemoderivados

esplenomegalia de 11.5 × 4.4 cm asociada con hiperesplenismo con plaquetas de 75,000/mm³. La vena esplénica medía 4 milímetros. Se realizó una derivación ílica-mesentérico-cava con una anastomosis de 7 mm. (figura 2)

La paciente recibió enoxaparina durante cinco días y luego se cambió a ácido acetilsalicílico. Un ultrasonido posquirúrgico demostró derivación adecuada y permeable; tamaño del bazo de 7 × 2.7 cm. En la endoscopia de control antes del egreso se encontraron varices GI; plaquetas: 168,000/mm³ (cuadros 3 y 4).

Cuadro 2. Estudios prequirúrgicos

Estudios iniciales	Caso 1	Caso 2
Ultrasonido	Esplenomegalia de 11.5 × 4.4 cm	Esplenomegalia de 10.6 × 4.5 cm
Angiografía magnética	Múltiples colaterales esplenogástricas, esplenorreales y esplenosistémicas	Múltiples colaterales esplenogástricas, esplenorreales y esplenosistémicas
Endoscopia	Várices grado III (3, 6 y 7 horas)	Várices grado III y IV (6 y 9 horas, respectivamente)
Recuento plaquetario	75,000/mm ³	59,000/mm ³

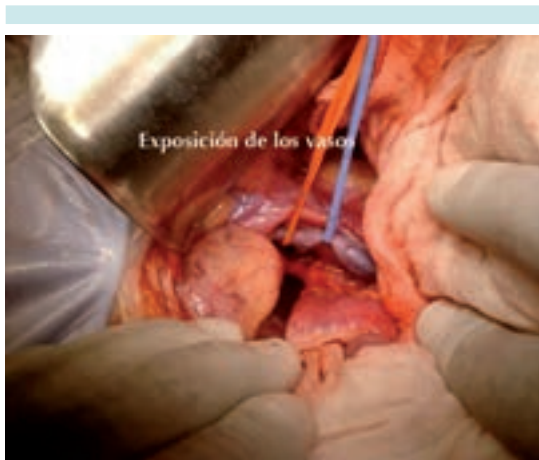


Figura 2. Derivación ílica-mesentérico-cava.

CASO 2

Niño de 1 año 6 meses de 37 semanas de gestación con índice de Apgar 5-7. Fue hospitalizado diez días. Se le puso un catéter umbilical por 24 horas. Inició su padecimiento con evacuaciones semilíquidas con moco y sangre; se le trató en

Cuadro 3. Comparación de resultados 5 días después de la cirugía

	Caso 1	Caso 2
Ultrasonido	Bazo: 7 x 2.7 cm Anastomosis permeable	Bazo: 8.3 x 2.3 cm Anastomosis permeable
Endoscopia	Várices esofágicas G I	Várices esofágicas G II y III
Recuento plaquetario	168,000/mm ³	101,000/mm ³

Cuadro 4. Resultados durante el seguimiento

	Caso 1	Caso 2
Ultrasonografía Doppler (anastomosis)	Permeable	Permeable
Recuento plaquetario	187,000/mm ³	144,000/mm ³
Datos de sangrado	No	No
Tiempo posquirúrgico	13 meses	11 meses

una forma conservadora (cuadro 1). Fue Hospitalizado en cuatro ocasiones por sangrado del tubo digestivo en el hospital de Toluca. Fue enviado al Instituto Nacional de Pediatría. Una endoscopia mostró varices G III y IV y gastropatía congestiva (cuadro 2). Una angiorrresonancia magnética reveló degeneración cavernomatosa de la porta, esplenomegalia de 10.6 x 3.5 e hiperesplenismo, plaquetas: 59,000/mm³ y el diámetro de la vena esplénica fue de 5 mm. Se le practicó una derivación ílica-mesentérico-cava con anastomosis de 6 mm (figura 3).

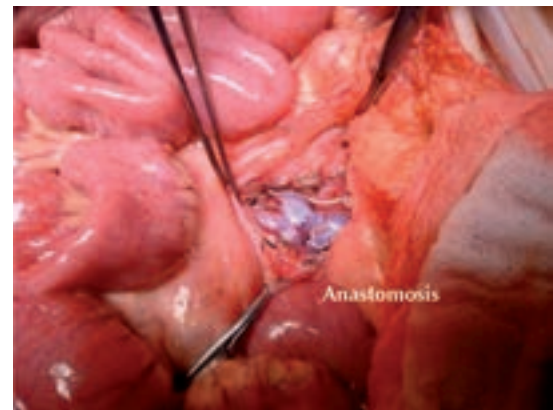


Figura 3. Derivación ílica-mesentérico-cava con anastomosis de 6 mm.

Recibió enoxaparina durante cinco días y después ácido acetilsalicílico. Un ultrasonido posquirúrgico mostró una derivación adecuada y permeable; bazo de 8.3 x 2.3 cm. En la endoscopia de control antes del egreso se observó disminución del grado de las varices de grado II y III. La cifra de plaquetas fue 101,000/mm³ (cuadros 3 y 4).

DISCUSIÓN

Las causas de hipertensión portal en la edad pediátrica son variadas. En las extra-hepáticas es más común la transformación cavernomatosa portal, que en las intra-hepáticas. Independien-



temente de la causa los niños con hipertensión portal tienen riesgo elevado de sangrado por várices, sobre todo si la presión venosa portal es mayor de 28 mmHg.⁴ Los niños con hipertensión portal tienen síntomas severos: sangrado digestivo recurrente e hiperesplenismo.¹³

La derivación portocava da excelentes resultados para reducir la presión de los vasos gástricos y de los esofágicos a cifras normales.¹⁴

El tratamiento quirúrgico se debe considerar en pacientes que han requerido transfusiones, procedimientos endoscópicos o con hiperesplenismo.¹³ La mayoría de los pacientes son candidatos a una derivación portosistémica.⁴ Se estima que entre 30 y 40% de los pacientes con várices se encuentran en estado compensado; mientras que 60% están en estado descompensado.¹⁵ El tratamiento inicial de los pacientes con sangrado consiste en estabilizarlos para, posteriormente, realizar un tratamiento definitivo.¹⁶

La mayoría de los pacientes descompensados requerirá algún tipo de derivación portosistémica.¹⁷ La ligadura endoscópica es efectiva para prevenir sangrados iniciales en los pacientes con várices moderadas.¹⁵

La rotura de várices esofágicas ocasiona 70% de los sangrados del tubo digestivo en los pacientes con hipertensión portal.¹⁸ El consenso general registra que la mayoría de las muertes ocurre en las primeras seis semanas de hospitalización.¹⁹

En nuestros dos casos se efectuaron derivaciones ilíaca-mesentérico-cava, a pesar de no ser la mejor edad para ello, pues aún con el tratamiento médico los síntomas continuaban y la posibilidad de sangrado masivo de tubo digestivo (que pusiera en riesgo la vida) era muy alta. La evolución de ambos pacientes es satisfactoria y continuará la estrecha vigilancia de su evolución.

CONCLUSIÓN

La derivación portosistémica en pacientes menores a dos años es una alternativa factible que mejora el estado clínico de los pacientes y disminuye el riesgo de sangrado; sin embargo, faltan estudios a largo plazo para conocer la evolución de este tipo de pacientes.

REFERENCIAS

1. Bismuth H, Franco D, Alagille D. Portal Diversion for Portal Hypertension in Children. *Am Surg* 1980;192:18-24.
2. Montaña-Loza A, Meza-Junco J. Patogénesis de la hipertensión portal. *Rev Invest Clin* 2005;57:596-607.
3. Antonio-Sandoval L, Yamamoto-Nagano A, Ortiz-Galván RC, Diego-Pérez J, Lorenzo-Hernández A. Ventajas de la Derivación Esplenorrenal Distal vs otras derivaciones portosistémicas en pacientes pediátricos con Hipertensión Portal e Hiperesplenismo en un Hospital de Tercer Nivel de Atención. *Rev Mex de Cir Ped* 2008;15:106-13.
4. Shun A, Delaney DP, Martin HCO, Henry GM, Stephen M. Portosystemic Shunting for Paediatric Portal Hypertension. *J Pediatr Surg* 1997;32:489-93.
5. Karrer J, Portal hypertension. *Semin Pediatr Surg* 1992;1:134-44.
6. Sahni P, Pande GK, Nundy S. Extrahepatic portal vein obstruction. *Br J Surg* 1990;77:1201-2.
7. Terblanche J, Burroughs A, Kenneth EF. Controversies in the management of bleeding esophageal varices. *N Engl J Med* 1989;320:1393-8.
8. Santi P, Marion P. Techniques des derivations porto-caves. *Semin Hop Paris* 1953;29:2758-67.
9. Clatworthy H. A new type of portal to systemic venous shunt for portal hypertension. *Arch Surg* 1955;71:588.
10. Clatworthy H, Boles T. Extrahepatic portal bed block in children: pathogenesis and treatment. *Ann Surg* 1959;150:371-83.
11. Vargas-Gómez MA, González-Castillo AD, Ramírez-Mayans JA, Mora-Tiscareño MA, Martínez-Sosa MC. Evaluación de la derivación mesentérico-iliaca y esplenorrenal en niños con hipertensión porta prehepática. *Rev Mex Cir Ped* 1994;1:59-70.
12. Álvarez F, Bernard O, Brunelle F, Hadchouel P, Odievre M, Alagille D. Portal obstruction in children II. Results of surgical portosystemic shunts. *J Pediatr* 1983;103:703-07.
13. Dasgupta R, Roberts E, Superina RA, Kim PC. Effectiveness of Rex shunt in the treatment of portal hypertension. *J Pediatr Surg* 2006;41:108-12.

14. Chen H, Ping W, Yang P, Yan JQ, Li QY, Ma D, et al. Long Term results of small -diameter proximal splenorenal venous shunt: a retrospective study. *World J Gastroenterol* 2011;17:3453-58.
15. Bosch J, Berzigotti A, García-Pagan JC, Abraldes JG. The management of portal hypertension: Rational basis, available treatments and future options. *J Hepatol* 2008;48:68-92.
16. Gugig R, Rosenthal P. Management of Portal Hypertension in children. *Gastroenterol Rep* 2011;13:1176-84.
17. Botha JF, Campos BD, Grant WJ, Horslen SP, Sudan DL, Shaw BW, et al. Portosystemic Shunts in Children: A 15-Year Experience. *J Am Coll Surg* 2004;2:179-85.
18. Amico GD, De Franchis R, Cooperative Study Group. Upper Digestive Bleeding in Cirrhosis. Post-therapeutic Outcome and Prognostic Indicators. *J Hepatol* 2003;38:599-612.
19. De Franchis R. Evolving Consensus in Portal Hypertension. Report of the Baveno IV Consensus Workshop on methodology of diagnosis and therapy in portal hypertension. *J Hepatol* 2005;43:167-76.



ASOCIACIÓN MEXICANA DE LA ENFERMEDAD DE HUNTINGTON IAP

La Asociación Mexicana de la Enfermedad de Huntington (AMEH) es la primera y única institución que brinda apoyo y asistencia a pacientes y familiares que viven con este padecimiento.

¿Sabe qué servicios asistenciales brinda la AMEH?

*Una enfermedad
del cuerpo y de
la mente*

*Terapia ocupacional
*Terapia de lenguaje
*Servicio médico

*Fisioterapia
*Terapia musical
*Terapia de yoga

*Psicoterapia
*Terapia espiritual
*Cuidador

- * Alimentación a los que asistan a terapias a la AMEH
- * Distribución de medicamentos, pañales y suplementos alimenticios
- * Apoyo con equipo (camas de hospital, colchones de agua, etc.)
- * Información, orientación y apoyo psicológico sobre la enfermedad de Huntington
- * Ayuda con pasajes para asistir a terapias en la Asociación
- * Entrega de una despensa mensual por paciente

Informes:

Tesoreros 97 esquina Cuauhtémoc,
Col. Toriello Guerra, Del. Tlalpan, CP 14050
Tel.: (55) 5424-3325. Fax: (55) 5424-3189