



Resonancia magnética nuclear de encéfalo en pacientes con fenilcetonuria diagnosticada tardíamente

Mario O. Jiménez-Pérez¹
Gilberto Gómez-Garza²
Matilde Ruiz-García³
Cynthia Fernández-Lainez⁴
Isabel Ibarra-González⁵
Marcela Vela-Amieva⁴

¹ Estudiante de subespecialidad de Neurología.

² Servicio de Radiología e Imagen, Instituto Nacional de Pediatría.

³ Servicio de Neurología, Instituto Nacional de Pediatría.

⁴ Laboratorio de Errores Innatos del Metabolismo y Tamiz, Instituto Nacional de Pediatría.

⁵ Instituto de Investigaciones Biomédicas, UNAM.

RESUMEN

Antecedentes: la fenilcetonuria clásica es una encefalopatía genética caracterizada por una inhabilidad de los individuos para metabolizar la fenilalanina, por lo que su concentración plasmática se eleva a niveles tóxicos. Clínicamente se manifiesta como irritabilidad, alteración del sueño, indiferencia al medio, crisis convulsivas, retraso del neurodesarrollo, conducta autista, agresividad y discapacidad intelectual.

Objetivo: describir los hallazgos y cuantificar el coeficiente de difusión aparente en los estudios de imagen de resonancia magnética de cráneo, de pacientes con fenilcetonuria clásica diagnosticada tardíamente en el Instituto Nacional de Pediatría (México).

Materiales y métodos: análisis retrospectivo de imágenes cerebrales obtenidas por resonancia magnética en pacientes con fenilcetonuria clásica. Se utilizó un magneto Signa Excite de 1.5 teslas con antena cerebral de ocho canales de arreglo en fase. Se midió el coeficiente de difusión aparente en la estación de trabajo Advantage Workstation 4.2p.

Resultados: en los pacientes se observaron alteraciones en las sustancias blanca, gris, o ambas. En la sustancia blanca las lesiones hiperintensas en el área peritrigonal fueron las más frecuentes; se encontraron alteraciones bilaterales en la sustancia blanca frontal, temporal, occipital, subcortical y periventricular. Se observó disminución del coeficiente de difusión aparente en la sustancia blanca peritrigonal, occipital, cuerpo calloso, ganglios basales y cerebelo. Un paciente tenía dos quistes aracnoideos.

Conclusión: todos los pacientes estudiados tuvieron las anomalías características de la enfermedad en las imágenes de resonancia magnética. Los mecanismos causantes de las lesiones cerebrales en la fenilcetonuria, su distribución espacial y su evolución son poco conocidos y requieren de investigaciones posteriores.

Palabras clave: fenilcetonuria, PKU, deficiencia de fenilalanina hidroxilasa, errores innatos del metabolismo, imagen de resonancia magnética, coeficiente de difusión aparente, ADC, discapacidad intelectual.

Recibido: 1 de julio del 2014

Aceptado: 8 de diciembre del 2014

Correspondencia: Dra. Marcela Vela-Amieva
Laboratorio de Errores Innatos del Metabolismo y Tamiz
Instituto Nacional de Pediatría
Av. Imán #1, piso 9
CP 04510 México, D.F.
Tel. 55 56063231
dravelaamieva@yahoo.com

Este artículo debe citarse como

Jiménez-Pérez MO, Gómez-Garza G, Ruiz-García M, Fernández-Lainez C, Ibarra-González I, Vela-Amieva M. Resonancia magnética nuclear de encéfalo en pacientes con fenilcetonuria diagnosticada tardíamente. Acta Pediatr Mex 2015;36:9-17.

Brain nuclear magnetic resonance in patients with late diagnosis of phenylketonuria

ABSTRACT

Introduction: Classic phenylketonuria (PKU) is a genetic encephalopathy characterized by impairment of phenylalanine (Phe) metabolism, leading to elevation of blood Phe to toxic levels. Clinical manifestations include irritability, sleep disorders, apathy, seizures, developmental delay, autistic behavior, aggressiveness; mental retardation is the most severe manifestation of the disease.

Objective: To describe the findings of brain nuclear magnetic resonance (NMR) and to measure the apparent diffusion coefficient (ADC) of Mexican PKU patients diagnosed by their clinical manifestations in the National Institute of Pediatrics (INP). Material and methods: Retrospective analysis of brain images obtained by NMR from PKU patients. A Signa Excite magnet of 1.5 Tesla with an 8-channel phased array cerebral antenna was used. ADC was measured on the Advantage Workstation 4.2p.

Results: Abnormalities in the white and gray matter were observed in all patients; bilateral changes were present in the frontal, temporal, occipital, subcortical and periventricular white matter. ADC was diminished in the peritrigonal and occipital white matter; as well as in the corpus callosum, basal ganglia and cerebellum. One patient had two arachnoid cysts.

Conclusion: All PKU patients exhibited the characteristic NMR abnormalities. The mechanisms responsible for brain damage that occur in PKU patients are poorly understood and require further research.

Key words: Classic phenylketonuria, PKU, phenylalanine hydroxylase deficiency, inborn errors of metabolism, magnetic nuclear resonance, apparent diffusion coefficient, ADC, mental retardation.

INTRODUCCIÓN

La fenilcetonuria es una encefalopatía metabólica de origen genético, de herencia autosómica recesiva, en la que existe inhabilidad de los individuos para utilizar la fenilalanina, que es un aminoácido aromático esencial. La fenilcetonuria ocurre por mutaciones en el gen que codifica a la enzima fenilalanina-hidroxilasa, lo que da

lugar a una actividad enzimática deficiente.¹ El gen de la fenilalanina-hidroxilasa se localiza en el cromosoma 12q23.2 y consta de 13 exones. Se han descrito cerca de 800 mutaciones en *PAH*, las cuales se presentan a lo largo de los 13 exones y las secuencias que los flanquean.² En la fenilcetonuria la concentración plasmática de fenilalanina aumenta drásticamente: de niveles normales de 50 μ M a concentraciones tóxicas

que pueden llegar hasta 1 200 μM o más; la actividad deficiente de la fenilalanina-hidroxilasa causa también déficit de tirosina, dopamina, epinefrina y norepinefrina.¹ Los tipos clínicos de la fenilcetonuria se clasifican en función de las concentraciones de fenilalanina al momento del diagnóstico y de la tolerancia nutricional para dicho aminoácido.¹ La concentración normal de fenilalanina en la sangre varía de 50 a 110 $\mu\text{mol/L}$. Los individuos cuyas concentraciones de fenilalanina, antes de iniciar tratamiento, son de 120 a 600 $\mu\text{mol/L}$ se clasifican como con hiperfenilalaninemia leve; aquellos con concentraciones entre 600 y 1 200 $\mu\text{mol/L}$ se clasifican como con fenilcetonuria moderada; mientras que aquellos con concentraciones mayores a 1 200 $\mu\text{mol/L}$ reciben el diagnóstico de fenilcetonuria clásica.^{1,2}

En la fenilcetonuria el desarrollo cerebral se altera desde etapas tempranas de la vida extrauterina, conduciendo a una serie de síntomas que inicialmente son sutiles: irritabilidad, rechazo al alimento, alteración del ciclo de sueño-vigilia e indiferencia al medio; con la edad estos síntomas se van agravando y se producen anomalías en el tono muscular, temblores, retraso del crecimiento de la circunferencia cefálica, hiperreflexia, retraso del desarrollo del lenguaje, conducta autista, agresividad, estereotipias y marcha anormal, entre otros. La consecuencia final es la discapacidad intelectual asociada con síntomas psiquiátricos.¹ Los pacientes expuestos crónicamente a concentraciones elevadas de fenilalanina pueden desarrollar crisis de tipo espasmos infantiles, tonicoclónicas o mioclónicas. Además, suelen presentar hipopigmentación caracterizada por pelo rubio y ojos más claros que el resto de su familia, que se debe a la síntesis reducida de melanina por deficiencia secundaria de tirosina.

La fenilcetonuria produce una encefalopatía crónica generalizada difusa que afecta el creci-

miento y la densidad de las dendritas,³ produce una reducción del volumen de las estructuras de la materia gris (corteza, tálamo e hipocampo).^{4,5} La fenilcetonuria también se asocia con afección difusa de la sustancia blanca caracterizada por mielinización anormal y gliosis astrocítica. Las lesiones en la sustancia blanca se han evidenciado con estudios de resonancia: se localizan en la sustancia blanca periventricular de los lóbulos temporal y occipital pero pueden extenderse a regiones subcorticales, cápsula interna, pedúnculos cerebrales, tallo cerebral y cerebelo.⁶

A pesar de que la fenilcetonuria fue descrita desde hace 80 años⁷ los mecanismos patogénicos no se conocen bien. Se han propuesto diversas hipótesis que explican parcialmente el daño neurológico; se sabe que la deficiencia de la enzima fenilalanina-hidroxilasa causa acumulación de fenilalanina en la sangre y el cerebro e interfiere con la producción de los neurotransmisores dopamina, noradrenalina y serotonina.^{8,9} Hay evidencia que el exceso de fenilalanina altera el transporte de otros aminoácidos.¹⁰ Algunos autores han propuesto que el exceso de fenilalanina afecta la viabilidad, la morfología y la excitabilidad neuronal.^{3,11-14} En modelos animales de fenilcetonuria se ha demostrado mielogénesis reducida,¹⁵ disminución de la velocidad de conducción axonal así como disminución de la actividad de la Na^+/K^+ -ATPasa en las membranas sinápticas.¹⁶ Existen evidencias que involucran al estrés oxidativo en la disfunción cerebral de la fenilcetonuria y también se ha demostrado que el exceso de fenilalanina produce daño al ADN en la corteza cerebral de ratas;¹⁷⁻²¹ así mismo se han propuesto mecanismos neuropatogénicos relacionados con alteraciones en el proceso apoptótico.²²

En los pacientes con fenilcetonuria las imágenes de resonancia magnética muestran, generalmente, señales anormales en la sustancia blanca periventricular con hiperintensidad en T2; en al-

gunos casos pueden llegar hasta cuerpo calloso, tallo cerebral y cerebelo.²³ La resonancia magnética también muestra signos de mielinización anormal en áreas periatiales y periventriculares de la sustancia blanca de manera simétrica.²⁴

Kono y sus colaboradores encontraron el aumento característico de intensidad de la señal en T2 FLAIR y una disminución del coeficiente de difusión aparente cuando la concentración de fenilalanina en la sangre de los pacientes era mayor de 8.5 mg/dL (514.5 μ M).²⁵

OBJETIVO

El objetivo de este trabajo fue describir los hallazgos en los estudios de resonancia magnética de cráneo, en pacientes con fenilcetonuria clásica diagnosticada tardíamente en el Instituto Nacional de Pediatría (México) y correlacionar dichos hallazgos con las características clínicas de los pacientes.

MATERIALES Y MÉTODOS

Análisis retrospectivo de las imágenes cerebrales obtenidas mediante resonancia magnética en seis niños con diagnóstico tardío de fenilcetonuria. Los estudios fueron solicitados como parte del diagnóstico y del tratamiento de los pacientes. Se definió como diagnóstico tardío de fenilcetonuria cuando se realizó después del periodo neonatal; es decir, con más de 30 días de vida y con síntomas sugestivos consistentes en retraso en el desarrollo, movimientos anormales o crisis convulsivas, entre otros. La confirmación de la fenilcetonuria se realizó mediante cuantificación de aminoácidos en sangre por espectrometría de masas en tándem (MS/MS), tomando como caso a todos los niños cuyo valor de fenilalanina fuera superior a 360 μ M, con un cociente fenilalanina/tirosina mayor de 2. Los datos clínicos y bioquímicos fueron obtenidos del registro de casos de fenilcetonuria del Laboratorio de Errores

Innatos del Metabolismo y Tamiz del Instituto Nacional de Pediatría. Este estudio forma parte del proyecto 30/2010 aprobado en nuestra institución. Para la correlación clínica se consideró la concentración de fenilalanina al momento del diagnóstico, así como la edad en la que se realizó el estudio de resonancia magnética.

Se utilizó un resonador Signa Excite de 1.5 teslas (General Electric, Milwaukee, WI, USA) con antena cerebral de ocho canales de arreglo en fase. Se realizaron secuencias en T1 (TE = 566 ms TR = 13 ms), T2 (TE = 4 466.66 ms TR = 100.12 ms), FLAIR (TR = 9002, TE = 121 ms, TI = 2 200), difusión (valor b = 1 000) y espectroscopia (TR = 35 ms). Se evaluó el coeficiente de difusión aparente en una estación de trabajo Advantage Workstation 4.2p (General Electric, Milwaukee, WI, USA).

RESULTADOS

Se analizaron dos niñas y cuatro niños con fenilcetonuria, con edad promedio de 7 años (7 meses a 15 años) al momento del estudio. La edad al diagnóstico fue, en promedio, de 23 meses (8 meses a 4 años). Todos los pacientes tenían la forma clásica de la enfermedad cuyas concentraciones de fenilalanina al momento del diagnóstico fueron en promedio 1 625 μ M (1 217 a 2 258 μ M).

El cuadro clínico al diagnóstico se caracterizó por retraso global del neurodesarrollo (6/6); crisis convulsivas (6/6); movimientos paroxísticos no epilépticos (3/6); piel clara (4/6) y eccema malar (4/6). Ningún paciente tuvo antecedente de consanguinidad, fueron casos únicos en la familia. Todos tuvieron estudios anormales de resonancia magnética: se observaron alteraciones en la sustancia blanca caracterizadas por hiperintensidad del área peritrigonal (Figura 1). Se observaron alteraciones en la sustancia blanca frontal, temporal, occipital, subcortical y periventricular. En

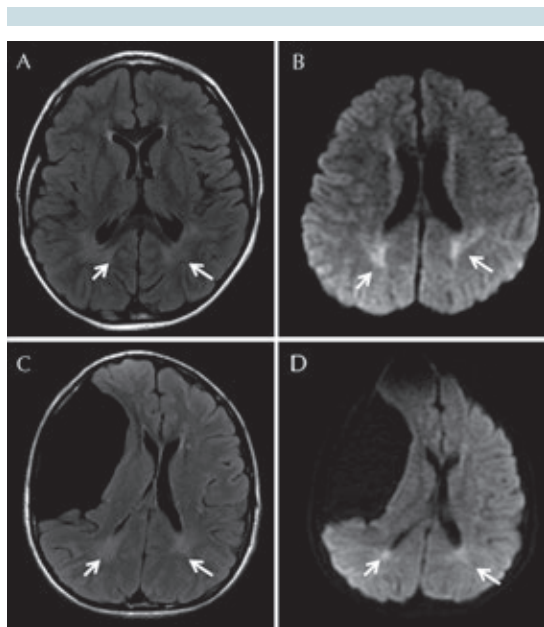


Figura 1. Resonancia magnética cerebral, corte axial en T2-Flair y difusión, pacientes con fenilcetonuria clásica. **A)** Niña de 12 años de edad, imagen axial T2-Flair. Las flechas blancas muestran hiperintensidad de la sustancia blanca peritrigonal simétrica. **B)** Mismo paciente en difusión: restricción a la difusión de lesiones. **C)** Niño de 15 años de edad con hiperintensidad en sustancia blanca peritrigonal en T2-FLAIR. **D)** Se demuestra la restricción a la difusión en las lesiones.

3/6 pacientes hubo discreta atrofia cerebral de predominio subcortical caracterizada por ventriculomegalia supratentorial proporcional a una mayor amplitud de los espacios subaracnoideos de la convexidad y de las cisuras silvianas, en comparación con niños normales de la misma edad (Figura 2).

Tres de seis pacientes presentaron afección de ganglios basales caracterizada por hiperintensidad, en T2 y FLAIR, en globos pálidos y regiones hipotalámicas (Figuras 2 y 3). En 2/6 pacientes se encontró afectado el cerebelo (Figura 4). En un caso existían quistes subaracnoideos: uno frontotemporal derecho y otro temporal izquierdo (Figura 5).

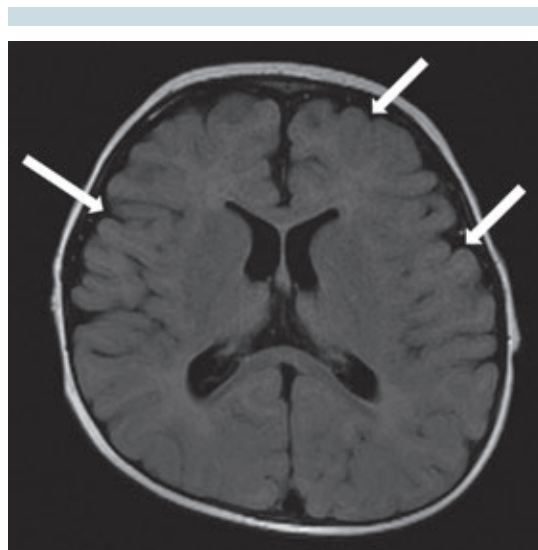


Figura 2. Resonancia magnética cerebral, corte axial de un niño de 1 año de edad en la que se muestra atrofia cerebral (flechas).

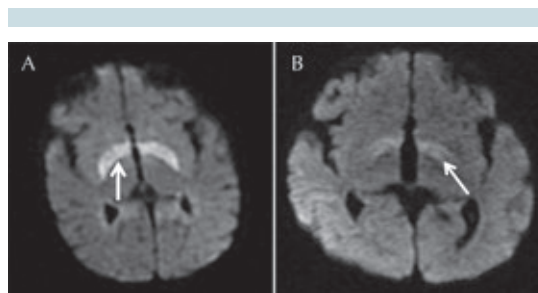


Figura 3. Resonancia magnética cerebral en difusión de pacientes con diagnóstico de fenilcetonuria clásica. **A)** Niña de 7 meses de edad con afección bilateral de ganglios basales. **B)** Niño de 1 año de edad con afección de núcleos basales. Las lesiones se señalan con flechas.

En 2/6 pacientes la evaluación del coeficiente de difusión aparente, con paquetes de programas de análisis FuncTool colocando regiones de interés de entre 10 y 20 mm² en las áreas periventriculares en ganglios basales, en tallo cerebral y cerebelo, mostró alteraciones de señal en las secuencias T2 y FLAIR en la sustancia blanca

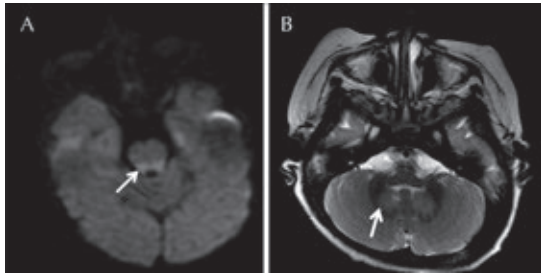


Figura 4. Resonancia magnética cerebral de pacientes con diagnóstico de fenilcetonuria clásica. **A)** Imagen axial en difusión: afección de tallo cerebral a nivel de pedúnculos cerebrales en una niña de 7 meses de edad. **B)** Imagen T2 axial de un niño de 5 años de edad con alteración en la señal en el cerebelo.

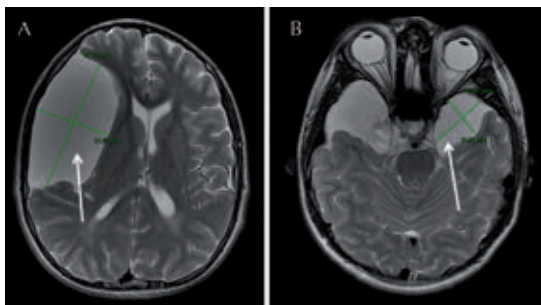


Figura 5. A) Resonancia magnética cerebral, corte axial, T2-FLAIR: niño de 15 años de edad con fenilcetonuria clásica. Se observa un quiste frontotemporal derecho de 9.1 x 5.3 cm en diámetros; dicha lesión requirió tratamiento quirúrgico por efecto de masa. **B)** Mismo paciente con quiste temporal derecho de 4.3 x 3 cm en diámetros.

peritrigonal y en 3/6 en la sustancia blanca occipital. La Figura 6 muestra los valores del coeficiente de difusión aparente en la sustancia blanca (A) de los pacientes analizados y gris (B) de las distintas áreas cerebrales.

DISCUSIÓN

La neuropatología de los pacientes con fenilcetonuria clásica no tratados ha sido previamente

analizada con resonancia magnética por diversos investigadores (Cuadro 1);^{23,25-27} sin embargo, en este artículo presentamos por primera vez los hallazgos de neuroimagen en pacientes mexicanos con esta enfermedad (Figuras 1-4). Este grupo corresponde a la forma más grave de la enfermedad (fenilcetonuria clásica) y todos fueron diagnosticados tardíamente, por lo que el tiempo de exposición a la toxicidad de la fenilalanina fue muy prolongado.

En la fenilcetonuria la resonancia magnética permite observar datos anormales en la sustancia blanca periventricular y cerebral profunda, hallazgos que fueron corroborados en todos los pacientes mexicanos analizados. Aun cuando la afección de estructuras como el cuerpo caloso, el tallo cerebral y el cerebelo son aparentemente raras en la fenilcetonuria, se han descrito por diversos autores en pacientes con la forma clásica de la enfermedad,²³ especialmente notables en pacientes de diagnóstico tardío o en aquellos cuyo control bioquímico terapéutico no ha sido adecuado, es decir, aquellos cuyas concentraciones sanguíneas de fenilalanina no se mantuvieron por debajo de 360 μM .

Hasta el momento no se sabe con exactitud cómo y cuándo ocurren las lesiones cerebrales en la fenilcetonuria; sin embargo, existen evidencias de que el daño inicial ocurre en la mielinización posnatal y que las estructuras cerebrales periventriculares y cerebrales profundas son las más afectadas;³⁻⁵ pero se desconoce si el daño de estructuras tales como el cuerpo caloso, los ganglios basales, el tallo cerebral y el cerebelo se presentan por el tiempo de exposición prolongado a la fenilalanina, por los elevados niveles que alcanza dicho aminoácido o por una combinación de estos dos factores o de otros. Lo que nosotros encontramos en este estudio es que todos los pacientes con fenilcetonuria diagnosticada y tratada de manera tardía presentaron lesiones cerebrales, que existe una correlación

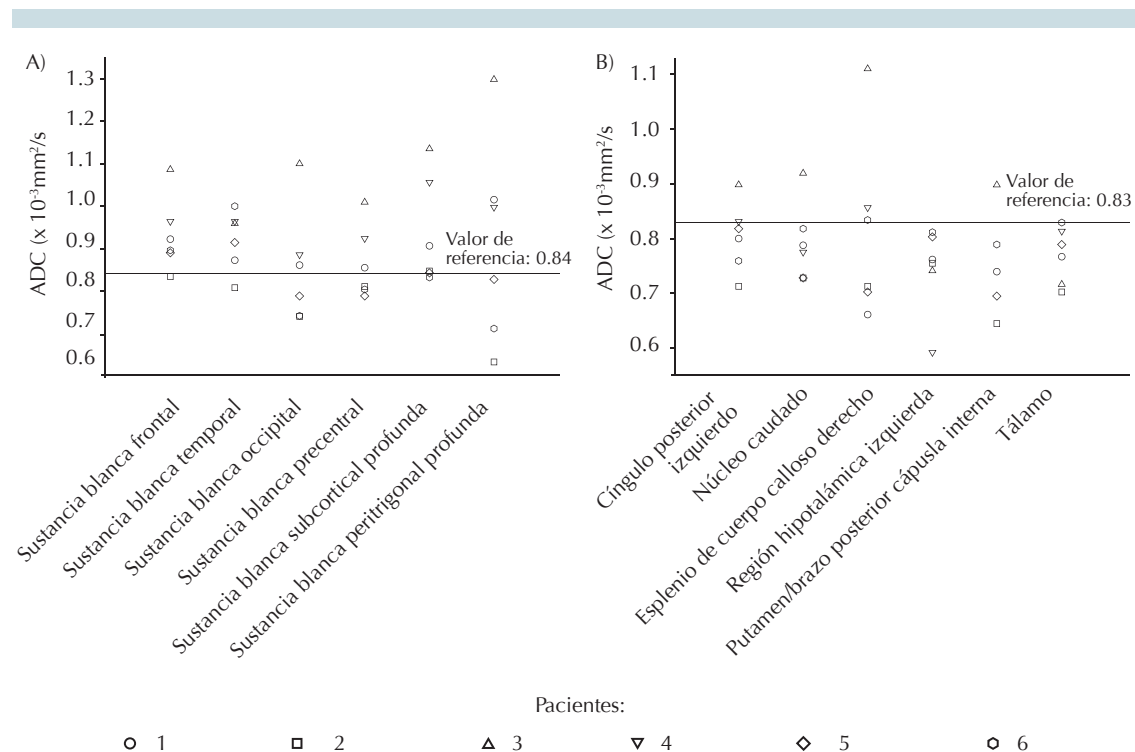


Figura 6. A) Coeficiente de difusión en sustancia blanca de pacientes con fenilcetonuria. **B)** Coeficiente de difusión en sustancia gris de pacientes con fenilcetonuria.

Cuadro 1. Comparación de los hallazgos por resonancia magnética en pacientes con fenilcetonuria; diversos estudios

Autor	Casos: grupo estudiado	Hallazgos
Kono et al, 2005 ²⁵	21 pacientes de 3-44 años de edad. (9 hombres, 12 mujeres)	Hiperintensidad en T2 FLAIR de sustancia blanca. Restricción a la difusión en sustancia blanca profunda y disminución en el coeficiente de difusión aparente en aquellos con pobre apego al tratamiento (Phe > 8.5 mg/dL en sangre)
Manara et al, 2009 ²⁶	20 pacientes tratados tempranamente, edad promedio de 21.1 años (12 hombres, 8 mujeres)	Mejor sensibilidad de la resonancia en secuencias de difusión para la detección y clasificación en las lesiones de la sustancia blanca
Bodner et al, 2012 ²⁷	13 pacientes entre 8 y 33 años, tratados tempranamente. (7 hombres, 6 mujeres)	Disminución del volumen cerebral total. Incremento de volumen del putámen
Medici et al, 2012 ²³	1 niño de 10 meses de edad, con retraso global del neurodesarrollo y síndrome de West	Afección supra-infratentorial con afección de ganglios basales. Restricción a la difusión en sustancia blanca, ganglios basales, cerebelo y tallo cerebral
Este estudio	6 pacientes de diagnóstico tardío, entre 7 meses a 15 años de edad. (4 hombres y 2 mujeres)	Hiperintensidad en T2 FLAIR, sustancia blanca peritrigonal. Restricción en difusión en putamen, tallo cerebral, cerebelo. Quistes aracnoideos temporo-frontal derecho y temporal izquierdo

clínica entre pacientes que presentaron movimientos paroxísticos no epilépticos (disonía, temblor) con afección de ganglios basales, tallo cerebral y cerebelo.

Hace algunos años se demostró, mediante el coeficiente de difusión aparente, que la difusión de moléculas de agua está disminuida en las áreas lesionadas de los pacientes con fenilcetonuria.²⁶ Kono y sus colaboradores encontraron que los pacientes con pobre control metabólico tienen coeficientes de difusión aparente significativamente menores que los pacientes bien controlados.²⁵

Se sabe que las concentraciones elevadas de sustancias peptídicas aumentan la viscosidad y restringen la difusión (disminución del coeficiente de difusión aparente).²⁸ Otros autores han propuesto que la disminución del coeficiente de difusión aparente puede relacionarse con vacuolas como las observadas en las encefalopatías espongiiformes; por ejemplo en la enfermedad de Creutzfeldt-Jakob.²⁹ Si bien la disminución del coeficiente de difusión aparente puede tener distintos orígenes, su presencia en los pacientes con fenilcetonuria puede sugerir espongiosis en la materia blanca.

Al igual que otros autores²⁵ encontramos una disminución más significativa del coeficiente de difusión aparente en la sustancia blanca profunda que en las áreas frontales y temporales más superficiales (Figuras 5A-B); sin embargo, los mecanismos que expliquen esta distribución espacial preferencial no han sido dilucidados.

Finalmente, llama la atención el caso de un paciente (Figura 4) con dos quistes aracnoideos, uno temporal izquierdo y otro frontotemporal derecho; este último, por su tamaño, requirió manejo quirúrgico. Si bien la presencia de quistes cerebrales puede ser fortuita, hasta 3% de población puede tenerlos,³⁰ en este caso no

podimos definir si dichos quistes son casuales o incrementaron su tamaño por cambios osmóticos relacionados con las concentraciones crónicamente tóxicas de fenilalanina.

CONCLUSIÓN

Los pacientes con fenilcetonuria clásica no detectados ni controlados de manera temprana tienen estudios de resonancia magnética anormales; se caracterizan por lesiones tanto en la sustancia blanca como en la sustancia gris, que predominan en las áreas peritrigonales. Algunos pacientes tienen afección del cuerpo calloso, ganglios basales e incluso del cerebelo; estos hallazgos se relacionan con cuadros clínicos más severos que incluyen movimientos anormales paroxísticos. Los mecanismos por los cuales ocurren las lesiones observadas en la resonancia magnética, su distribución espacial y su evolución son poco conocidos, por lo que se requieren investigaciones posteriores. Las resonancias magnéticas son útiles para observar la disminución o desaparición de las lesiones, cuando existe un control metabólico de la fenilcetonuria. La espectroscopia y el coeficiente de difusión aparente podrían ser marcadores por imagen de control bioquímico. Por lo anterior sugerimos la realización de resonancias magnéticas en todos los pacientes con diagnóstico de fenilcetonuria.

REFERENCIAS

1. Blau N, van Spronsen FJ, Levy HL. Phenylketonuria. *Lancet* 2010;376:1417-27.
2. Scriver CR, Kaufman S. Hyperphenylalaninemia: Phenylalanine hydroxylase deficiency. In: Scriver CR, Beaudet AL, Valle D, eds. *The metabolic and molecular basis of inherited disease*. 8th edn. New York, NY: McGraw-Hill Inc, 2001:1667-724.
3. Huttenlocher PR. The neuropathology of phenylketonuria: human and animal studies. *Eur J Pediatr* 2000;159(Suppl 2):S102-6.
4. Pérez-Dueñas B, Pujol J, Soriano-Mas C, Ortiz H, Artuch R, Vilaseca MA, et al. Global and regional volumen changes in the brains of patients with phenylketonuria. *Neurology* 2006;66:1074-1078.

5. Pfaendner NH, Reuner G, Pietz J, Jost G, Rating D, Magnotta VA, et al. MR imaging-based volumetry in patients with early-treated phenylketonuria. *Am J Neuroradiol* 2005;26:1681-5.
6. Anderson PJ, Leuzzi V. White matter pathology in phenylketonuria. *Mol Genet Metab* 2010;99(Suppl 1):S3-9.
7. Følling A. Über Ausscheidung von Phenylbrenztraubensäure in den Harnals Stoffwechselanomalie in Verbindung mit Imbezillität. *Hoppe-Seyler's Z Physiol Chem* 1934;227:169-76.
8. Aragón MC, Giménez C, Valdivieso F. Inhibition by L-phenylalanine of tyrosine transport by synaptosomal plasmamembrane vesicles: implications in the pathogenesis of phenylketonuria. *J Neurochem* 1982;39:1185-7.
9. Herrero E, Aragón MC, Giménez C, Valdivieso F. Tryptophan transport into plasma membrane vesicles derived from rat brain synaptosomes. *J Neurochem* 1983;40:332-7.
10. van Spronsen FJ, Hoeksma M, Reijngoud DJ. Brain dysfunction in phenylketonuria: is phenylalanine toxicity the only possible cause? *J Inheret Metab Dis* 2009;32:46-51.
11. Bauman ML, Kemper TL. Morphologic and histoanatomic observations of the brain in untreated human phenylketonuria. *Acta Neuropathol* 1982;58:55-63.
12. Cordero ME, Trejo M, Colombo M, Aranda V. Histological maturation of the neocortex in phenylketonuric rats. *Early Hum Dev* 1983;8:157-73.
13. Gazit V, Ben-Abraham R, Rudin M, Katz Y. Glucose-lowering effect of beta-phenylpyruvate in neonatal mice: a possible mechanism for phenylketonuria-related neurodegenerative changes. *Brain Res Dev Brain Res* 2003;141:137-40.
14. Hörster F, Schwab MA, Sauer SW, Pietz J, Hoffmann GF, Okun JG, et al. Phenylalanine reduces synaptic density in mixed cortical cultures from mice. *Pediatr Res* 2006;59:544-8.
15. Burri R, Steffen C, Stieger S, Brodbeck U, Colombo JP, Herschkowitz N. Reduced myelinogenesis and recovery in hyperphenylalaninemic rats. Correlation between brain phenylalanine levels, characteristic brain enzymes for myelination, and brain development. *Mol Chem Neuropathol* 1990;13:57-69.
16. Wyse AT, Sarkis JJ, Cunha-Filho JS, Teixeira MV, Schetinger MR, Wajner M et al. Effect of phenylalanine and its metabolites on ATP diphosphohydrolase activity in synaptosomes from rat cerebral cortex. *Neurochem Res* 1994;19:1175-80.
17. Martínez-Cruz F, Pozo D, Osuna C, Espinar A, Marchante C, Guerrero JM. Oxidative stress induced by phenylketonuria in the rat: Prevention by melatonin, vitamin E, and vitamin C. *J Neurosci Res* 2002;69:550-8.
18. Sitta A, Barschak AG, Deon M, Terroso T, Pires R, Giugliani R, et al. Investigation of oxidative stress parameters in treated phenylketonuric patients. *Metab Brain Dis* 2006;21:287-96.
19. Sitta A, Manfredini V, Biasi L, Treméa R, Schwartz IV, Wajner M, et al. Evidence that DNA damage is associated to phenylalanine blood levels in leukocytes from phenylketonuric patients. *Mutat Res* 2009;679:13-6.
20. Ribas GS, Sitta A, Wajner M, Vargas CR. Oxidative stress in phenylketonuria: what is the evidence? *Cell Mol Neurobiol* 2011;31:653-62.
21. Simon KR, Dos Santos RM, Scaini G, Leffa DD, Damiani AP, Furlanetto CB, et al. DNA damage induced by phenylalanine and its analogue p-chlorophenylalanine in blood and brain of rats subjected to a model of hyperphenylalaninemia. *Biochem Cell Biol* 2013;91:319-24.
22. Huang X, Lu Z, Lv Z, Yu T, Yang P, Shen Y, et al. The Fas/Fas ligand death receptor pathway contributes to phenylalanine-induced apoptosis in cortical neurons. *PLoS One*. 2013;8(8):e71553. doi: 10.1371/journal.pone.0071553.
23. Medici C, Varacchi C, González G. Unusual case of phenylketonuria with atypical brain magnetic resonance imaging findings. *J Child Neurol* 2012;28:1496-1499.
24. Cleary MA, Walter JH, Wraith JE, Jenkins JP, Alani SM, Tyler K, et al. Magnetic resonance imaging of the brain in phenylketonuria. *Lancet* 1994;344:87-90.
25. Kono K, Okano Y, Nakayama K, Hase Y, Minamikawa S, Ozawa N, et al. Diffusion-weighted MR imaging in patients with phenylketonuria: relationship between serum phenylalanine levels and ADC values in cerebral white matter. *Radiology* 2005;236:630-636.
26. Manara R, Burlina AP, Citton V, Ermani M, Vespignani F, Carollo C, et al. Brain MRI diffusion-weighted imaging in patients with classical phenylketonuria. *Neuroradiology* 2009;51:803-12.
27. Bodner KE, Aldridge K, Moffitt AJ, Peck D, White DA, Christ SE. A volumetric study of basal ganglia structures in individuals with early-treated phenylketonuria. *Mol Genet Metab* 2012;107:302-7.
28. Phillips MD, McGraw P, Lowe MJ, Mathews VP, Hainline BE. Diffusion-weighted imaging of white matter abnormalities in patients with phenylketonuria. *Am J Neuroradiol* 2001;22:1583-6.
29. Bahn MM, Kido DK, Lin W, Pearlman AL. Brain magnetic resonance diffusion abnormalities in Creutzfeldt-Jakob disease. *Arch Neurol* 1997;54:1411-5.
30. Pradilla G, Jallo G. Arachnoid cysts: case series and review of the literature. *Neurosurg Focus* 2007;22(2):E7.