

Pulgar en gatillo, pulgar en resorte, o tenosinovitis estenosante del pulgar pediátrico

Trigger thumb, spring thumb, or stenosing tenosynovitis pediatric thumb

Alfonso Migoya-Nuño,¹ Gabriel Fraind-Maya,² Luis Eduardo Loyo-Soriano

El pulgar en gatillo es una enfermedad idiopática, en la que el tendón flexor largo del pulgar se encuentra engrosado.^{1,2,3,4} Recibe su nombre debido a la alteración funcional de la articulación interfalángica del pulgar, que característicamente aparece con bloqueo en flexión.

La flexión del pulgar depende del correcto deslizamiento del flexor largo del pulgar a través de un sistema de poleas (A1, polea oblicua y A2); en esta alteración el tendón se encuentra engrosado proximal a la polea A1, generando una discrepancia de tamaño, que impide el deslizamiento del tendón a través de la polea;⁵ de forma característica, el engrosamiento del tendón forma el llamado nódulo de Notta.^{6,7,3}

Figura 1

De manera global, afecta a 3 de cada 1000 recién nacidos vivos,^{5,8,2} es más común en la población hispana;⁵ hasta la fecha no existen datos concretos de incidencia en México. Se ha demostrado que es una alteración del desarrollo,^{9,2,1} porque al nacimiento el tendón es de tamaño normal, pero en los primeros 3 años de vida se va engrosando.^{10,11,9} En 25 a 30% de los casos ocurre afectación bilateral,² aunque no suele manifestarse al mismo tiempo.⁵ Existen reportes de familias que muestran un patrón de herencia dominante con penetrancia variable,⁷ pero no existe predisposición por género; a diferencia del resto de los dedos, el pulgar en gatillo no se relaciona con alteraciones sistémicas.^{1,12}

La manifestación clínica más común aparece en niños de 2 años,¹ con episodios de “engatillamiento” o bloqueo, que siempre son asintomáticos y en los que existe limitación para la extensión, que progresa hasta generar bloqueo fijo del pulgar en flexión, en la articulación interfalángica, algunas veces acompañada de molestias o dolor al tratar de realizar la extensión asistida del pulgar.¹ De manera característica puede palparse el engrosamiento del tendón, formando el nódulo de Notta^{12,13,14} en la región volar de la articulación metacarpofalángica.

¹ Hospital Ángeles Pedregal, Ciudad de México.

² Departamento de Ortopedia y Traumatología, Hospital Ángeles Lomas, Ciudad de México.

³ Instituto Nacional de Rehabilitación, Luis Guillermo Ibarra Ibarra, Ciudad de México.

Recibido: 10 de diciembre 2020

Aceptado: 10 de febrero 2021

Correspondencia

Alfonso Migoya Nuño
alfonsomigoya@gmail.com

Este artículo debe citarse como:

Migoya Nuño A, Fraind Maya G, Loyo-Soriano LE. Pulgar en gatillo, pulgar en resorte, o tenosinovitis estenosante del pulgar pediátrico. Acta Pediatr Méx 2021; 42 (2): 89-91.

<http://dx.doi.org/10.18233/APM42No2pp89-912221>

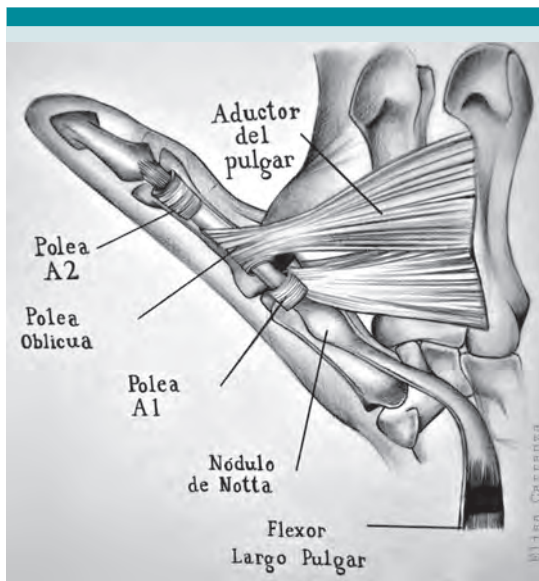


Figura 1. Esquema representativo de la relación anatómica entre el flexor largo del pulgar y la polea A1 del pulgar, se observa un nódulo de Notta.

Durante la exploración física se observan los movimientos activos (realizados por el paciente) y se valora el grado de extensión en relación con el dedo contralateral; también se evalúan los movimientos pasivos (realizados por el médico), donde puede percibirse un clic o resalte en la articulación.¹⁴ El diagnóstico es clínico, por lo que no están indicadas las radiografías,^{4,5} pues no muestran ninguna alteración y solo se requieren cuando se establece el diagnóstico diferencial con alguna malformación congénita del pulgar.

El diagnóstico diferencial se establece con pulgar flexo aducto congénito, artrogriposis, parálisis cerebral, fracturas y luxaciones de la articulación interfalángica.^{1,2,5}

El tratamiento está determinado por la edad; entre 10-30% de los pacientes menores de 2 años puede curarse de forma espontánea,^{15,16,2} incluso aumenta este valor a 60% si realizan ejercicios de extensión pasiva por los padres y la colocación de férulas en extensión.⁶ En pacien-

tes mayores de 2 años o con contractura fija en flexión se prefiere el tratamiento quirúrgico, pues ha demostrado excelentes resultados y pocas complicaciones, entre las que destacan la lesión del nervio digital y las infecciones.⁸

La cirugía consiste en realizar un acceso transversal de 1 cm sobre el pliegue palmar de la articulación metacarpofalángica y un corte longitudinal en la polea A1; no es recomendable efectuar liberaciones percutáneas, porque se asocian con índice de falla de 30% al no liberar por completo la polea y lesión parcial del tendón en 80% de los casos.¹⁰

La referencia al ortopedista pediatra debe hacerse ante cualquier sospecha o al establecer el diagnóstico, pero la mayoría de los pacientes se beneficia del tratamiento quirúrgico.

REFERENCIAS

1. Shah AS, Bae DS. Management of pediatric trigger thumb and trigger finger. *J Am Acad Orthop Surg.* 2012;20(4):206-13.
2. Twu J, Angeles J. Developmental trigger thumb. *Pediatr Ann.* 2016;45(4):e135-8.
3. Murgai RR, Lightdale-Miric N. Pediatric trigger thumb caused by a flexor tendon sheath ganglion. *J Pediatr Orthop Part B.* 2020;29(2):203-5.
4. Giugale JM, Fowler JR. Trigger Finger: Adult and Pediatric Treatment Strategies. *Orthop Clin North Am* [Internet]. 2015;46(4):561-9. Available from: <http://dx.doi.org/10.1016/j.jocl.2015.06.014>
5. Bauer AS, Bae DS. Pediatric trigger digits. *J Hand Surg Am* [Internet]. 2015;40(11):2304-9. Available from: <http://dx.doi.org/10.1016/j.jhsa.2015.04.041>
6. Thomas BP, Pallapati S. Congenital thumb differences- current concepts. *J Clin Orthop Trauma* [Internet]. 2020;11(4):580-9. Available from: <https://doi.org/10.1016/j.jcot.2020.06.018>
7. Ogino T. Trigger Thumb in Children: Current Recommendations for Treatment. *J Hand Surg Am.* 2008;33(6):982-4.
8. Farr S, Grill F, Ganger R, Girsch W. Open surgery versus nonoperative treatments for paediatric trigger thumb: A systematic review. *J Hand Surg Eur Vol.* 2014;39(7):719-26.
9. Verma M, Craig CL, Dipietro MA, Crawford J, Vanderhave KL, Farley FA, et al. Serial ultrasound evaluation of pediatric trigger thumb. *J Pediatr Orthop.* 2013;33(3):309-13.

10. Masquijo JJ, Ferreyra A, Lanfranchi L, Torres-Gomez A, Allende V. Percutaneous trigger thumb release in children: Neither effective nor safe. *J Pediatr Orthop.* 2014;34(5):534-6.
11. Tan AHC, Lam KS, Lee EH. The treatment outcome of trigger thumb in children. *J Pediatr Orthop Part B.* 2002;11(3):256-9.
12. Han SH, Yoon HK, Shin DE, Song DG. Trigger thumb in children: Results of surgical treatment in children above 5 years of age. *J Pediatr Orthop.* 2010;30(7):710-4.
13. Sevcencan A, Inan U, Köse N, Ömeroğlu H, Seber S. Percutaneous release for trigger thumbs in children: Improvements of the technique and results of 31 thumbs. *J Pediatr Orthop.* 2010;30(7):705-9.
14. Ruiz-Iban MA, Gonzalez-Herranz P, Mondejar JAL. Percutaneous trigger thumb release in children. *J Pediatr Orthop.* 2006;26(1):67-70.
15. Sirithiantong T, Woratanarat P, Woratanarat T, Angsanuntsukh C, Saisongcroh T, Unwanatham N, et al. Network meta-analysis of management of trigger thumb in children. *J Pediatr Orthop B.* 2020;Publish Ah:1-7.
16. Yano K, Ikeda M, Yoneda M, Tokui A, Nakagawa K, Kaneshiro Y, et al. Clinical results of splinting versus observation for pediatric trigger thumb. *J Pediatr Orthop B.* 2020;Publish Ah(1910082):8-12.