



## Procedimientos diagnósticos para enfermedad hepática crónica: más allá del lactante

### Diagnostic procedures for chronic liver disease: beyond the infant

Flora Elva Zárate-Mondragón,<sup>1</sup> Fernanda Monge-Urrea,<sup>1</sup> Sharon Imbett-Yepez<sup>1</sup>

#### ANTECEDENTES

La hepatopatía crónica es un síndrome clínico-patológico de causa diversa, con alteraciones clínicas, bioquímicas e histológicas del hígado, persistente durante tres meses o más. Se caracteriza por diversos grados de inflamación crónica o necrosis hepatocelular.<sup>1,2</sup>

Las enfermedades crónicas del hígado representan un desafío para el pediatra. La atresia de vías biliares y los síndromes hereditarios (colestasis intrahepática) que evolucionan a cirrosis, son las más frecuentes en los lactantes.<sup>3</sup>

La hepatopatía crónica, en pacientes pediátricos, con frecuencia se infradiagnostica porque es asintomática en estadios tempranos y distintas causas pueden tener un cuadro similar.<sup>4</sup>

#### Valoración clínica

La primera consideración del proceso diagnóstico es la edad, porque las causas varían dependiendo de ésta; es decir, las enfermedades del hígado en el lactante difieren de las encontradas en el preescolar o en el adolescente.<sup>5</sup> La segunda consideración es si existe alguna enfermedad que predisponga a una afección hepática: colangitis esclerosante en colitis ulcerosa, o hepatoblastoma en Beckwith Wiedemann. En tercer lugar, es importante indagar en los antecedentes familiares de hepatopatía crónica, enfermedades genéticas o de autoinmunidad, en los antecedentes de ictericia en la infancia, de hepatitis agudas o de infecciones. Por último, es esencial descartar la exposición a agentes infecciosos-tóxicos que pueden cambiar el escenario etiológico o detonar los síntomas.<sup>6</sup>

<sup>1</sup> Servicio de Gastroenterología y Nutrición.

Instituto Nacional de Pediatría, Ciudad de México.

**Recibido:** 15 de abril 2021

**Aceptado:** 24 de junio 2021

#### Correspondencia:

Flora Elva Zárate-Mondragón  
florazarate@gmail.com

**Este artículo debe citarse como:** Zárate-Mondragón FE, Monge-Urrea F, Imbett-Yepez Sh.

Tratamiento del niño con enfermedad hepática crónica: más allá del lactante. Acta Pediatr Méx 2021; 42 (4): 212-17.

El cuadro clínico puede ser insidioso, inespecífico o asintomático. Las características al momento de su aparición incluyen: hepatomegalia, ictericia, coluria-acolia, prurito, esplenomegalia, ascitis, derivaciones portosistémicas, cutáneas, sangrado de tubo digestivo secundario a hipertensión portal, falta de crecimiento y pérdida muscular, alteraciones cutáneas o manifestaciones oculares (**Cuadro 1**).<sup>5</sup> Las causas son múltiples y la evaluación diagnóstica se relaciona con el grupo etario. **Cuadro 2**

### Fenotipos clínicos

#### **El paciente asintomático con transaminasemia.**

Las transaminasas aumentan debido a necrosis hepatocelular o incremento de la permeabilidad de las membranas hepatocelulares. Con frecuencia, esta elevación se descubre de manera fortuita. La enzima aspartato aminotransferasa se encuentra en el hígado, el músculo, el corazón, el pulmón, entre otros, y su elevación se traduce en una lesión hepatocelular más grave, aunque inespecífica. La alanina aminotransferasa es exclusiva del hígado y su elevación orienta a una lesión hepatocelular (concentraciones normales 22 UI/L en niñas y 26 UI/L en niños).<sup>7</sup> Una ele-

vación leve-moderada (menos de 10 veces el límite superior normal) es inespecífica o sugiere una lesión crónica. Las elevaciones graves (más de 500-1000 UI/L o más de 10 veces el límite superior normal) indican una lesión hepatocelular primaria y se asocian con un proceso agudo, exposición a tóxicos, infecciones virales o lesión isquémica.<sup>8,9</sup>

En caso de hipertransaminasemia persistente debe hacerse una nueva determinación con pruebas de función hepática completas, en dos meses. Los marcadores más específicos de colestasis son: gamma-glutamyltranspeptidasa y 5 nucleotidasa, aunque también son de utilidad la fosfatasa alcalina y la bilirrubina directa. Los marcadores para valorar la síntesis son: la albúmina y el tiempo de protrombina.<sup>10</sup>

La causa más frecuente de hipertransaminasemia es la hepatitis crónica de causa viral. De ser negativa deben investigarse los marcadores de enfermedades autoinmunitarias (hepatitis autoinmunitaria), metabólicas (enfermedad de Wilson, hemocromatosis) o trastornos asociados con esteatosis hepática (enfermedad de hígado graso no alcohólico, diabetes, dislipidemia). Si los

**Cuadro 1.** Principales manifestaciones clínicas en la hepatopatía crónica

Búsqueda en el examen físico	
Apariencia	<b>Dismórfica:</b> cara triangular o “de pájaro” (Síndrome de Alagille), facie tosca (síndrome de Hunter/MPS), cara de “Ángel” o “muñeca” (glucogenosis), frente amplia, puente nasal deprimido, epicanto (síndrome Down) <b>No dismórfica:</b> Evaluar defectos de línea media (panhipopuitarismo)
Examen visual	Coriorretinitis (TORCH), cataratas (TORCH) en gota de aceite (galactosemia), mancha rojo cereza (metabólica/Mitocondrial), nistagmus, atrofia de nervio óptico (Displasia septo-óptica), embriotoxon posterior (Alagille), anillos de Kayser-Fleischer (Wilson)
Examen cardiovascular	Búsqueda de soplos o signos de falla cardíaca, <b>Cardiopatía congénita:</b> síndrome de Alagille.
Examen abdominal	Presencia de ascitis, circulación colateral, tamaño de hígado y consistencia, tamaño bazo y consistencia, masa abdominal.
Piel	Telangiectasia, eritema palmar, hipotrofia palmar, dedos en palillo de tambor.
Colorimetría heces	Acolia o hipopigmentación de heces (obstrucción biliar)
Asociaciones	<b>Hipoglicemia+ hepatomegalia:</b> glucogenosis. <b>Coagulopatía/falla hepática:</b> Tirosinemia, galactosemia, intolerancia hereditaria a fructosa. <b>Citopenias:</b> linfocitosis familiar, <b>Retraso psicomotor + microcefalia:</b> TORCH.

**Cuadro 2.** Principales etiologías de hepatopatía crónica en preescolares y adolescentes y estudios de extensión indicados

Preescolares y adolescentes	
<b>Infecioso</b>	
Hepatitis C	IgM VHC, PCR VHC
Hepatitis B	HbsAg, HbeAg, anti-Hbe
Hepatitis D	IgM VHD, ADN VHD
VIH	ELISA
CMV	IgM CMV
VEB	IgM VEB
Otros: Sepsis, colangitis aguda, malaria, áscaris, absceso amebiano	
<b>Tóxicos/Medicamentos</b>	
Analgésicos	Paracetamol, salicilatos
Anticonvulsivantes	DFH, AVP
Antibióticos	Amoxicilina-clavulanato, tetraciclinas, eritromicina, sulfamidas, minociclina
Antifúngicos	Ketoconazol, fluconazol
Antifímicos	Isoniacida, rifampicina, pirazinamida
Inmunosupresores	Azatioprina, ciclosporina, esteroides
Antineoplásicos	L-asparginasa, metotrexato, 6-mercaptopurina
Tóxicos	Pirrazolidinas, alcohol, amanita
<b>Metabólicas</b>	
EHGNA/EHNA	USG hepático
Deficiencia de alfa-1-antitripsina	Niveles séricos, fenotipo, genotipo
Enfermedad de Wilson	Cobre en suero y orina, ceruloplasmina
Glucogenosis III y IV	Medición enzimática
Tirosinemia	Tamiz metabólico, succinilacetona en sangre y en orina
Aminoacidemias orgánicas	Tamiz metabólico, gasometría, amonio, glicemia en ayunas, examen general de orina, cuantificación enzimática, perfil de acilcarnitinas
Defectos de peroxisomas	Determinación enzimática
Enfermedad de depósito de ésteres de colesterol	Determinación enzimática de lipasa ácida lisosomal
<b>Autoinmunes</b>	
Hepatitis autoinmune	ANA, ASMA, LKM-1
Colangitis esclerosante	Anti-mitocondriales
Enfermedad celiaca	IgA transglutaminasa, IgA Anti-Endomisio
Enfermedad injerto contra huésped	Biopsia hepática
<b>Vascular</b>	
Budd-Chiari	USG hepático, ecocardiograma
Síndrome de obstrucción sinusoidal	USG hepático

Otras	
BRIC/PFIC	Ácidos biliares
Síndrome de Rotor/Dubin-Johnson	Excreción de coproporfirinas
Fibrosis quística	Electrolitos en sudor, perfil genético
Quiste de colédoco	USG hepático
Tumores del hígado o conductos biliares	USG hepático, TAC, RMN, AFP
Síndrome de Alagille	Ecocardiograma, radiografía de tórax, perfil de lípidos, perfil genético
Hepatitis criptogénica	Diagnóstico de exclusión

EHGNA: Enfermedad hepática grasa no alcohólica; EHNA: Esteatohepatitis no alcohólica.

reportes son negativos será necesario descartar causas no hepáticas (enfermedades musculares, hipertiroidismo, hipofunción corticosuprarrenal, entre otras).<sup>11</sup> **Figura 1**

**El paciente con hepatomegalia.** Primero corroborar si existe hepatomegalia, la medición se efectúa en la línea medio clavicular con palpación del margen inferior y percusión en el superior. Un borde hepático en relación con el margen costal mayor de 3.5 cm en niños menores de 2 años y más de 2 cm en los mayores sugiere hepatomegalia.<sup>12</sup> Ésta puede ser transitoria, pero su persistencia orienta a cinco mecanismos: inflamación, depósito excesivo, infiltración, congestión y obstrucción.<sup>13</sup>

En la valoración de la hepatomegalia deben considerarse signos acompañantes. Si es el dato dominante orienta a enfermedades de depósito, tumores de origen hepático y extrahepático.<sup>12</sup> En muchas ocasiones se acompaña de colestasis, en estos casos es importante descartar el déficit de alfa-1-antitripsina, síndrome de Alagille, colestasis intrahepática familiar progresiva, fibrosis quística, enfermedad de Niemann-Pick, enfermedad de Zellweger, panhipopituitarismo, quiste de colédoco, perforación espontánea de la vía biliar, sepsis, exposición a tóxicos o nutrición parenteral. La asociación con hiperbilirrubinemia indirecta, anemia y hepatoesplenomegalia sugiere hematopoyesis extramedular.<sup>12</sup>

Desde el punto de vista bioquímico pueden predominar datos de necrosis sobre la colestasis (elevación de la enzima aspartato aminotransferasa y alanina aminotransferasa, ligera elevación de bilirrubina directa, gamma-glutamiltanspeptidasa y fosfatasa alcalina), orienta a hepatitis virales, enfermedad de Wilson, hepatitis autoinmunitarias y tóxicas. Si existe predominio de colestasis es importante un ultrasonido hepático para descartar problemas obstructivos (quistes, malformaciones de la vía biliar, cálculos).<sup>14</sup>

**El paciente con estigmas de cirrosis.** Es un estado clinicopatológico que representa la fase terminal de una hepatopatía. Puede existir como un estado compensado silente (40%), seguido de una disfunción hepática e hipertensión portal que lleva a la descompensación. Cuando se llega a la cirrosis descompensada se tienen manifestaciones de insuficiencia en la función hepatocelular, hipertensión portal o una combinación de ambas.<sup>15</sup> La manifestación más común es el sangrado del tubo digestivo alto de tipo variceal. En todo paciente con sangrado del tubo digestivo alto es importante buscar estigmas de hepatopatía crónica (**Figura 1**). Uno de los datos más tempranos es la pobre ganancia ponderal y los síntomas inespecíficos (fatiga, anorexia, náusea y vómito) y a la exploración el hígado puede encontrarse normal, grande o pequeño y puede tener consistencia dura y nodular.<sup>13</sup>

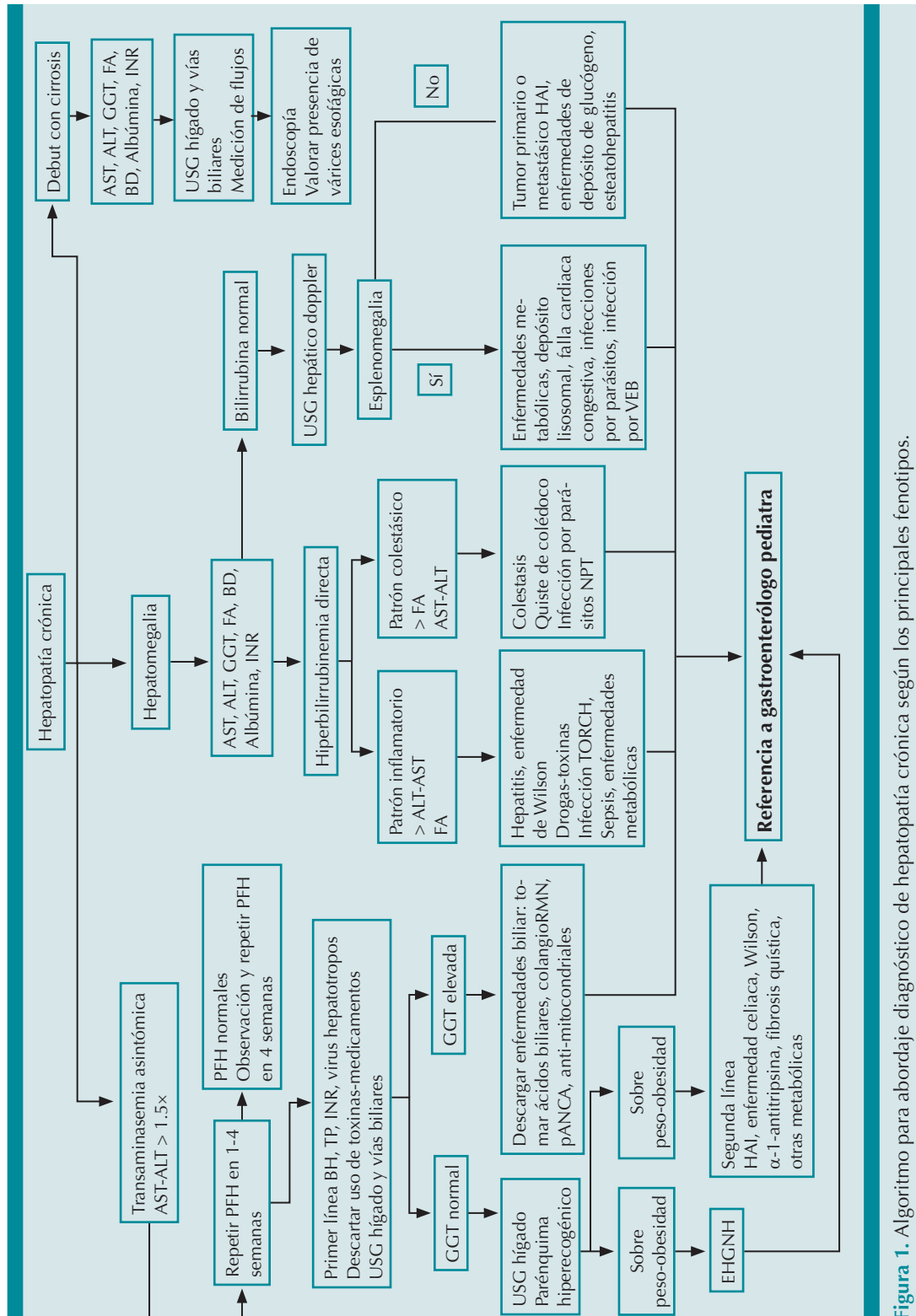


Figura 1. Algoritmo para abordaje diagnóstico de hepatopatía crónica según los principales fenotipos.

El ultrasonido abdominal con Doppler valora el tamaño del hígado y del bazo, la perfusión y dirección del flujo portal y la resistencia de la arteria hepática. La panendoscopia evalúa la existencia-extensión de várices gástricas y esofágicas. La toma de una biopsia hepática sigue siendo el patrón de referencia para el diagnóstico de cirrosis que, además de estadificar el grado de fibrosis, contribuye a esclarecer su causa.<sup>16,17</sup>

## CONCLUSIONES

La enfermedad hepática crónica en niños es de baja prevalencia; sin embargo, representa un problema de salud pública por las implicaciones del tratamiento y complicaciones a largo plazo. Es una alteración clínica, bioquímica o histológica del hígado que persiste por más de 3 meses, cuya detección oportuna, según los diferentes fenotipos, es competencia del médico de primer contacto para el diagnóstico inicial y referencia al gastroenterólogo. Por último, la biopsia hepática es el patrón de referencia para el diagnóstico.

## REFERENCIAS

1. Mieli-Vergani G, Vergani D. Approach to a child with chronic liver disease. *J Gastroenterol Hepatol* 2004; 19 (s7): S377-8. <https://doi.org/10.1111/j.1440-1746.2004.03638.x>
2. Lee TH, Kim WR, Poterucha JJ. Evaluation of Elevated Liver Enzymes. *Clin Liver Dis* 2012; 16 (2): 183-98. <https://doi.org/10.1016/j.cld.2012.03.006>
3. Ruzman L, Mikolasevic I, Baraba Dekanic K, Milic S, Palcevski G. Advances in diagnosis of chronic liver diseases in pediatric patients. *World J Pediatr* 2018; 14 (6): 541-7. <https://doi.org/10.1007/s12519-018-0197-8>
4. Della Corte C, Mosca A, Vania A, Alterio A, Alisi A, Nobili V. Pediatric liver diseases: Current challenges and future perspectives. *Expert Rev Gastroenterol Hepatol* 2016; 10 (2): 255-65. <https://doi.org/10.1586/17474124.2016.1129274>
5. Murray KF, Horslen S. Diseases of the liver in children: Evaluation and management. *Dis Liver Child Eval Manag* 2013; 1-596.
6. Hadžić N, Baumann U, McKiernan P, McLin V, Nobili V. Long-term challenges and perspectives of pre-adolescent liver disease. *Lancet Gastroenterol Hepatol* 2017; 2 (6): 435-45. [http://dx.doi.org/10.1016/S2468-1253\(16\)30160-1](http://dx.doi.org/10.1016/S2468-1253(16)30160-1)
7. Bussler S, Vogel M, Pietzner D, Harms K, Buzek T, Penke M, et al. New pediatric percentiles of liver enzyme serum levels (alanine aminotransferase, aspartate aminotransferase, γ-glutamyltransferase): Effects of age, sex, body mass index, and pubertal stage. *Hepatology* 2018; 68 (4): 1319-30. <https://doi.org/10.1002/hep.29542>
8. Pratt DS. 73 - Liver Chemistry and Function Tests. Eleventh E. Slesinger and Fordtran's Gastrointestinal and Liver Disease- 2 Volume Set. Elsevier 2021: 1154-1163.e2. <https://doi.org/10.1016/B978-0-323-60962-3.00073-4>
9. Marugán de Miguelsanz JM, Torres Hinojal MC, Alonso Vicente C. Aproximación diagnóstica al paciente con enfermedad hepática. *Pediatr Integr* 2020; 24 (1): 6-14.
10. Argüelles Martín F. Tratado de gastroenterología, hepatología y nutrición pediátrica aplicada de la SEGHP 2011; 290. [https://www.seghnp.org/sites/default/files/2017-06/Trat SEGHP.pdf](https://www.seghnp.org/sites/default/files/2017-06/Trat%20SEGHP.pdf)
11. García Martín M, Zurita Molina A. Transaminasas: Valoración y significación clínica. *Hosp Univ Virgen Macarena* 1998; 267-75. <https://www.aeped.es/sites/default/files/documentos/transaminasas.pdf>
12. Wolf AD, Lavine JE. Hepatomegaly in neonates and children. *Pediatr Rev* 2000; 21 (9): 303-10. DOI:10.1542/PIR.21-9-303
13. Pinto RB, Schneider ACR, da Silveira TR. Cirrhosis in children and adolescents: An overview. *World J Hepatol* 2015; 7 (3): 392-405. 10.4254/wjh.v7.i3.392
14. Suchy F, Sokol RJ, Balistreri WF. Liver Disease in Children. 4th ed. *Journal of Chemical Information and Modeling*. 2013; 53: 1689-99.
15. Sinatra F. Chronic Liver Disease in Children. *Pediatr Rev* 1993; 14 (11): 436-43.
16. Lefebvre T, Petitclerc L, Hébert M, Bilodeau L, Sebastiani G, Olivé D, et al. MRI cine-tagging of cardiac-induced motion for noninvasive staging of liver fibrosis. *J Magn Reson Imaging* 2020; 51 (5): 1570-80. <https://doi.org/10.1002/jmri.26935>
17. Pariente D, Franchi-Abella S. Paediatric chronic liver diseases: How to investigate and follow up? Role of imaging in the diagnosis of fibrosis. *Pediatr Radiol* 2010; 40 (6): 906-19. <https://doi.org/10.1007/s00247-010-1600-3>