



# Dismorfología como Herramienta Clínica para el Diagnóstico Temprano de Anemia de Fanconi

## Dysmorphology as a Clinical Tool for an Early Diagnosis of Fanconi Anemia

Moisés O. Fiesco-Roa,<sup>1,2</sup> Paulina G. Gómez-Moreno,<sup>1</sup> Rubí M. Espinosa-Curiel,<sup>3</sup> Alfredo Rodríguez,<sup>4,5</sup> Sara Frías<sup>1,4</sup>

### ANTECEDENTES

El término “Dismorfología” fue utilizado por primera vez en 1966 por David Smith.<sup>1</sup> La Dismorfología es la rama de la Genética clínica que evalúa y analiza las anomalías morfológicas en el ser humano.<sup>2-4</sup> Una alteración dismorfológica o del desarrollo puede ser clasificada como malformación, disrupción, displasia o deformación.<sup>2,3</sup>

La anemia de Fanconi es un síndrome de inestabilidad cromosómica con alta frecuencia de anomalías dismorfológicas.<sup>5</sup> La prevalencia global de la anemia de Fanconi es de 1-9 casos por cada millón de personas.<sup>6</sup> Las alteraciones que forman parte del fenotipo de la anemia de Fanconi pueden agruparse en 3 rubros: hematológicas, oncológicas y del desarrollo físico.<sup>7</sup> Las manifestaciones hematológicas dan nombre a la enfermedad y aparecen en el 96% de los pacientes.<sup>8</sup> El porcentaje de pacientes que evoluciona a cáncer varía del 12 al 17%, según la población estudiada.<sup>8,9</sup> La mediana de edad de aparición, incluidos todos los tipos de cáncer, es de 16 años, edad mucho más temprana que la observada en la población general para esos tipos de cáncer.<sup>9-11</sup> Finalmente, en casi el 80% de los pacientes con anemia de Fanconi se ha reportado al menos una anomalía del desarrollo físico.<sup>12</sup>

La fisiopatología de la anemia de Fanconi se debe a una alteración de la vía FA/BRCA.<sup>5</sup> Esta vía regula la reparación de enlaces covalentes cruzados en el ADN a través de recombinación homóloga.<sup>5</sup> Hasta la fecha, variantes patogénicas en 22 genes (*FANCA-FANCW*) se han asociado con el fenotipo de la anemia de Fanconi.<sup>13</sup> La deficiencia congénita en esta vía de reparación, conduce a la disminución de la cantidad de células troncales y progenitoras hematopoyéticas e incrementa el riesgo de cáncer.<sup>14</sup> Hasta la fecha no se ha esclarecido la relación entre la deficiencia en la reparación del ADN y el origen de las alteraciones del desarrollo en la anemia de Fanconi.<sup>5</sup>

<sup>1</sup> Laboratorio de Citogenética, Instituto Nacional de Pediatría, Ciudad de México, México.

<sup>2</sup> Programa de Maestría y Doctorado en Ciencias Médicas, Odontológicas y de la Salud, Universidad Nacional Autónoma de México, Ciudad de México, México.

<sup>3</sup> Decanato Ciencias de la Salud, Facultad de Medicina, Universidad Autónoma de Guadalajara, Guadalajara, Jalisco, México.

<sup>4</sup> Departamento de Medicina Genómica y Toxicología Ambiental, Instituto de Investigaciones Biomédicas, Universidad Nacional Autónoma de México, Ciudad de México, México.

<sup>5</sup> Instituto Nacional de Pediatría, Ciudad de México, México.

ORCID

<https://orcid.org/0000-0002-8123-5068>

<https://orcid.org/0000-0002-8899-266X>

<https://orcid.org/0000-0001-9792-3802>

<https://orcid.org/0000-0002-1072-8631>

<https://orcid.org/0000-0002-3097-6368>

**Recibido:** 20 de octubre 2021

**Aceptado:** 22 de febrero 2022

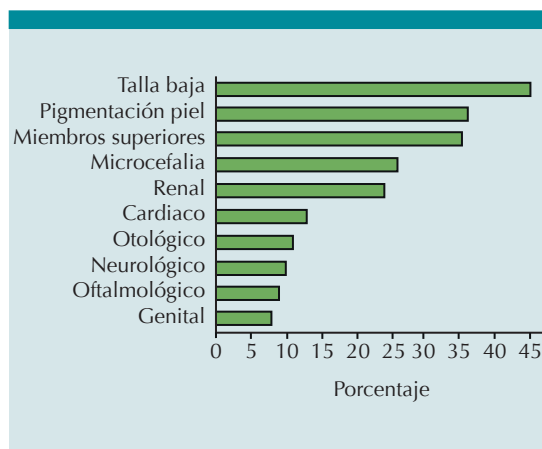
### Correspondencia:

Sara Frías  
sarafrías@iibiomedicas.unam.mx

**Este artículo debe citarse como:** Fiesco-Roa MO, Gómez-Moreno PG, Espinosa-Curiel RM, Rodríguez A, Frías S. Dismorfología como Herramienta Clínica para el Diagnóstico Temprano de Anemia de Fanconi. Acta Pediatr Mex 2022; 43 (2): 129-40.

## ANOMALÍAS DEL DESARROLLO EN PACIENTES CON ANEMIA DE FANCONI

De acuerdo con una revisión de 659 casos con anemia de Fanconi, las anomalías del desarrollo descritas con mayor frecuencia son: talla baja (45%), alteraciones pigmentarias de la piel (36%), malformaciones del eje radial (35%), microcefalia (26%) y anomalías renales (24%) (**Figura 1**). Sin embargo, se han reportado diversas manifestaciones en casi todos los aparatos y sistemas.<sup>7,12,15</sup> El porcentaje de pacientes con ciertas anomalías se eleva después de la búsqueda intencionada de estas, por ejemplo: 97% de las alteraciones pigmentarias pueden detectarse después de la evaluación dermatoló-



**Figura 1.** Anormalidades del Desarrollo Frecuentes en Anemia de Fanconi. Las anomalías del desarrollo descritas con mayor frecuencia en los pacientes con anemia de Fanconi son talla baja (45%), alteraciones pigmentarias de la piel (36%), malformaciones del eje radial (35%), microcefalia (26%) y anomalías renales (24%), el resto de las anomalías han sido descritas en menos del 20% de los casos. Neurológico: malformaciones cerebrales diferentes a hidrocefalia. Otológico: alteraciones audiológicas funcionales o estructurales. Genital: malformaciones (ambos sexos) y criptorquidia. Oftalmológico: malformaciones oculares y fisuras palpebrales cortas. Miembros superiores: alteraciones del eje radial. Pigmentación piel: manchas “café con leche” e hipopigmentadas e hiperpigmentación generalizada.

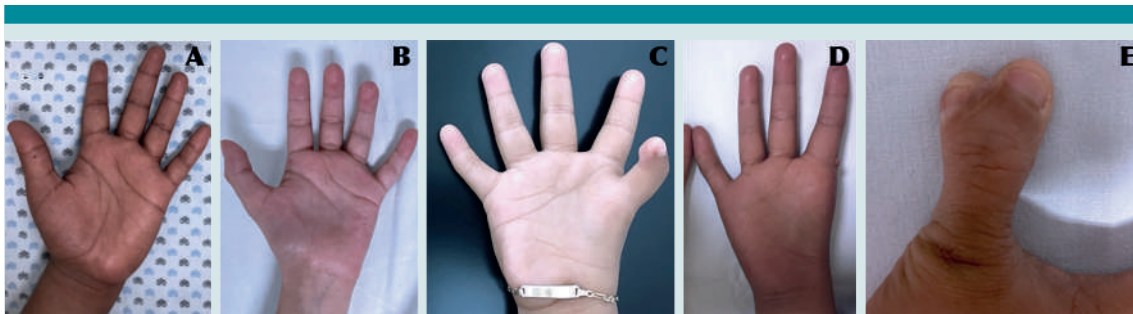
gica<sup>16</sup> o 90% de las anomalías estructurales del sistema nervioso central luego de la revisión de estudios de neuroimagen.<sup>17</sup>

Las anomalías físicas en pacientes con anemia de Fanconi tienen un espectro de gravedad amplio, incluso entre gemelos monocigotos con esta enfermedad.<sup>7,18,19</sup> Por ejemplo, la afectación del eje radial puede no existir o ser tan evidente como oligodactilia o polidactilia preaxial bilaterales (**Figura 2**). Aunque el origen de la amplia variabilidad de anomalías morfológicas vistas en la anemia de Fanconi puede involucrar eventos estocásticos, aún no queda claro cómo la vía FA/BRCA interviene en procesos críticos del desarrollo durante la embriogénesis.<sup>5</sup>

La exploración física temprana, intencionada y sistematizada, además del seguimiento del paciente, pueden permitir la sospecha de anemia de Fanconi, identificar alteraciones que refuerzan la sospecha u orientar a los diagnósticos diferenciales (**Figura 3**). Además, posterior a la evaluación médica, puede valorarse la necesidad de estudios de imagen y/o laboratorio orientados al diagnóstico (**Figura 3**).

## VACTERL-H Y PHENOS COMO ELEMENTOS DE SOSPECHA DE ANEMIA DE FANCONI

VACTERL-H es un acrónimo útil para describir la co-ocurrencia no aleatoria de anomalías vertebrales (V), alteraciones anales (A), malformaciones cardíacas (C), fístula traqueo-esofágica (T), atresia esofágica o duodenal (E), malformaciones renales (R), anomalías estructurales de miembro superior (eje radial) (L) e hidrocefalia (H).<sup>20-23</sup> La mayoría del personal médico considera el diagnóstico de VACTERL-H cuando un paciente tiene 3 o más de estas 8 alteraciones.<sup>24</sup> La etiología de la asociación VACTERL-H se ha vinculado con anomalías cromosómicas, causas monogénicas y herencia multifactorial relacionada con teratógenos.<sup>25</sup> Sin embargo, en la mayoría de los casos la etiología no logra identificarse.<sup>24-26</sup>



**Figura 2.** Espectro de Anormalidades del Eje Radial en Pacientes con Anemia de Fanconi. **A)** Mano izquierda sin anormalidades clínicamente evidentes. **B)** Hipoplasia tenar de mano izquierda. **C)** Hipoplasia del primer dedo y la región tenar de mano derecha. **D)** Ausencia del primer dedo (oligodactilia) de mano derecha. **E)** Polidactilia preaxial con duplicación completa de la falange distal. El uso de las fotografías fue autorizado por los pacientes y sus familias.

Dentro de las causas monogénicas, la anemia de Fanconi ha sido recurrentemente asociada con el fenotipo VACTERL-H.<sup>12,15,27-31</sup> Del 5 al 30% de los pacientes con anemia de Fanconi cumplen con los criterios para VACTERL-H ( $\geq 3/8$  de las alteraciones asociadas).<sup>12,15,30</sup>

En 2016 se creó el acrónimo PHENOS (skin Pigmentation, small Head, small Eyes, Nervous system, Otology, Short stature) para describir otras alteraciones del desarrollo frecuentes en los pacientes con anemia de Fanconi.<sup>15</sup> Las anomalías tipo PHENOS en un paciente con cualquier malformación de VACTERL-H debe orientar fuertemente al diagnóstico de anemia de Fanconi.<sup>12,15</sup> Esta sospecha debe ser mayor si las anomalías que coexisten son del eje radial y renales.<sup>12,15</sup>

Existen diversos diagnósticos diferenciales que comparten las anomalías incluidas en VACTERL-H y/o PHENOS.<sup>24,25,32</sup>

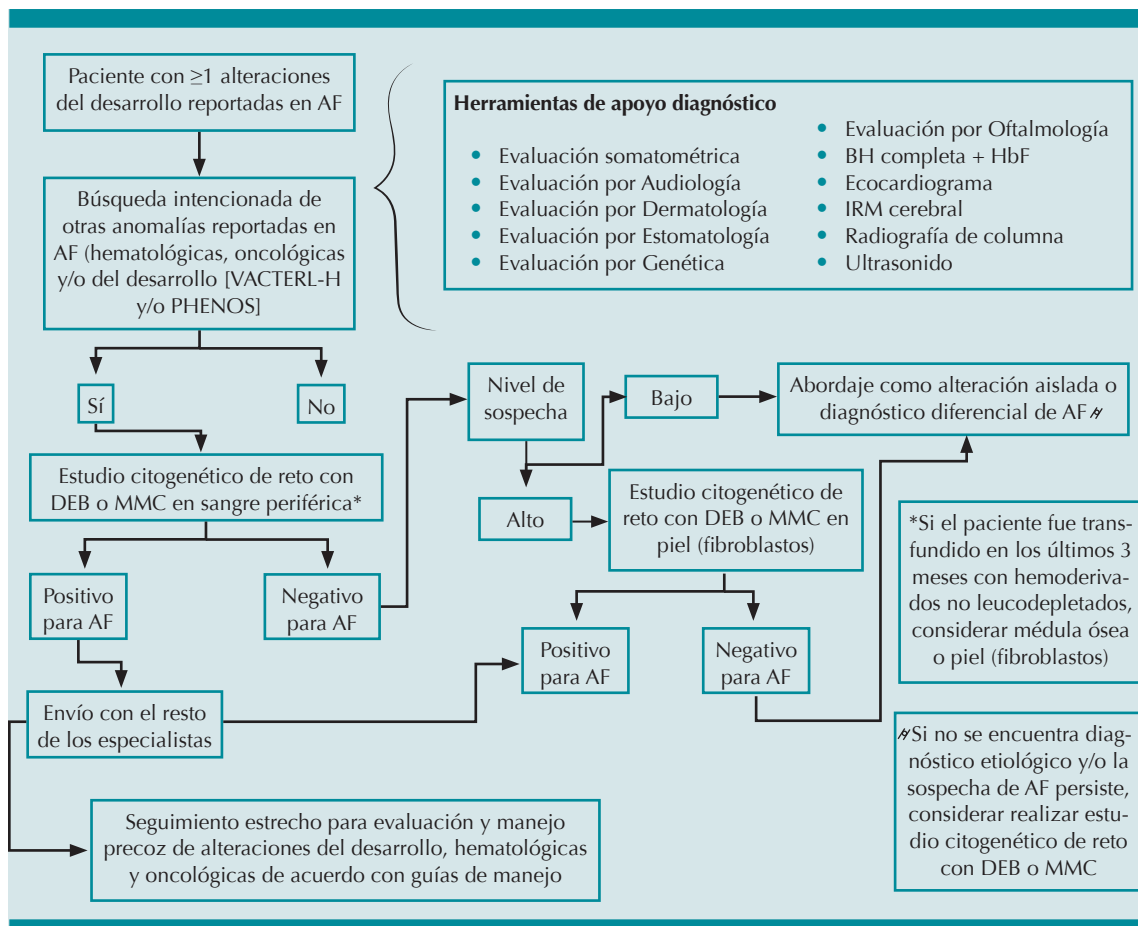
### SOSPECHA DE ANEMIA DE FANCONI ANTES DE LAS ALTERACIONES HEMATOLÓGICAS

La mediana de edad de aparición de las alteraciones hematológicas es de 6.5 años,<sup>8</sup> por lo que las alteraciones del desarrollo físico, presentes

desde edades tempranas, funcionan como datos pivote para la sospecha de anemia de Fanconi. Estas manifestaciones físicas pueden ser diferentes dependiendo del momento de la vida en que se evalúe al paciente (**Figura 4**). El diagnóstico de anemia de Fanconi puede pensarse desde una consulta prenatal, si el feto tiene restricción del crecimiento intrauterino acompañado de malformaciones del eje radial.<sup>5,33</sup> Al nacimiento, se debe considerar la anemia de Fanconi en todo paciente con anomalías del tipo VACTERL-H, sobre todo si hay alteraciones radiales y renales.<sup>12,15</sup> Durante la etapa preescolar y escolar, la talla baja, microcefalia y/o alteraciones pigmentarias de la piel deben sugerir anemia de Fanconi.<sup>5,32,34</sup> Posteriormente, un paciente adulto joven con anemia de Fanconi, aún sin falla medular evidente, puede diagnosticarse debido a infertilidad o cáncer, específicamente carcinoma de células escamosas de cabeza y cuello, síndrome mielodisplásico o leucemia mieloide aguda.<sup>19,35-39</sup>

La importancia del diagnóstico temprano en el paciente con anemia de Fanconi y su familia son:

- a) Finalización de la odisea diagnóstica.
- b) Búsqueda, prevención y manejo de comorbilidades asociadas (alteraciones del desarrollo, hematológicas y oncológicas).



**Figura 3.** Algoritmo Diagnóstico de Anemia de Fanconi Partiendo de una Sospecha Dismorfológica.

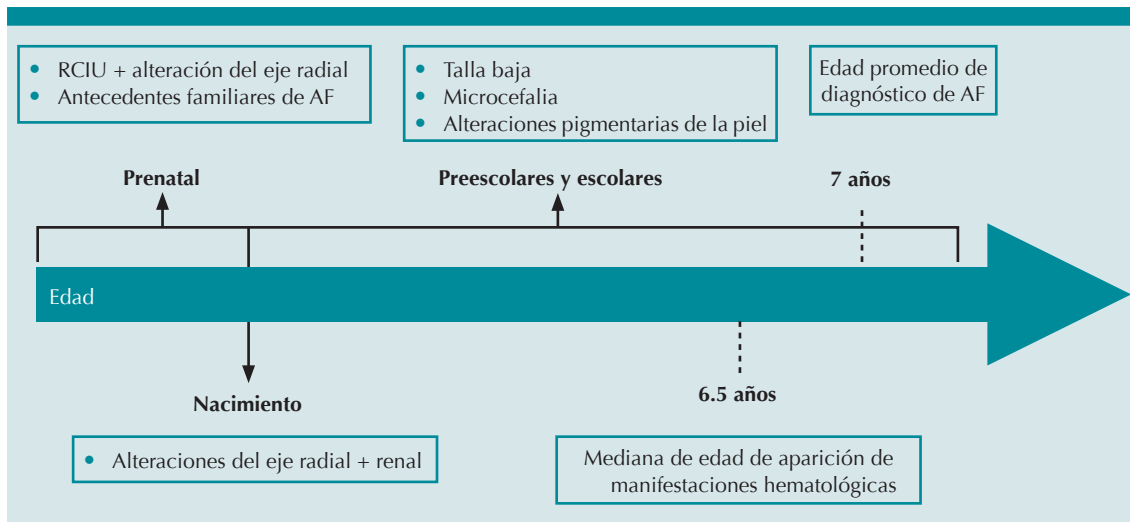
Abreviaturas. AF: anemia de Fanconi; BH: biometría hemática completa; DEB: diepoxibutano; HbF: hemoglobina fetal; IRM: imagen de resonancia magnética; MMC: mitomicina C; PHENOS: Pigmentación anormal de la piel, Head (microcefalia), Eyes (fisuras palpebrales cortas, microftalmia), Neurológico, Otológico, Short Stature (talla baja); VACTERL-H: Vertebral, Anal, Cardíaco, Traqueo-esofágico, Estenosis esofágica/duodenal, Renal, Limbs (extremidades), Hidrocefalia.

- c) Asesoramiento genético de certeza que brinde información sobre el padecimiento, pronóstico y riesgo de recurrencia.

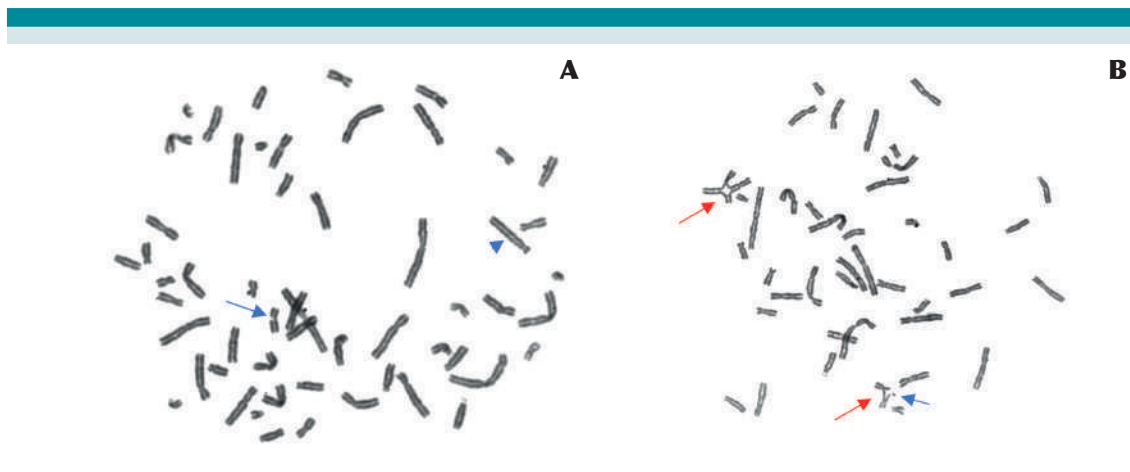
### CONFIRMACIÓN DIAGNÓSTICA DE ANEMIA DE FANCONI

Independientemente de cuál sea el motivo de sospecha de anemia de Fanconi, el fenotipo celular de los pacientes es muy homogéneo y permite la confirmación diagnóstica a través de una prueba de laboratorio, que es el “estándar

de oro” para el diagnóstico de anemia de Fanconi.<sup>5</sup> El estudio de aberraciones cromosómicas inducidas por agentes alquilantes bifuncionales, como el diepoxibutano (DEB) o la mitomicina C (MMC), es el método de referencia (oro) para el diagnóstico de anemia de Fanconi.<sup>31,40-45</sup> Este estudio hace evidente la hipersensibilidad de las células con deficiencia en la vía FA/BRCA, respecto a las células sin este defecto en la reparación del ADN.<sup>31,40-45</sup> (Figura 5). También es posible utilizar métodos de genotipificación basados en secuenciación masiva en paralelo y/o



**Figura 4.** Motivos de Sospecha de Anemia de Fanconi. Alrededor del 80% de los pacientes con anemia de Fanconi pueden tener anomalías físicas que pueden ser detectadas antes del inicio de las manifestaciones hemato-oncológicas y ser diferentes dependiendo del momento de la vida en el que se evalúe al paciente.<sup>6, 29,30 10,13 17,31-35</sup> Abreviaturas. AF: anemia de Fanconi RCIU: retraso en el crecimiento intrauterino.



**Figura 5.** Aberraciones Cromosómicas Inducidas con Diepoxibutano. **A)** En un individuo sano, se pueden llegar a observar roturas cromatídicas (flechas en azul) pero con una frecuencia menor a la observada en pacientes con anemia de Fanconi y otras alteraciones estructurales (punta de flecha azul), pero no figuras radiales. **B)** En un paciente con anemia de Fanconi, se pueden observar roturas cromatídicas (flechas en azul) y figuras radiales (flechas en rojo), estas últimas específicas de la anemia de Fanconi.

amplificación múltiple de sondas dependiente de ligamiento (MLPA por sus siglas en inglés) para la detección de variantes patogénicas en alguno de los 22 genes asociados con el fenotipo de la anemia de Fanconi.<sup>46-48</sup>

Debido a la alta complejidad de la enfermedad y a la afectación multisistémica, todos los pacientes deben enviarse a instituciones de tercer nivel de atención, para que reciban tratamiento interdisciplinario e integral.

### PUNTOS CLAVE

- El espectro de anomalías físicas en pacientes con anemia de Fanconi es variable y multisistémico, y puede detectarse desde la etapa prenatal hasta la edad adulta.
- Las anomalías del desarrollo físico más frecuentes son: talla baja, alteraciones del eje radial, anomalías pigmentarias de la piel, malformaciones renales y microcefalia; se debe considerar el diagnóstico

de anemia de Fanconi ante la presencia de una o más de las anomalías anteriores.

- VACTERL-H y PHENOS son dos acrónimos útiles en el abordaje de un paciente con sospecha de anemia de Fanconi. Por sí mismos, ambos acrónimos, pueden detonar la sospecha temprana de la enfermedad, aún antes de la aparición de datos hematológicos evidentes.
- El médico debe sospechar anemia de Fanconi incluso si el paciente no cumple los criterios de VACTERL-H; sobre todo si coexisten anomalías radiales y renales.
- El diagnóstico temprano de la anemia de Fanconi y el asesoramiento genético mejoran las posibilidades del tratamiento adecuado y oportuno, de las comorbilidades asociadas, la detección de familiares afectados o portadores, el diagnóstico prenatal, el pronóstico reproductivo y el riesgo de recurrencia para la familia.

## Dysmorphology as a Clinical Tool for an Early Diagnosis of Fanconi Anemia

### BACKGROUND

The term “Dysmorphology” was first used in 1966 by David Smith.<sup>1</sup> Dysmorphology evaluates and analyzes morphological anomalies in humans.<sup>2-4</sup> A morphological or physical abnormality could be classified as malformation, disruption, dysplasia, or deformation.<sup>2,3</sup>

Fanconi anemia (FA) is a genomic instability syndrome with a high frequency of physical

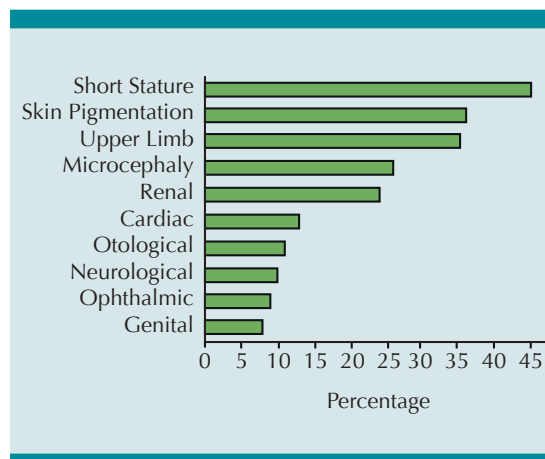
abnormalities.<sup>5</sup> The global prevalence of FA is 1-9 cases per 1,000,000 people.<sup>6</sup> Manifestations of the FA phenotype can be grouped in three categories: hematological, oncological, and physical abnormalities.<sup>7</sup> Hematological alterations give its name to the disease and occur in up to 96% of patients.<sup>8</sup> The frequency of patients with cancer varies from 12 to 17% according to the population analyzed.<sup>8,9</sup> The median age of presentation of any type of cancer is 16 years old, earlier than the general population.<sup>9-11</sup> Finally,

almost 80% of patients with FA have at least one physical abnormality.<sup>12</sup>

FA pathophysiology is due to a dysfunction of the FA/BRCA DNA repair pathway.<sup>5</sup> This pathway regulates the repair of DNA interstrand crosslinks through homologous recombination.<sup>5</sup> Pathogenic variants in at least 22 genes (*FANCA-FANCW*) have been associated with the FA phenotype.<sup>13</sup> Deficiency in this pathway leads to a decrease in the number of hematopoietic stem and progenitor cells and an increased cancer risk.<sup>14</sup> Of note, the relationship between the DNA repair defect and the presence of distinct physical abnormalities remains poorly understood.<sup>5</sup>

### PHYSICAL ABNORMALITIES IN FANCONI ANEMIA

According to a literature review of 659 FA cases the most frequent physical anomalies are short stature (45%), pigmentary skin changes (36%),



**Figure 1.** Frequent Physical Abnormalities in Fanconi Anemia. Neurological: Brain malformations other than hydrocephalus. Otological: Functional or structural audiological alterations. Genital: Malformations (both sex) and includes cryptorchidism. Ophthalmic: Microphthalmia and short palpebral fissures. Upper Limb: Radial ray alterations. Skin Pigmentation: Includes generalized hyperpigmentation, café-au-lait and hypopigmented spots.

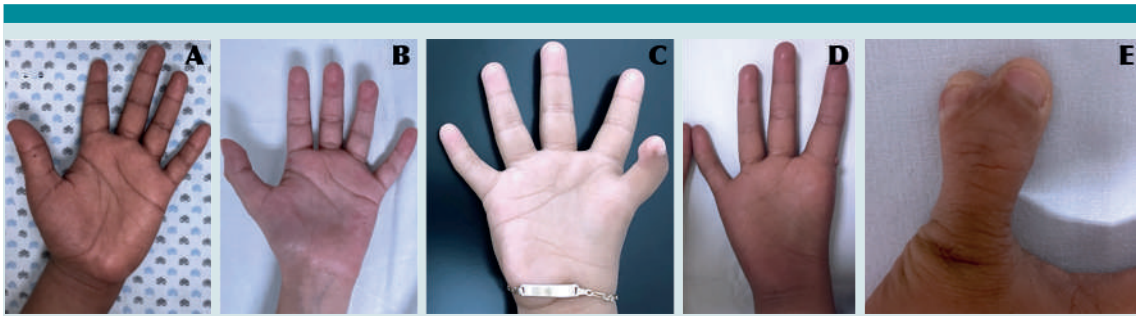
upper limb structural abnormalities (35%), microcephaly (26%), and renal malformations (24%) (**Figure 1**). Nevertheless, a large number of physical alterations involving almost every system in the human body has been reported.<sup>7,12,15</sup> Notably, the frequency of some abnormalities increases after a thorough evaluation of the patient, for example: 97% of skin pigmentation changes can be detected with a comprehensive dermatology assessment<sup>16</sup> or 90% of central nervous system malformations throughout brain imaging.<sup>17</sup>

The physical anomalies in patients with FA have a broad spectrum of severity even between monozygotic twins.<sup>7,18,19</sup> For example, radial ray involvement may be absent or as evident as bilateral oligodactyly or preaxial polydactyly (**Figure 2**). Although the origin of the high variability in physical abnormalities found in patients with FA might involve stochastic events, it remains unclear how the FA/BRCA DNA repair pathway interacts with critical developmental pathways during embryogenesis.<sup>5</sup>

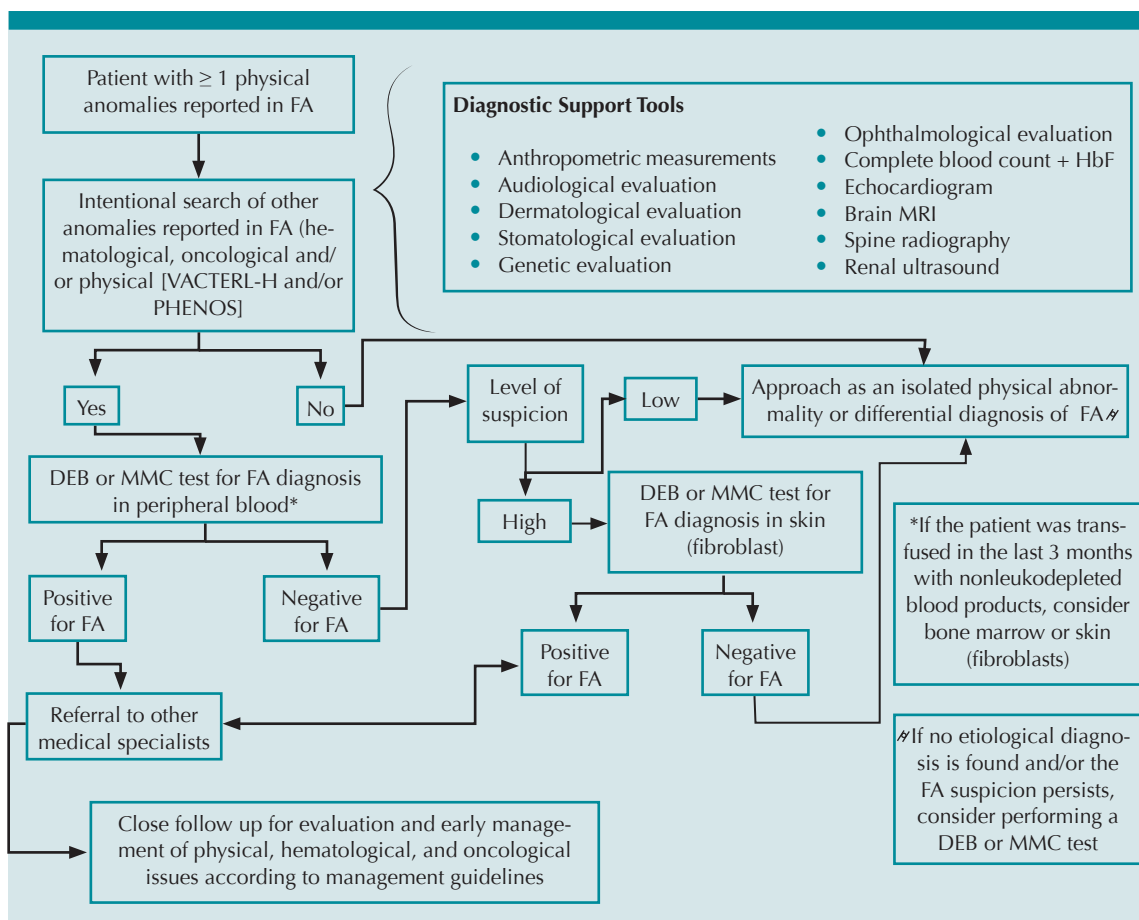
Importantly, an early, intended, and systematized physical examination, as well as a follow-up of the patient can raise the suspicion of FA, identify abnormalities that strengthen the FA suspicion, or guide towards differential diagnoses (**Figure 3**). Also, after a physical evaluation, the need of imaging and laboratory studies can be assessed (**Figure 3**).

### VACTERL-H and PHENOS as Elements of Fanconi Anemia Suspicion

VACTERL-H is a mnemonic acronym for the non-random co-occurrence of vertebral defects (V), anal anomalies (A), cardiac malformations (C), tracheoesophageal fistula (T), esophageal/duodenal atresia (E), renal malformations (R), upper Limb (radial ray) structural abnormalities (L), and hydrocephalus (H).<sup>20-23</sup> In general, physicians consider that a patient meets criteria



**Figure 2.** Spectrum of Radial Ray Abnormalities in Patients with Fanconi Anemia. **A)** Left hand with no clinically evident abnormalities. **B)** Thenar hypoplasia of left hand. **C)** Thumb hypoplasia of right hand. **D)** Thumb absence (oligodactyly) of right hand. **E.** Preaxial polydactyly with complete duplication of distal phalanx. The use of photographs was authorized by the patients and their families.



**Figure 3.** Diagnostic Algorithm for Fanconi Anemia Based on a Dysmorphological Suspicion. Abbreviations. DEB: Diepoxybutane; FA: Fanconi anemia; HbF: Fetal hemoglobin; MMC: Mitomycin C; MRI: Magnetic resonance imaging; PHENOS: Pigmentation (abnormal skin), Head (microcephaly), Eyes (short palpebral fissures, microphthalmia), Neurological, Otology, Short stature; VACTERL-H: Vertebral, Anal, Cardiac, Tracheoesophageal fistula, Esophageal/duodenal atresia, Renal, Limbs, Hydrocephalus.



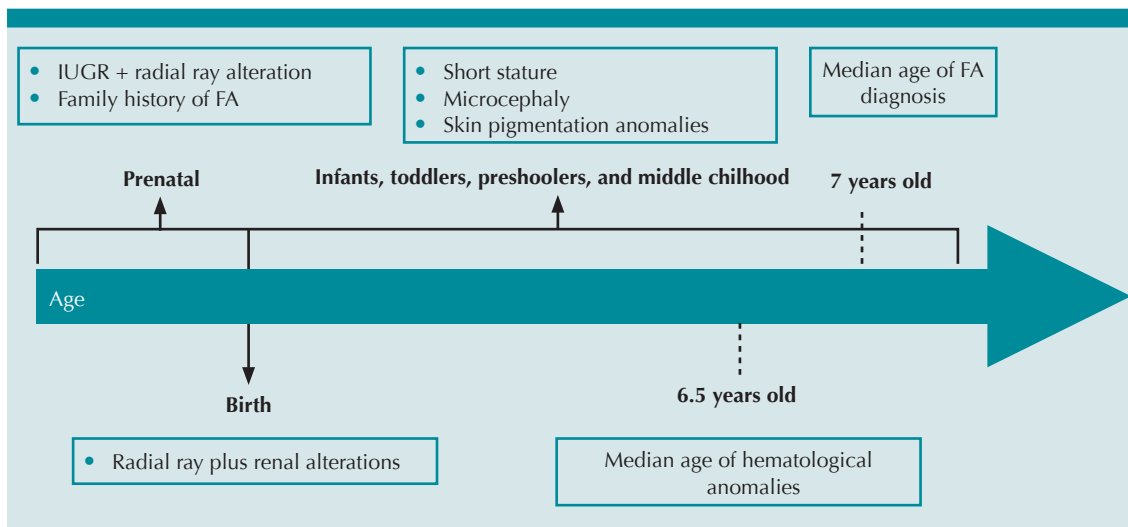
for VACTERL-H with the presence of at least any three of eight VACTERL-H features.<sup>24</sup> VACTERL-H etiology can be explained by chromosomal abnormalities, monogenic causes, and multifactorial inheritance related to teratogens.<sup>25</sup> However, in most of cases etiology cannot be identified.<sup>24-26</sup> Among monogenic causes, FA has been recurrently associated with the VACTERL-H phenotype.<sup>12,15,27-31</sup> From 5 to 30% of patients with FA were reported to meet VACTERL-H criteria.<sup>12,15,30</sup>

Other physical anomalies common to FA but not part of VACTERL-H were grouped in 2016 as PHENOS (skin **P**igmentation, small **H**ead, small **E**yes, **N**ervous system, **O**tology, **S**hort stature).<sup>15</sup> FA should be ruled out in any patient with VACTERL-H abnormalities who also has PHENOS features.<sup>12,15</sup> This suspicion is even stronger if the patient has radial ray plus kidney malformations.<sup>12,15</sup>

FA has a large number of differential diagnoses that share the abnormalities included in VACTERL-H and/or PHENOS.<sup>24,25,32</sup>

### IDENTIFYING FANCONI ANEMIA BEFORE THE ONSET OF HEMATOLOGICAL ABNORMALITIES

The median age for the onset of hematological alterations in FA is 6.5 years old;<sup>8</sup> therefore, the physical anomalies that are present at an early age are pivotal for the suspicion of FA. These physical manifestations may differ depending on the moment of life in which the patient is evaluated (**Figure 4**). Prenatally, FA can be considered if the fetal assessment shows intrauterine growth restriction accompanied by radial ray malformations.<sup>5,33</sup> At birth, FA should be ruled out in all patients with VACTERL-H features, especially if radial ray and renal alterations coexist.<sup>12,15</sup> During the preschool and school stages, short stature,



**Figure 4.** Physical Alterations in Patients with Fanconi Anemia Before the Onset of Bone Marrow Failure. The median age of hematological alterations onset is 6.5 years. Around 80% of patients with FA have physical abnormalities that can be detected before the onset of hemato-oncological manifestations and vary depending on the age at which the patient is evaluated <sup>6, 29,30 10,13 17,31-35</sup>

Abbreviations. FA: Fanconi anemia; IUGR: Intrauterine growth restriction

microcephaly, and/or pigmentary skin changes may suggest FA.<sup>5,32,34</sup> Young adult patients with FA, even lacking evident bone marrow failure, can be diagnosed due to infertility or cancer, specifically head and neck squamous carcinoma, myelodysplastic syndrome or acute myeloid leukemia.<sup>19,35–39</sup>

An early FA diagnosis aids the patients and their families in several aspects:

- Ending a diagnostic odyssey.
- Timely evaluation and management of comorbidities (physical, hematological, and oncological issues).
- Accurate genetic counseling which provides information about the disease, prognostic, and recurrence risks.

### DIAGNOSTIC CONFIRMATION OF FANCONI ANEMIA

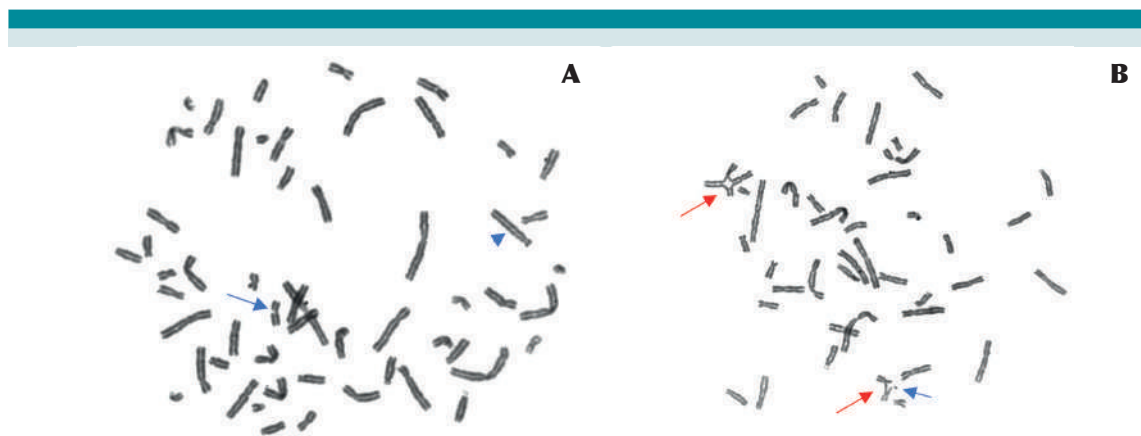
Regardless of the reason for FA suspicion, the FA cellular phenotype is quite homogeneous

and allows diagnostic confirmation through a laboratory test.<sup>5</sup> The chromosome breakage analysis using diepoxybutane (DEB) or mitomycin C (MMC) is the reference standard test for FA diagnosis.<sup>31,40–45</sup> This test makes evident the hypersensitivity that cells with FA/BRCA DNA pathway deficiency have in comparison to cells without this DNA repair defect<sup>31,40–45</sup> (**Figure 5**). It is also possible to use massive parallel sequencing and multiplex ligation-dependent probe amplification based genotyping methods to detect pathogenic variants in any of the 22 genes associated with the FA phenotype.<sup>46–48</sup>

Due to the high complexity of the disease and its multisystemic involvement, all patients confirmed to have FA should be referred to health institutions where they can receive an integral and interdisciplinary management.

### PRACTICE POINTS

- The spectrum of physical abnormalities in patients with FA is multisystemic, highly variable, and can be detected from the prenatal period to adulthood.



**Figure 5.** Diepoxybutane Chromosomal Breakage Test. **A.** A healthy donor can have chromatid breakage with a lower frequency compared to the patients with Fanconi anemia (blue arrow) as well as other structural aberrations (blue head arrow), but without radial figures. **B.** A patient with Fanconi anemia can have chromatid breakage (blue arrow) but usually with radial figures (red arrow), which are very specific of Fanconi anemia.

- The most frequent anomalies are: short stature, upper limb structural abnormalities, pigmentary skin changes, renal malformations, and microcephaly; FA should be considered in any patient with one or more of these physical abnormalities listed above.
- VACTERL-H or PHENOS are useful acronyms during the approach of a patient with FA suspicion. Both acronyms can trigger early suspicion of the disease, even before the onset of evident hematological manifestations.
- The clinician should suspect FA even if the patient does not meet criteria for VACTERL-H; especially if radial ray and kidney abnormalities coexist.
- An early diagnosis and a genetic counseling of FA can impact the adequate and prompt management of associated comorbidities, the detection of affected relatives or carriers, prenatal diagnosis, reproductive options, and the risk of recurrence.

## REFERENCIAS

1. Smith DW. Dysmorphology (teratology). *The Journal of Pediatrics*. 1966 Dec;69(6).
2. Hennekam RC, Biesecker LG, Allanson JE, Hall JG, Opitz JM, Temple IK, et al. Elements of morphology: General terms for congenital anomalies. *American Journal of Medical Genetics Part A*. 2013 Nov;161(11).
3. del Castillo Ruiz V, Uranga Hernández RD, Zafra de la Rosa G. *Genética Clínica*. 2nd ed. Ciudad de México: Manual Moderno; 2019.
4. Richtsmeier JT. Dysmorphology. In: *Brenner's Encyclopedia of Genetics*. Elsevier; 2013.
5. García-de-Teresa B, Rodríguez A, Frias S. Chromosome Instability in Fanconi Anemia: From Breaks to Phenotypic Consequences. *Genes (Basel)*. 2020 Dec 21;11(12).
6. ORPHANET. Fanconi Anemia Orphanet. [https://www.orphanet/consor/cgi-bin/OC\\_Exp.php?Lng=ES&Expert=84](https://www.orphanet/consor/cgi-bin/OC_Exp.php?Lng=ES&Expert=84). 2021.
7. Shimamura A, Alter BP. Pathophysiology and management of inherited bone marrow failure syndromes. *Blood Reviews* [Internet]. 2010;24(3):101–22. Available from: <http://dx.doi.org/10.1016/j.blre.2010.03.002>
8. Risitano AM, Marotta S, Calzone R, Grimaldi F, Zatterale A. Twenty years of the Italian Fanconi Anemia Registry: Where we stand and what remains to be learned. *Haematologica*. 2016;101(3):319–27.
9. Alter BP, Giri N, Savage SA, Rosenberg PS. Cancer in the national cancer institute inherited bone marrow failure syndrome cohort after fifteen years of follow-up. *Haematologica*. 2018;103(1):30–9.
10. Alter BP. Cancer in Fanconi anemia, 1927-2001. *Cancer*. 2003 Jan 15;97(2):425–40.
11. Rosenberg PS, Greene MH, Alter BP. Cancer incidence in persons with Fanconi anemia. *Blood*. 2003 Feb 1;101(3):822–6.
12. Fiesco-Roa MO, Giri N, McReynolds LJ, Best AF, Alter BP. Genotype-phenotype associations in Fanconi anemia: A literature review. *Blood Reviews*. 2019;37.
13. Knies K, Inano S, Ramírez MJ, Ishiai M, Surrallés J, Takata M, et al. Biallelic mutations in the ubiquitin ligase RFWF3 cause Fanconi anemia. *Journal of Clinical Investigation*. 2017 Jul 10;127(8).
14. Rodríguez A, D'Andrea A. Fanconi anemia pathway. *Current Biology* [Internet]. 2017 Sep;27(18):R986–8. Available from: <https://linkinghub.elsevier.com/retrieve/pii/S0960982217309478>
15. Alter BP, Giri N. Thinking of VACTERL-H? Rule out Fanconi Anemia according to PHENOS. *American Journal of Medical Genetics, Part A*. 2016 Jun 1;170(6):1520–4.
16. Ruggiero JL, Dodds M, Freese R, Polcari IC, Maguiness S, Hook KP, Boull C. Cutaneous findings in Fanconi anemia. *J Am Acad Dermatol*. 2021 Nov;85(5):1253–1258. doi: 10.1016/j.jaad.2020.08.047.
17. Stivaros SM, Alston R, Wright NB, Chandler K, Bonney D, Wynn RF, et al. Central nervous system abnormalities in Fanconi anaemia: patterns and frequency on magnetic resonance imaging. *The British Journal of Radiology*. 2015 Dec;88(1056).
18. D'Souza F, Usha MK, Rao S. Fanconi's Anemia in Monozygotic Twins [Internet]. Vol. 74, *Indian Journal of Pediatrics*. 2007. Available from: [www.rockefeller.edu/labheads/auerbach/deb.php](http://www.rockefeller.edu/labheads/auerbach/deb.php)
19. Stevens H, Chyn Chua C, Wallis M, Hew S, Grigg A. Fanconi anemia in 55-year-old identical twins first presenting as fatal post-chemotherapy pancytopenia. *American Journal of Hematology*. 2016 Dec 8;91(12).
20. Temtamy SA, Miller JD. Extending the scope of the VATER association: Definition of the VATER syndrome. *The Journal of Pediatrics*. 1974 Sep;85(3).
21. Nora AH, Nora JJ. A Syndrome of Multiple Congenital Anomalies Associated with Teratogenic Exposure. *Archives of Environmental Health: An International Journal*. 1975 Jan;30(1).
22. Genuardi M, Chiurazzi P, Capelli A, Neri G. X-linked VACTERL with hydrocephalus: the VACTERL-H syndrome. *Birth Defects Orig Artic Ser*. 1993;29(1).

23. Quan L, Smith DW. The VATER association. *The Journal of Pediatrics*. 1973 Jan;82(1).
24. Solomon BD, Bear KA, Kimonis V, de Klein A, Scott DA, Shaw-Smith C, et al. Clinical geneticists' views of VACTERL/VATER association. *American Journal of Medical Genetics Part A*. 2012 Dec;158A(12).
25. Solomon BD. The etiology of VACTERL association: Current knowledge and hypotheses. *American Journal of Medical Genetics Part C: Seminars in Medical Genetics*. 2018 Dec;178(4).
26. Sadler TW. Is VACTERL a laterality defect? *American Journal of Medical Genetics Part A*. 2015 Nov;167(11).
27. Porteous MEM, Cross I, Burn J. VACTERL with hydrocephalus: One end of the Fanconi anemia spectrum of anomalies? *American Journal of Medical Genetics*. 1992 Aug 1;43(6).
28. Wang H, Hunter AGW, Clifford B, McLaughlin M, Thompson D. VACTERL with hydrocephalus: Spontaneous chromosome breakage and rearrangement in a family showing apparent sex-linked recessive inheritance. *American Journal of Medical Genetics*. 1993 Aug 1;47(1).
29. Alter BP, Rosenberg PS. VACTERL-H association and fanconi anemia. *Molecular Syndromology*. 2013 Feb;4(1–2):87–93.
30. Faivre L, Portnoï MF, Pals G, Stoppa-Lyonnet D, le Merrer M, Thauvin-Robinet C, et al. Should chromosome breakage studies be performed in patients with VACTERL association? *American Journal of Medical Genetics*. 2005 Aug 15;137 A(1):55–8.
31. Esmer C, Sánchez S, Ramos S, Molina B, Frías S, Carnevale A. DEB test for Fanconi anemia detection in patients with atypical phenotypes. *American Journal of Medical Genetics Part A*. 2004 Jan 1;124A(1).
32. Fiesco Roa M, Monsivais Orozco A, Rodríguez A, Frías S, García-de Teresa B. Síndromes de falla medular hereditarios: etiología, fisiopatología, diagnóstico y tratamiento. *Acta Pediátrica de México*. 2021 Jul;42(4):192–207.
33. Sevilla-Montoya R, Aguinaga M, Martínez A, Razo G, Molina B, Frías S, et al. Heterogeneous Diagnoses Underlying Radial Ray Anomalies. *The Indian Journal of Pediatrics*. 2017 Mar 17;84(3).
34. Garza-Mayén G, Fiesco-Roa M, Frías S, García-De Teresa B. Microcephaly: Diagnostic considerations. *Acta Pediatrica de Mexico*. 2020;41(5).
35. Vellanki PJ, DeBoy EA, Bawadkji MM, Schuchter L, Rooper L, Mehra R, et al. Ovarian Failure Preceding Head and Neck Squamous Cell Carcinoma Identifies an Adult-Onset Cancer-Prone Syndrome Caused by *FANCM* Mutations. *JCO Precision Oncology*. 2021 Aug;(5).
36. Kasak L, Punab M, Nagirnaja L, Grigorova M, Minajeva A, Lopes AM, et al. Bi-allelic Recessive Loss-of-Function Variants in *FANCM* Cause Non-obstructive Azoospermia. *The American Journal of Human Genetics*. 2018 Aug;103(2).
37. Cavenagh JD, Richardson DS, Gibson RA, Mathew CG, Newland AC. Fanconi's anaemia presenting as acute myeloid leukaemia in adulthood. *British Journal of Haematology*. 1996 Jul 2;94(1).
38. Alter BP. Diagnosis, Genetics, and Management of Inherited Bone Marrow Failure Syndromes. *Hematology*. 2007 Jan 1;2007(1).
39. Alter BP, Giri N, Savage SA, Peters JA, Loud JT, Leathwood L, Carr AG, Greene MH, Rosenberg PS. Malignancies and survival patterns in the National Cancer Institute inherited bone marrow failure syndromes cohort study. *Br J Haematol*. 2010 Jul;150(2):179–88. doi: 10.1111/j.1365-2141.2010.08212.x.
40. Auerbach AD. Fanconi anemia and its diagnosis. *Mutation Research/Fundamental and Molecular Mechanisms of Mutagenesis*. 2009 Jul;668(1–2).
41. Auerbach AD. Fanconi anemia diagnosis and the diepoxybutane (DEB) test. *Exp Hematol*. 1993 Jun;21(6).
42. Auerbach AD, Rogatko A, Schroeder-Kurth TM. International Fanconi Anemia Registry: relation of clinical symptoms to diepoxybutane sensitivity. *Blood*. 1989 Feb;73(2).
43. Frías S, Carnevale A, del Castillo V. [Use of a test exposing lymphocytes to mitomycin C in the diagnosis of Fanconi's anemia]. *Revista de investigacion clinica; organo del Hospital de Enfermedades de la Nutricion*. 36(3).
44. Sasaki MS, Tonomura A. A high susceptibility of Fanconi's anemia to chromosome breakage by DNA cross-linking agents. *Cancer Res*. 1973 Aug;33(8).
45. Schroeder, T.M., Anschütz, F. & Knopp, A. Spontane Chromosomenaberrationen bei familiärer Panmyelopathie. *Hum Genet* 1, 194–196 (1964). doi.org/10.1007/BF00389636
46. Chandrasekharappa SC, Lach FP, Kimble DC, Kamat A, Teer JK, Donovan FX, et al. Massively parallel sequencing, aCGH, and RNA-Seq technologies provide a comprehensive molecular diagnosis of Fanconi anemia. *Blood*. 2013 May 30;121(22).
47. Gille JJP, Floor K, Kerkhoven L, Ameziane N, Joenje H, de Winter JP. Diagnosis of Fanconi Anemia: Mutation Analysis by Multiplex Ligation-Dependent Probe Amplification and PCR-Based Sanger Sequencing. *Anemia*. 2012;2012.
48. Pilonetto D v., Pereira NF, Bonfim CMS, Ribeiro LL, Bitencourt MA, Kerkhoven L, et al. A strategy for molecular diagnostics of Fanconi anemia in Brazilian patients. *Molecular Genetics & Genomic Medicine*. 2017 Jul;5(4).