

<https://doi.org/10.18233/apm.v44i3.2712>

## Hipertensión arterial renovascular en niños. Informe de tres casos

### Renovascular arterial hypertension in children. Three case report.

Junior R. Gahona-Villegas,<sup>1</sup> Pamela Reyes-Jurado,<sup>2</sup> Raúl E. Ríos-Méndez<sup>3</sup>

#### Resumen

**ANTECEDENTES:** La hipertensión (HTA) renovascular es una patología poco frecuente en la edad pediátrica, existe compromiso del flujo sanguíneo renal por obstrucción de su arteria. La confirmación del diagnóstico se realiza mediante angiografía digital de sustracción. La HTA debe ser controlada con terapia antihipertensiva. El tratamiento resolutivo es mediante angioplastia percutánea con balón o *stent*.

**CASOS CLÍNICOS:** Se presentan tres casos de niños de 1, 5 y 10 años con HTA a quienes se les realizó estudios de laboratorio e imagen no invasivos con resultados no concluyentes. Dada la alta sospecha de estenosis renal, se les realizó angiografía renal por cateterismo evidenciando estenosis de la arteria renal principal o de sus ramas, en el mismo acto se hizo angioplastia con balón en los 3 casos. Se logró disminuir y mantener la presión arterial inferior al  $p < 95$  sin medicación en dos de los casos. A los 3 años de seguimiento, solo uno de ellos mantiene medicación antihipertensiva y requiere nueva dilatación con balón y colocación de *stent*.

**CONCLUSIONES:** En esta serie los métodos de diagnóstico por imagen no invasivos no fueron concluyentes, informando solamente acerca de la asimetría renal. Niveles elevados de renina, aldosterona y alcalosis mixta generan alta sospecha para el diagnóstico. El tratamiento con IECA y ARA II no tuvo repercusión en la función renal y podrían ser considerados como primera línea de tratamiento bajo monitoreo constante. La angiografía por cateterismo fue diagnóstica y terapéutica en el mismo acto.

**PALABRAS CLAVE:** hipertensión arterial, niños, estenosis arteria renal, angiografía renal, hiperreninemia.

#### Abstract

**INTRODUCTION:** Renovascular hypertension (HTN) is an infrequent disease in children caused by compromised renal blood flow due to artery obstruction. Confirmation of the diagnosis is made by digital subtraction angiography. HTN must be controlled with antihypertensive therapy. Definite treatment is by percutaneous angioplasty with a balloon or *stent*.

**CLINICAL CASES:** Three cases of children of 1, 5 and 10 years of age with HTN who underwent non-invasive laboratory and imaging studies with inconclusive results are presented. Given the high suspicion of renal stenosis, renal catheterization angiography was performed, evidencing stenosis of the main renal artery or its branches. Balloon angioplasty was performed in the same act in all 3 cases. It was possible to reduce and maintain blood pressure below  $p < 95$  without medication in two of the cases. Follow-up was in 3 years, only one maintains antihypertensive medication; requires new balloon dilation and *stent* placement.

**CONCLUSIONS:** In this case-series, non-invasive imaging methods were inconclusive, reporting only renal asymmetry. Elevated levels of renin, aldosterone, and mixed alkalosis generate high suspicion for the diagnosis. Treatment with ACE inhibitors and ARA II had no impact on renal function and could be considered first line treatment under constant monitoring. Angiography by catheterization was diagnostic and therapeutic in the same act.

**KEYWORDS:** hypertension, children, renal artery stenosis, renal angiography, hyperreninemia.

<sup>1</sup> Jefe del departamento de Nefrología-Diálisis y Trasplante Renal

<sup>2</sup> Residente de la subespecialidad de Nefrología Pediátrica

<sup>3</sup> Ex Jefe del departamento de Hemodinamia Pediátrica  
Hospital de niños Baca Ortiz, Quito, Ecuador

**Recibido:** 1 de marzo de 2021

**Aceptado:** 10 de febrero de 2023

#### Correspondencia

Reyes-Jurado Pamela  
pamereyes2591@gmail.com

**Este artículo debe citarse como:**  
Gahona-Villegas JR, Reyes-Jurado P, Ríos-Méndez RE. Hipertensión arterial renovascular en niños. Informe de tres casos. Acta Pediatr Mex 2023; 44 (3): 204-209.

## ANTECEDENTES

La hipertensión (HTA) renovascular se define como la elevación de la presión arterial sistémica, resultante de una lesión en la arteria renal que disminuye el flujo sanguíneo a una parte o todo el riñón, ya sea uni o bilateral.<sup>1</sup> Corresponde al 10% de los casos de hipertensión arterial sistémica dentro de la población pediátrica.<sup>2-4</sup> Histológicamente el 70% presenta fibrodisplasia muscular.<sup>5</sup>

La mayoría de los pacientes son asintomáticos y por tanto su diagnóstico recae en la sospecha clínica tras descartar otras patologías y es importante el diagnóstico y manejo anti hipertensivo temprano con inhibidores de la enzima convertidora de angiotensina o antagonistas de los receptores de la angiotensina II (IECA, ARA II).<sup>4</sup>

Cuando los métodos no invasivos no son suficientes para confirmarlo, se recurre a la angiografía digital para llegar al diagnóstico. Una ventaja es que permite la corrección quirúrgica de la estenosis renal durante el mismo acto mediante angioplastia percutánea con balón e implante de *stent*.<sup>2-4,6</sup> A continuación se presenta tres casos clínicos del Hospital Pediátrico de referencia del país diagnosticados con HTA renovascular y una revisión de la literatura actual más relevante.

## CASOS CLÍNICOS

### Caso 1

Niño de 8 meses de edad con diagnósticos de neumonía, desnutrición grave y crisis hipertensiva (178/136mmHg, >p99) asociada a cefalea. Se realizaron exámenes y se encontró: función renal conservada, hiperreninemia, hiperaldosteronemia, alcalosis mixta, perfil inmunológico negativo, metanefrinas en orina y sangre normales. (**Cuadro 1**)

**Cuadro 1.** Laboratorios Pre-Dilatación con Balón

| Laboratorios Pre-Dilatación con Balón |        |        |        |
|---------------------------------------|--------|--------|--------|
|                                       | Caso 1 | Caso 2 | Caso 3 |
| Sodio (mmol/L)                        | 139    | 141    | 132    |
| Potasio (mmol/L)                      | 4,15   | 4,42   | 4,35   |
| pH                                    | 7,51   | 7,50   | 7,52   |
| pCO2 (mmHg)                           | 33     | 33     | 34     |
| HCO3 (mmol/L)                         | 26     | 27     | 27,8   |
| Renina (ng/ml)                        | 11.78  | 15.8   | 17.8   |
| Aldosterona (pg/ml)                   | 67     | 63     | 65     |

Ecografía renal 2D reportó asimetría renal de 0.6mm (Doppler mostró valores dentro de rangos normales). Tomografía axial reportó arteria renal izquierda con estrechamiento de 0.1 mm en tercio proximal. En la angio-resonancia la arteria renal izquierda permeable, sin poder confirmar la presencia de estenosis. El tratamiento para la HTA consistió en administración de losartán con mejoría de presión arterial (120/86 mmHg). La creatinina sérica, urea y conteo sanguíneo permanecieron normales incluso luego del inicio de los antagonistas de receptores de angiotensina II (ARA II). (**Cuadro 2**).

En el transcurso de 1 año los valores de presión arterial continuaban >p95 por lo que se realizó angiografía de arterias renales, siendo la izquierda estenótica en el tercio proximal (1.8mm diámetro). Se realizó dilatación de la arteria renal estenótica con catéter balón de angioplastia coronaria de 4.5x15mm obteniendo arteria de 3.7 mm de diámetro. En los meses posteriores al procedimiento, se suspendieron los antihipertensivos, con presiones arteriales <p90. Luego de 3 años continúa con cifras normales sin medicación adjunta. (**Figura 1**)

**Cuadro 2.** Función renal pre y post dilatación

| Función renal pre y post dilatación |                |                 |                |                 |                |                 |
|-------------------------------------|----------------|-----------------|----------------|-----------------|----------------|-----------------|
|                                     | Caso 1         |                 | Caso 2         |                 | Caso 3         |                 |
|                                     | Pre dilatación | Post dilatación | Pre dilatación | Post dilatación | Pre dilatación | Post dilatación |
| Urea (mg/dL)                        | 11.7           | 2.9             | 27.4           | 20.3            | 49.7           | 12.4            |
| Creatinina (mg/dL)                  | 0.27           | 0.32            | 0.41           | 0.35            | 0.9            | 0.44            |

**Caso 2**

Niña de 5 años con bajo peso para la edad (<p50) fue hospitalizada debido a presión arterial de 145/110mmHg (>p95). Sin antecedentes de importancia. Exámenes de laboratorio: hiperreninemia, hiperaldosteronemia, alcalosis mixta, metanefrinas en orina y sangre normales, además de perfil inmunológico negativo. (**Cuadro 1**) La ecografía 2D mostró una asimetría renal de 0.8cm. (Doppler valores dentro de rangos normales). El tratamiento antihipertensivo inicial fue con enalapril presentando mejoría en la presión arterial (114/81 mmHg, >p95). No hubo cambios en la función renal. (**Cuadro 2**)

En el transcurso de 6 meses por persistencia de hipertensión arterial se solicitó angiografía de arterias renales observando estenosis en tercio medio de rama superior de arteria renal derecha (2.2mm de diámetro). Se realizó dilatación de la arteria renal con balón de angioplastia coronaria de catéter 3.5x20mm obteniendo arteria de 2.9 mm de diámetro. A la semana del procedimiento permaneció con presión arterial de 104/89mmHg (<p90). Se suspendió tratamiento antihipertensivo y permanece 2 años después con cifras normales sin medicación adjunta. (**Figura 1**)

**Caso 3**

Niña de 10 años hospitalizada por cefalea fronto-parietal tipo opresiva de varios meses de evolución e hipertensión arterial con valor de

160/110mmHg (>p99), sin antecedentes patológicos importantes. Exámenes de laboratorio indicaron función renal normal, metanefrinas en orina y sangre normales, hiperreninemia, hiperaldosteronemia, alcalosis mixta, y perfil inmunológico negativo. (**Cuadro 1**). Ecografía 2D mostró una diferencia de tamaño entre riñones de 1.4cm, aumento de la velocidad sistólica de arteria renal izquierda, riñón izquierdo: flujo parvus et tardus, velocidades disminuidas a nivel de arcuatas e interlobares, estenosis mayor al 60% de la arteria renal izquierda. El tratamiento antihipertensivo inicial incluyó carvedilol, amlodipino y clortalidona. Durante el período de hospitalización se modificó terapia en dos ocasiones al no obtener control adecuado de presión arterial con presiones arteriales 113/69mmHg (<p90). Función renal sin alteraciones. (**Cuadro 2**)

Se programó angiografía de arterias renales que confirmó la estenosis de arteria renal izquierda en tercio medio (0.7mm diámetro). Durante el mismo cateterismo se realizó angioplastia de arteria renal con catéter balón de angioplastia coronaria (2.5 mm) obteniendo arteria de 1.24 mm diámetro (**Figura 1**). Posterior al procedimiento la presión arterial continuó elevada (135/75 mmHg, >p99), por lo que se agregó carvedilol, enalapril y amlodipino. Debido a la persistencia de hipertensión arterial y de la estenosis renal residual del 50%, se consideró la colocación de *stent* renal, el mismo que se encuentra en espera. Se realiza control al año presentando tensión arterial sobre p99.

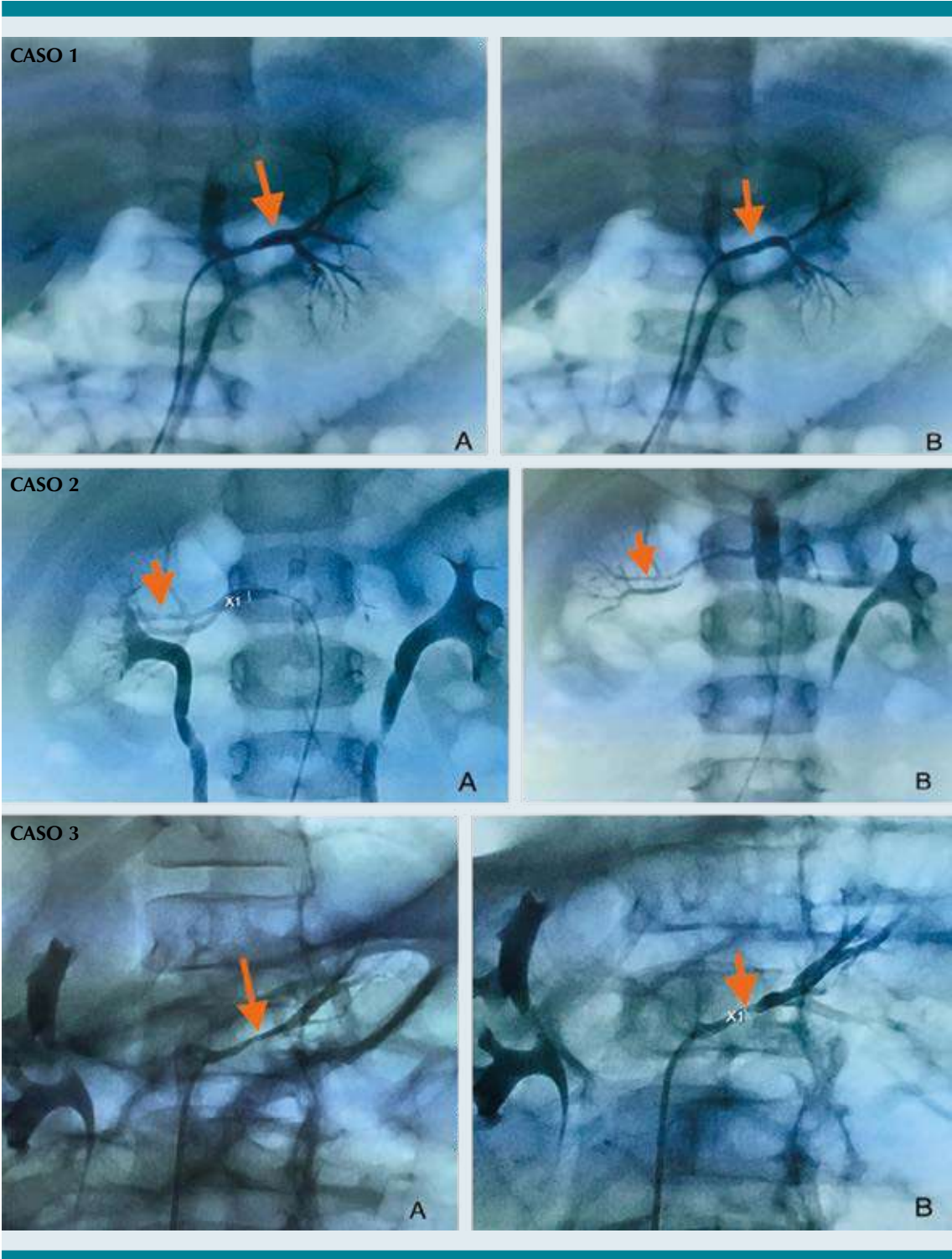


Figura 1. Imágenes pre- dilatación con balón vs post- dilatación casos en orden ascendente.

## DISCUSIÓN

La hipertensión arterial en niños y adolescentes es clasificada de acuerdo con la Academia Americana de Pediatría en: elevada ( $>p90$ ), estadio 1 ( $\geq p95$ ) y estadio 2 ( $\geq p95 +12$  mmHg). La hipertensión renovascular resulta de estenosis de una o ambas arterias renales disminuyendo el flujo sanguíneo y resultando en niveles elevados de renina, angiotensina y aldosterona.<sup>1,6,7</sup> Al disminuir la presión de perfusión renal se produce activación del sistema renina-angiotensina-aldosterona, provocando la liberación de renina y producción subsecuente de angiotensina II, que conforme aumenta terminará en hipertensión maligna.<sup>6</sup>

Una prueba de tamizaje no se ha definido para la detección de esta patología, se llega al diagnóstico tras la sospecha clínica.<sup>1</sup> La solicitud de electrolitos en plasma, función renal, gasometría venosa, actividad periférica de renina plasmática, aldosterona y detección de anomalías estructurales cardíacas es el paso inicial para el estudio del caso. De especial interés para el diagnóstico diferencial con hiperaldosteronismo primario es el cociente inferior a 10 entre aldosterona y renina plasmática.<sup>8</sup>

En cuanto a las técnicas de imagen para apoyar la sospecha de estenosis de la arteria renal están las invasivas y no invasivas. La ecografía 2D y estudio Doppler son técnicas seguras, no dolorosas y bien toleradas por los niños (sensibilidad del 65-85%).<sup>3</sup> Se define como positivo para el diagnóstico cuando se evidencia estenosis  $>60\%$  de la luz del vaso, presencia de curva espectral distal característica tipo tardus parvus y parámetros de flujo dependientes de edad.<sup>2</sup> No obstante, el 20% de los estudios son técnicamente insatisfactorios y por tanto de aplicación limitada.<sup>1</sup>

La resonancia magnética es un estudio de mayor complejidad por la necesidad de sedación o anestesia general, (sensibilidad de 64-93%).<sup>2,3</sup> Estudios que incluyen varios centros reportan

disminución en la sensibilidad por resolución espacial inadecuada, movimiento de los artefactos, dependencia de la experiencia del operador y por el calibre de los vasos sanguíneos en niños.<sup>2,3</sup>

La tomografía permite una mejor resolución espacial en relación con la resonancia, pero la exposición a la radiación ionizante es mayor (sensibilidad del 64-94%).<sup>3</sup>

La angiografía digital por cateterismo (invasiva) es la prueba de oro recomendada en niños, teniendo la ventaja de ser un procedimiento diagnóstico y terapéutico en el mismo acto.<sup>1-4</sup> Es un procedimiento que permite observar el lumen de las arterias renales y sus ramas con mejor resolución espacial y temporal. La angioplastia percutánea tiene una tasa de re-estenosis del 20-26%.<sup>6</sup>

Al no haber estudios suficientes, ni aquellos con un número significativo de pacientes que permita catalogar al mismo dentro de un protocolo de intervención, se recomienda realizarlo en pacientes con alta sospecha de estenosis renal, es decir aquellos con mala regulación de la tensión arterial, que utilizan al menos dos medicamentos antihipertensivos y/o que está asociados a síndromes.<sup>2,3</sup>

La medicación antihipertensiva recomendada para mantener los niveles de presión arterial inferiores al p95 mientras se estudia el caso son los IECA, ARA II y antagonistas de calcio, vigilando la función renal frecuentemente. Se ha reportado en la literatura que en un lapso de 12 meses la función renal no se vio alterada con el uso de estos versus el grupo intervenido quirúrgicamente sin medicación antihipertensiva.<sup>9,10</sup>

## CONCLUSIÓN

En esta serie de casos detectados entre los años 2019-2021 los métodos de diagnóstico por imagen no invasivos no fueron concluyentes, informando



solamente acerca de la asimetría renal. Los niveles elevados de renina, aldosterona y alcalosis mixta generan alta sospecha para el diagnóstico. El tratamiento con IECA y ARA II no tuvo repercusión en la función renal y podrían ser considerados como primera línea de tratamiento bajo monitoreo constante. La angiografía por cateterismo fue diagnóstica y terapéutica en el mismo acto.

## REFERENCIAS

1. Dillon MJ. The diagnosis of renovascular disease. *Pediatr Nephrol.* 1997;11(3):366-372. doi:10.1007/s004670050300
2. Trautmann A, Roebuck DJ, McLaren CA, Brennan E, Marks SD, Tullus K. Non-invasive imaging cannot replace formal angiography in the diagnosis of renovascular hypertension. *Pediatr Nephrol.* 2017;32(3):495-502. doi:10.1007/s00467-016-3501-7
3. Tullus K, Roebuck DJ, McLaren CA, Marks SD. Imaging in the evaluation of renovascular disease. *Pediatr Nephrol.* 2010;25(6):1049-1056. doi:10.1007/s00467-009-1320-9
4. Tullus K. Renal artery stenosis: Is angiography still the gold standard in 2011?. *Pediatr Nephrol.* 2011;26(6):833-837. doi:10.1007/s00467-010 1757-x
5. Slovut DP, Olin JW. Current concepts: Fibromuscular dysplasia. *N Engl J Med.* 2004;350(1862-1871). doi:10.1056/NEJMra032393
6. König K, Gellermann J, Querfeld U, Schneider MBE. Treatment of severe renal artery stenosis by percutaneous transluminal renal angioplasty and stent implantation. *Pediatr Nephrol.* 2006;21(5):663-671. doi:10.1007/s00467-006-0010-0
7. Rodríguez-Herrera R, Carbajal-Rodríguez L, García-De La Puente S, Zarco-Román J, Perea-Martínez A. Hipertensión Arterial Sistémica En Niños Artículo de Revisión. *Acta Pediatr Mex.* 2008;29(2):89-101.
8. Nishizaka MK, Pratt-Ubunama M, Zaman MA, Cofield S, Calhoun DA. Validity of Plasma Aldosterone-to-Renin Activity Ratio in African American and White Subjects With Resistant Hypertension. *AJH.* 2005; 18:805– 812 doi:10.1016/j.amjhyper.2005.01.002
9. Brigit C. van Jaarsveld, Pieta Krijnen, Herman Pieterman, Frans H.M. Derkx, Jaap Deinum, Cornelis T. Postma. The effect of ballon angioplasty on hypertension in atherosclerotic renal-artery stenosis abstract. *N Engl J Med.* 2000; 342:1007-1014. DOI: 10.1056/NEJM200004063421403
10. Wheatley K, Ives N, Gray R. Revascularization versus Medical Therapy for Renal-Artery Stenosis. *N Engl J Med.* 2009;361:1953-62. Doi: 10.1056/NEJMoa0905368