

<https://doi.org/10.18233/apm.v45i1.2876>

Acidemia metil malónica en un lactante de 3 meses de edad

Methylmalonic acidemia in a 3-month-old infant.

Pedro Mario Pasquel García-Velarde,¹ Irais Sánchez Verdiguél,² Martha Gabriela Tavera Rodríguez,³ Ana Cecilia Navarro Ramírez⁴

RESUMEN CLÍNICO

Lactante de 3 meses de edad, nacida de embarazo normoevolutivo, de término; con peso de 2600 g y talla 46 cm. *Antecedentes familiares:* hermano finado a los 5 días de vida por aparente sepsis neonatal, sin endogamia ni consanguinidad. Desde el nacimiento se percibió succión débil e hipotonía y a los 3 meses de edad no tenía sostén cefálico ni fijación de la mirada. Inició con crisis convulsivas tónicas, somnolencia, hipotonía y cianosis. Durante la inspección en el hospital regional se inició tratamiento con levetiracetam y ácido valproico; la tomografía computada de cráneo mostró datos de atrofia cerebral y electroencefalograma actividad epileptiforme temporal occipital. Luego de siete días se repitieron las crisis convulsivas y dificultad respiratoria, por lo que acudió al Instituto Nacional de Pediatría.

A su ingreso reportó: peso de 5.2 kg (5p, -1.66z), talla de 60 cm (26p, -0.64z), perímetro cefálico 41.5 cm (81p, 0.88z), sin facies características, hipoventilación en el hemitórax derecho y estertores basales, por lo que se estableció el diagnóstico de neumonía por rinovirus. En los estudios de laboratorio iniciales llamó la atención la trombocitopenia de 86,000 céls/mL*, las pruebas de funcionamiento hepático y renal resultaron normales; gasometría en equilibrio ácido-base, con lactato y amonio normales (**Cuadro 1**). Dentro de la inspección médica y debido al antecedente de crisis convulsivas, retraso en los hitos del desarrollo, hipotonía y tener un hermano finado en etapa neonatal, se solicitó el tamiz metabólico ampliado.

¹Departamento Patología.

²Departamento de Consulta externa.

³Departamento de Hematología.

⁴Departamento de Nefrología.

Instituto Nacional de Pediatría, Ciudad de México, México.

Recibido:

Aceptado:

Correspondencia

Pedro Mario Pasquel García-Velarde
dr.pasquel@gmail.com

Este artículo debe citarse como: Pasquel García-Velarde PM, Sánchez-Verdiguél I, Tavera-Rodríguez MG, Navarro-Ramírez AC. Acidemia metil malónica en un lactante de 3 meses de edad. Acta Pediatr Mex 2024; 45 (1): 34-40.

Durante la hospitalización tuvo mala evolución, con deterioro ventilatorio, hipertensión arterial (cifras máximas de 159/98 mmHg, $p > 95$) y pancitopenia: anemia arregenerativa (**Cuadro 1**). El frotis de sangre periférica informó células en casco 1 cada 3 campos; bilirrubinas normales. El aspirado de médula ósea con celularidad y megacariocitos normales, con detención de la serie mieloide y cambios megaloblásticos, serie roja normal, descartando aplasia medular. Se buscaron causas exógenas de daño medular, las concentraciones de folatos y vitamina B₁₂ fueron normales. Se inició tratamiento de soporte con ventilación mecánica, factor estimulante de colonias de granulocitos, transfusiones, antihipertensivos y antibióticos de amplio espectro.

Durante el abordaje sistémico manifestó comunicación interauricular, sin repercusión hemodinámica, retinopatía por oclusión arte-

rial bilateral, dermatosis maculopapular en el tronco y las extremidades, descartando causas infecciosas (perfil TORCH, VIH y hemocultivos negativos), e inmunodeficiencia combinada grave (inmunoglobulinas séricas y subpoblación de linfocitos normales). Posteriormente tuvo edema, hipoalbuminemia de 2.3 g/dL y proteinuria (índice de proteína-creatinina urinaria 5.1 mg/mg) compatible con síndrome nefrótico y lesión renal aguda, por lo que requirió diálisis peritoneal.

Al integrarse el cuadro de anemia, aparentemente microangiopática, trombocitopenia y lesión renal, se sospechó de microangiopatía trombótica y se solicitó ADAMTS 13. El estudio de aberraciones cromosómicas y citogenéticas en sangre periférica no fue posible realizarlo, debido a múltiples transfusiones. El paciente continuó con mala evolución y falleció luego de un mes de su ingreso al hospital.

Cuadro 1. Resultados de Laboratorio

Estudios de laboratorio		Iniciales*	Evolución**	Final***
Electrolitos séricos	Sodio (mmEq/L)	140	140	168
	Potasio (mmEq/L)	4.9	3.8	3.4
	Cloro (mmEq/L)	109	111	125
	Fósforo (mg/dL)	4.0	4.4	6.1
	Magnesio (mg/dL)	1.7	1.8	3.7
	Calcio (mg/dL)	8.6	8.7	9.1
Biometría hemática	Hemoglobina (g/dL)	9.5	6.7	6.7
	Hematocrito (%)	28.5	18.5	20.0
	Leucocitos (cél/mm ³)	6800	1200	3200
	Neutrófilos (cél/mm ³)	2500	100	1600
	Linfocitos (cél/mm ³)	4100	1,000	1500
	Plaquetas (mm ³)	86,000	26,000	15,000
	Reticulocitos (%)	1.2	1.2	1.3
Gasometría venosa	pH	7.37	7.39	7.29
	pCO ₂ (mmHg)	38.9	38.2	40
	HCO ₃ (mEq/L)	22.4	23.2	18.5
	Anión gap (mEq/L)	13.5	9.6	27.9
	Lactato (mmol/L)	2.3	1.1	15.2

COMENTARIO CLÍNICO

Paciente que desde el nacimiento tuvo dificultad para su alimentación, hipotonía, retraso en el neurodesarrollo y crisis convulsivas (síntoma cardinal) con mala evolución, dificultad respiratoria, pancitopenia inicial, con recuperación en la cifra de neutrófilos y posteriormente persistió con anemia, trombocitopenia, daño renal y choque séptico que provocaron la muerte. Dentro del abordaje sistémico se sospechó de un error innato del metabolismo, lamentablemente el estudio del tamiz metabólico ampliado se obtuvo *post mortem*, con resultado positivo para acidemia metil malónica.

Hallazgos anatomopatológicos

El cadáver mostró dermatosis ampollosa generalizada, de tipo acrodermatitis enteropática. Además, las lesiones más importantes se localizaron en el encéfalo, donde se observó atrofia cerebral, con hidrocefalia *ex vacuo* y cambios neuronales de encefalopatía hipóxica. En relación con el síndrome nefrótico congénito, se identificó microangiopatía trombótica renal.

Figuras 1 a 4

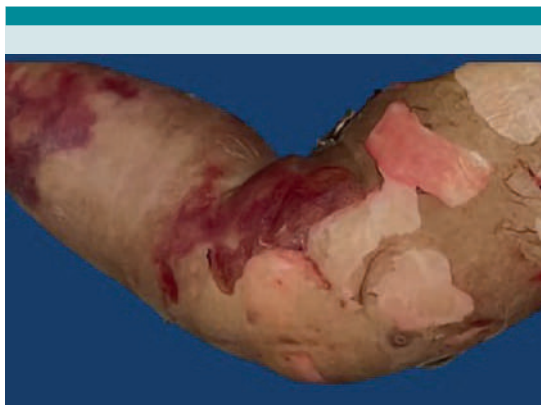

Figura 1. Lesiones cutáneas ampollosas en el miembro inferior izquierdo.

Diagnósticos anatomoclínicos finales

- Acidemia metil malónica
- Atrofia cerebral
- Síndrome nefrótico congénito
- Microangiopatía trombótica renal
- Dermatitis ampollosa generalizada de tipo acrodermatitis enteropática

DISCUSIÓN

La acidemia metil malónica es un error innato del metabolismo del propionato, que pertenece al grupo de las acidemias orgánicas. Se hereda de forma autosómica recesiva. La forma más común de acidemia metil malónica resulta de la deficiencia total o parcial de la enzima metilmalonil CoA mutasa, que requiere de un cofactor: la vitamina 5-desoxiadenosilcobalamina (B_{12}), provocando la acumulación del ácido metilmalónico.¹ El diagnóstico se establece por aumento del ácido metilmalónico en la orina y se confirma mediante análisis molecular genético. Esta enfermedad, en junto con la acidemia propiónica, son los desórdenes más comunes del metabolismo de los ácidos orgánicos, con una incidencia que varía de 1 en 48,000 a 1 en 61,000 nacimientos entre las diferentes poblaciones.²

En una cohorte de pacientes con acidemia metil malónica en México, la edad promedio de inicio de los síntomas fue de 4 meses y al momento del diagnóstico fue de 9.5 meses; los principales datos clínicos fueron: rechazo al alimento (94.4%), retardo en el desarrollo (72.2%) y vómito recurrente (61.1%).² En el estudio de Matsui y colaboradores, incluso el rechazo al alimento se encontró en el 94.4% y el retraso en el desarrollo en un 72.2%.³ En el estudio de Vela y su grupo también consignaron otros datos importantes para acidemia metil malónica: consanguinidad en un 11.1% y antecedente de

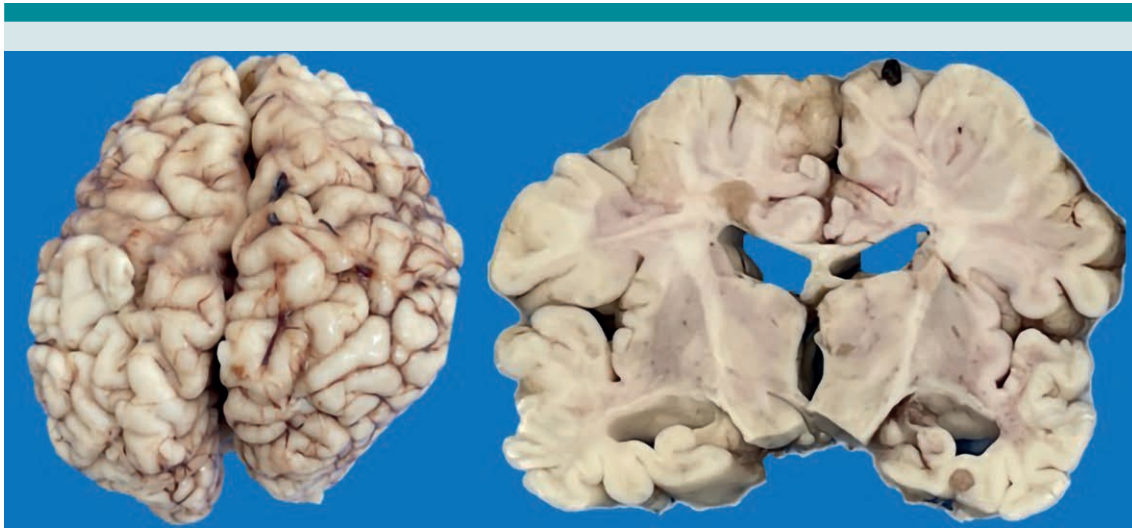

Figura 2. El cerebro evidencia circunvoluciones gruesas e irregulares, y surcos profundos. Al corte se observa dilatación del sistema ventricular.

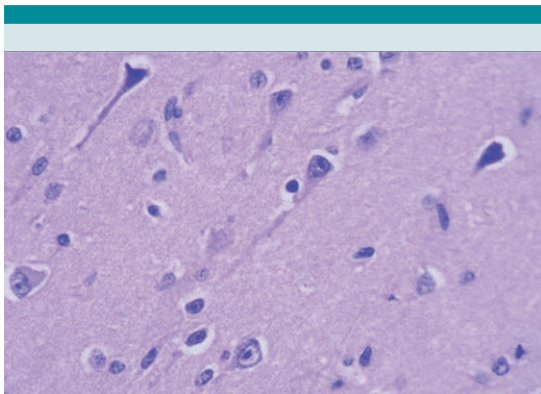


Figura 3. Se observan neuronas retraídas e hipercromáticas.

uno o más hermanos fallecidos, con afección similar, en el 16.6% de los casos.²

En retrospectiva, para la sospecha de un error innato del metabolismo fue cobrando mayor relevancia en nuestro paciente, el hecho de tener un hermano finado en periodo neonatal,

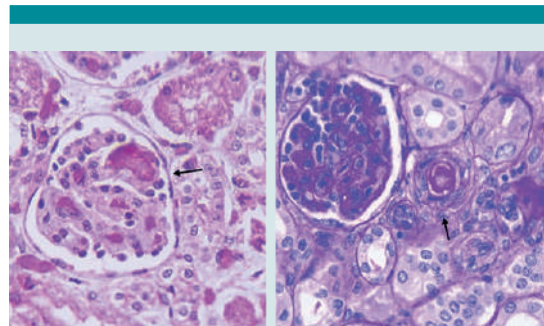


Figura 4. En el riñón se visualizan trombos de fibrina, en los capilares glomerulares y en las arteriolas.

así como retraso en los hitos del desarrollo, deficiente succión, hipotonía y peso bajo.

Diferentes series reportan acidosis metabólica en todos los casos, seguida de cetonemia o cetonuria (77.7%), e hiperamonemia (66.6%).^{2,3} En el paciente de este caso de sesión anatómico-clínica, las gasometrías iniciales permanecieron en homeostasia y el amonio permanecieron dentro de

los valores normales (**Cuadro 1**), enmascarando el cuadro clásico de acidemia metil malónica; no obstante, cabe recalcar que en ocasiones la acidemia metil malónica puede cursar sin acidosis y sin hiperamonemia aparentes, por lo que deben midiéndose estos parámetros durante la evolución.^{4,5}

También es importante recordar que los factores que conducen a la descompensación, independientemente de la historia natural de la enfermedad, pueden ser infecciones, inadecuado estado nutricional, ayuno, transgresión dietética (el tratamiento nutricional se basa principalmente en disminuir la ingesta de proteínas de la dieta en pacientes con acidemia metil malónica), fiebre, cambios hormonales y cualquier situación que implique estrés metabólico.^{5,6} Esto explica que, en nuestro paciente, se observara un empeoramiento al reiniciar la alimentación, ya fuera enteral o parenteral, y posterior a cuadros de sepsis.

En las series de Vela, Matsui, Huemer, Carrillo y Karava ponen de manifiesto que en la acidemia metil malónica puede generar manifestaciones oftalmológicas, gastrointestinales, dermatológicas, neurológicas, renales, hematológicas y tromboembólicas.^{2,3,7-9} Dentro de las manifestaciones dermatológicas se han descrito lesiones semejantes a las acrodermatitis en enfermedades del catabolismo de los aminoácidos ramificados: acidemia metil malónica, acidemia propiónica y enfermedad de jarabe de arce;^{10,11} estas lesiones aparecieron en nuestro paciente. También se han descrito paraqueratosis difusa y necrosis de los queratinocitos, cuyas causas parecen deberse a la deficiencia de aminoácidos esenciales para el crecimiento y el desarrollo de los queratinocitos en la capa basal.^{10,11}

En este caso, las manifestaciones más relevantes fueron: hematológicas (anemia y trombocitopenia) y renales (hipertensión arterial sistémica, síndrome nefrótico y lesión renal aguda), que

provocaron una microangiopatía trombótica, como resultado de la deficiencia de la enzima metilmalonil CoA mutasa (MCM), con subsiguiente daño endotelial y trombosis vascular.^{7,8,9} El reporte del estudio ADAMST13 *post mortem* informó actividad del 57%, sin anticuerpos Ac IgG ADAMTS 13 y no se confirmó la coexistencia con homocisteinuria.

Varios artículos señalan que el síndrome hemolítico urémico secundario es una manifestación excepcional de la acidemia metil malónica y debe distinguirse de otras causas de microangiopatía trombótica. Cuando el síndrome hemolítico urémico secundario aparece en pacientes con acidemia metil malónica coexiste con homocisteinuria.⁷⁻⁹ Este defecto disminuye las concentraciones de las coenzimas adenosil y metilcobalamina, y al mismo tiempo se reduce la actividad de sus respectivas enzimas metilmalonil-CoA mutasa y metionina sintetasa.⁶⁻⁹ La consecuencia es la acumulación de ácido metilmalónico y homocisteína en la sangre y los tejidos, con incremento en la excreción urinaria de ambos compuestos.^{6,7} Se han descrito diferentes formas de acidemia metil malónica con homocisteinuria: cblC (la más común), cblD y cblF. Con una incidencia que varía de 1 en 200,000 recién nacidos.⁹ Las manifestaciones neonatales de esta enfermedad incluyen: fallo de medro, encefalopatía, retraso psicomotor, alteraciones hematológicas de las tres series y afectación renal.⁶⁻⁹

En una serie de 19 casos de pacientes con cblC y síndrome hemolítico urémico, los tres criterios (anemia hemolítica con esquistocitos y Coombs negativo, trombocitopenia y lesión renal) estuvieron presentes al momento del diagnóstico en 7 de 19 casos (36%).⁹ La anemia hemolítica no autoinmunitaria la manifestaron todos los casos (100%), mientras que la trombocitopenia 13 pacientes (68.4%) e insuficiencia renal 9 (47.45%).⁹ Durante la evolución, el paciente de este estudio mani-

festó anemia, trombocitopenia y lesión renal; sin embargo, no se demostró el fenómeno hemolítico, esto puede explicarse, quizá, a la incapacidad de la médula ósea de regenerar, debido al estrés metabólico al que estuvo sometido. Por lo tanto, no es necesario tener la tríada clásica de microangiopatía trombótica (anemia hemolítica con esquistocitos y Coombs negativo, trombocitopenia y lesión renal) de manera simultánea en pacientes con acidemia metil malónica con homocisteinuria para sospechar y diagnosticar esta enfermedad.

Es importante establecer el diagnóstico diferencial de microangiopatía trombótica, puesto que la fisiopatología en este caso fue por lesión endotelial secundaria al estrés metabólico y no por la regulación anómala del complemento. El incremento de las concentraciones plasmáticas de ácido metilmalónico y homocisteína modifica las propiedades antitrombóticas del endotelio vascular al interferir en la inhibición de la agregación plaquetaria mediada por óxido nítrico, lo que favorece la unión del activador del plasminógeno tisular al endotelio.⁶ La consecuencia es el incremento de la expresión endotelial de procoagulantes. Además, la homocisteína tio lactona, metabolito de la homocisteína, puede causar daño celular al inducir la acumulación intracelular de radicales libres y el ácido metilmalónico puede interferir en el metabolismo mitocondrial de las células renales,⁶ por lo que se requiere instaurar el tratamiento de soporte a la brevedad posible: hidroxicoalamina parenteral, ácido fólico por vía oral, betaína y levocarnitina,⁵⁻⁹ y valorar de manera integral el beneficio de administrar anticuerpos inhibidores del complemento. Por esta razón, la medición de homocisteína sérica o las concentraciones de ácido metilmalónico en orina o suero es un estudio costo-efectivo para el abordaje de todo cuadro de microangiopatía trombótica en la etapa infantil.⁶⁻⁹

CONCLUSIONES

En pacientes con errores innatos del metabolismo, especialmente en pacientes con acidemia metil malónica con homocisteinuria, pueden identificarse diferentes manifestaciones clínicas, según la edad, y fenotipos variables, por lo que el abordaje multidisciplinario es decisivo para establecer el diagnóstico y tratamiento oportunos.

Realizar el tamiz metabólico de rutina y obtener el resultado inmediato es importante para guiar el resto del abordaje, y de esta forma disminuir el daño neurológico, sistémico y, en algunos casos, evitar la muerte.

El diagnóstico de errores innatos del metabolismo debe considerarse en todos los casos clínicos inexplicables, a cualquier edad, especialmente en pacientes con afección multisistémica, además de medir las concentraciones de homocisteína total en plasma y ácido metilmalónico en orina-plasma, en enfermedades neurológicas, psiquiátricas, renales, hematológicas y tromboembólicas inexplicables.

REFERENCIAS

1. Rodríguez CB, Young-Sarmiento A, Ceballos-Vela C, López-Candiani C, et al. Acidemia metilmalónica: diagnóstico temprano y oportuno. Presentación de un caso. *Acta Pediatr Mex* 2006; 27: 289-92.
2. Vela AM, Ibarra GI, Olivares SZ, Méndez CST, et al. Características clínicas y bioquímicas de pacientes mexicanos con acidemia metilmalónica. *Bol Med Hosp Infant Mex* 2003; 60: 380-388.
3. Matsui SM, Mahoney MJ, Rosenberg LE. The natural history of the inherited methylmalonic acidemias. *N Engl J Med* 1983; 308: 857-61.
4. Carbajal-Rodríguez L, Rojas Maruri CM. Mujer adolescente con acidemia metilmalónica con desenlace fatal. *Acta Pediatr Mex* 2015; 36: 402-411.
5. Santillán-Aguayo E, Revilla-Estivil N, Belmont-Martínez L, Fernández-Lainez C, et al. Tratamiento de urgencia de la acidemia metilmalónica. *Acta Pediatr Mex* 2012; 33 (1): 48-51.

6. Mesa-Medina O, Ruiz-Pons M, García-Nieto V, León-González J, et al. Aciduria metilmalónica con homocisteinuria: una causa muy poco frecuente de fallo renal en el período neonatal. *Nefrología (Madrid)* 2014; 34 (4): 539-540.
7. Huemer M, Scholl-Bürgi S, Hadaya K. Three new cases of late-onset cblC defect and review of the literature illustrating when to consider inborn errors of metabolism beyond infancy. *Orphanet J Rare Dis* 2014; 9: 161.
8. Carrillo-Carrasco N, Chandler RJ, Venditti CP. Combined methylmalonic acidemia and homocystinuria, cblC type. I. Clinical presentations, diagnosis and management. *J Inherited Metabolic Disease* 2011; 35 (1): 91-102.
9. Karava V, Kondou A, Dotis J, Sotiriou G, et al. Hemolytic Uremic Syndrome due to Methylmalonic Acidemia and Homocystinuria in an Infant: A Case Report and Literature Review. *Children* 2021; 8: 112.
10. Vitoria-Miñana I, Dalmau-Serra J. Lesiones semejantes a las acrodermatitis enteropática en la acidemia metilmalónica por déficit de valina. *An Pediatr* 2010; 72 (1): 96-97.
11. Howard R. Methylmalonic Acidemia, Cobalamin C Type, Presenting with cutaneous manifestations. *Arch Dermatol* 1997; 133 (12): 1563.