

La betametasona (fosfato sódico + acetato) previene la inflamación y el trismo en la cirugía del tercer molar inferior retenido.

Glucocorticoides en cirugía del tercer molar.

Betamethasone (sodium phosphate + acetate) prevents inflammation and trismus in retained lower third-molar surgery.

Glucocorticoids in third-molar surgery.

José María Flores Ramos,* Saúl Hernán Aguilar Orozco,** María Guadalupe Ochoa Zaragoza***

RESUMEN

Antecedentes: La cirugía del tercer molar inferior retenido es un procedimiento relativamente común en cirugía bucal. Las secuelas más importantes de este acto quirúrgico son el dolor, la inflamación y el trismo, las cuales pueden ser tratadas tanto con analgésicos antiinflamatorios no esteroideos como con antiinflamatorios esteroideos. **Objetivo:** Comparar la eficacia de la betametasona en relación con la de deflazacort en la reducción de la inflamación y el trismo en la cirugía del tercer molar inferior retenido. **Material y métodos:** Se formaron dos grupos experimentales, los cuales fueron tratados con betametasona o con deflazacort previo a la cirugía del tercer molar. Se administraron 11.4 mg de betametasona a 24 pacientes por vía intramuscular en dosis única una hora antes de la intervención, mientras que a 21 se les administraron 30 mg de deflazacort por vía oral una hora antes de la cirugía y se continuó con una toma diaria durante siete días. Se evaluó la inflamación mediante la inspección clínica de los tejidos extraorales, en tanto que el trismo fue detectado midiendo la distancia interincisiva y comparando los cambios ocurridos respecto del primer día. **Resultados:** Ninguno de los pacientes tratados con betametasona presentó inflamación severa. El 45.8% tuvo inflamación leve, el 16.7% presentó inflamación moderada, mientras que el 37.5% no mostró signos de inflamación. Todos los sujetos tratados con deflazacort manifestaron inflamación; en el 52.4% fue leve; en el 42.8% moderada y en el 4.8% severa. La prueba de χ^2 mostró diferencias significativas entre los dos tratamientos, tanto para inflamación como para trismo. Las diferencias en el trismo se presentaron sólo al día siguiente de la cirugía. En cuanto a los días de duración de la inflamación, no existieron diferencias significativas. **Conclusiones:** El tratamiento con betametasona mostró un mayor efecto antiinflamatorio respecto de deflazacort, ya que se encontraron diferencias estadísticamente significativas y lo mismo ocurrió en la prevención del trismo a lo largo del tratamiento.

Palabras clave: Cirugía del tercer molar, inflamación, trismo, glucocorticoides, betametasona, deflazacort.

ABSTRACT

Background: Retained third-molar surgery is a relatively common procedure in oral surgery. The most important consequences of this surgical procedure are pain, swelling, and trismus, all of which can be treated with both non-steroidal anti-inflammatory painkillers and steroidal anti-inflammatory drugs. **Aim:** To compare the efficacy of betamethasone to that of deflazacort in reducing inflammation and trismus in retained lower third-molar surgery. **Material and methods:** Two experimental groups were formed. Each was treated with either betamethasone or deflazacort prior to undergoing third-molar surgery. 11.4 mg of betamethasone was administered intramuscularly to 24 patients in a single dose; meanwhile, 21 others were orally administered 30 mg of deflazacort, in both cases one hour prior to surgery and then once daily for a period of seven days. Clinical inspection of extraoral tissues was performed to assess inflammation, whilst trismus was analyzed by measuring interincisal distance and comparing the changes that had taken place since day one. **Results:** None of the patients treated with betamethasone displayed any severe inflammation. 45.8% showed mild inflammation, 16.7% moderate inflammation, and 37.5% zero inflammation. All of the subjects treated with deflazacort showed varying degrees of inflammation: 52.4% mild, 42.8% moderate, and 4.8% severe. The χ^2 test revealed significant differences between the two treatments in terms of both inflammation and trismus. The differences in trismus became apparent on the day after surgery only. The results showed no significant differences in terms of the duration of the inflammation. **Conclusions:** Treatment with betamethasone was found to have a greater anti-inflammatory effect than that of deflazacort, based on the statistically significant differences found; throughout the treatment, the same was true as regards the prevention of trismus.

Key words: Third molar surgery, swelling, trismus, glucocorticoids, betamethasone, deflazacort.

* Cirujano Bucal. Doctor en Ciencias Fisiológicas con orientación en Farmacología. Profesor de Farmacología. Unidad Académica de Odontología. Universidad Autónoma de Nayarit.

** Maestro en Salud Pública. Profesor en la Unidad Académica de Biología. Universidad Autónoma de Nayarit.

*** Cirujano Bucal. Adscrita al Servicio de Estomatología. Hospital Civil «Dr. Antonio González Guevara», Tepic, Nayarit.

Recibido: Abril de 2013. Aceptado para publicación: Junio de 2013.

INTRODUCCIÓN

La retención del tercer molar inferior es un trastorno que se observa comúnmente en la práctica odontológica, ya que existen datos de que un 65% de la población tiene al menos un tercer molar inferior retenido a la edad de 20 años.¹ La cirugía de este órgano dental produce inflamación, dolor y trismo, por lo que se ha tomado como modelo para evaluar la eficacia de diferentes analgésicos y antiinflamatorios para controlar estas secuelas.^{2,3} Entre los medicamentos que se han empleado se encuentran los glucocorticoides, los cuales se han utilizado desde hace muchos años para controlar tales trastornos.⁴⁻¹⁶ Mientras que algunas publicaciones han reportado mayor reducción de la inflamación con el uso de glucocorticoides respecto de los analgésicos antiinflamatorios no esteroideos,^{8,11} existen otras cuyos resultados no fueron diferentes de los del grupo control.¹³ No tenemos conocimiento de publicaciones que reporten ausencia completa de inflamación en algunos pacientes sometidos a la cirugía del tercer molar inferior retenido y que hayan sido tratados con glucocorticoides.

Aunque no es fácil evaluar la inflamación postquirúrgica en la cirugía del tercer molar inferior retenido, a través del tiempo se han empleado diferentes métodos: arco facial,² cinta métrica,^{13,17-19} escala visual,^{20,21} fotografías,²² ultrasonido,²³ resonancia magnética,^{24,25} estereofotogrametría.²⁶ Entre otros trastornos, los glucocorticoides pueden provocar efectos colaterales indeseables como osteoporosis e hiperglucemia en quienes los consumen por periodos prolongados;^{27,28} sin embargo, su empleo en periodos cortos como pueden ser quince días en ausencia de contraindicaciones, está casi exento de efectos secundarios.²⁹ El propósito de este estudio fue comparar la eficacia de la betametasona con la del deflazacort en la prevención de la inflamación y el trismo en la cirugía del tercer molar inferior retenido, empleando una escala visual cualitativa para la valoración de la inflamación y un instrumento vernier para la medición del trismo.

MATERIAL Y MÉTODOS

Se realizó un estudio ciego simple, aleatorio, longitudinal y prospectivo a lo largo de siete días en pacientes dentales del Hospital Civil «Antonio González Guevara» de la ciudad de Tepic, Nayarit, para evaluar la eficacia antiinflamatoria de la betametasona y el deflazacort en la cirugía del tercer molar inferior retenido. Los criterios de inclusión fueron la presencia de terceros molares impactados cuya cirugía requirió de osteotomía. Los

criterios de exclusión fueron: hipersensibilidad previa a los glucocorticoides, procesos infecciosos, inflamatorios, tumorales o quísticos y dolores asociados al tercer molar; presencia de enfermedades sistémicas como: diabetes, hipertensión, glaucoma, infecciones bacterianas, virales o micóticas, embarazo, osteoporosis, migraña y otras condiciones clínicas en las cuales está contraindicado el uso de glucocorticoides. Los criterios de eliminación consistieron en desarrollar hipersensibilidad o reacciones indeseables a los medicamentos durante el estudio, cursar con infección postoperatoria dentro de los siete días siguientes a la cirugía y alteración del protocolo de investigación por parte del paciente. Todos los sujetos de investigación firmaron su consentimiento informado. Se formaron dos grupos experimentales con pacientes cuyas edades fluctuaron entre 16 y 43 años. El grupo de betametasona incluyó 24 pacientes y el grupo de deflazacort 21. Todos los tratamientos quirúrgicos estuvieron a cargo del mismo cirujano bucal.

Una hora antes de la cirugía se administraron 2 mL de betametasona intramuscular (1 mL en cada glúteo) con un contenido de 6 mg de fosfato sódico y 5.4 mg de acetato en administración única sin necesidad de otra dosis a lo largo del estudio. Este medicamento es conocido comercialmente como Celestone Soluspan®. El otro grupo recibió una tableta de 30 mg de deflazacort (Calcort®) oral una hora antes de la intervención quirúrgica y se continuó con una toma diaria hasta completar siete días. Ambos grupos recibieron 30 mg de ketorolaco sublingual como medicación analgésica por razón necesaria, iniciando con la primera dosis justo al finalizar la cirugía.

Para evaluar el grado de inflamación de los tejidos extraorales se realizó inspección clínica de la cara del paciente antes y después de la extracción con el fin de detectar cambios volumétricos respecto del lado control y se tomaron fotografías antes y después para someterlas al juicio clínico de los investigadores. Ninguno de los pacientes fue evaluado de manera aislada, sino que siempre participaron un mínimo de tres investigadores para determinar la magnitud de la inflamación. Ésta se clasificó como ausente cuando los tejidos no sufrieron ninguna modificación y el contorno de la cara parecía simétrico; leve cuando apenas fuera perceptible distinguir cualquier aumento de volumen; moderada cuando se modificara de manera notable el contorno de la piel, y severa cuando el aumento del volumen fue grotesco y exagerado. Para la elección de la categoría inflamatoria se tomó como base el máximo grado de inflamación aun cuando ésta sólo durara un día y después disminuyera.

La anestesia fue locorregional utilizando mepivacaína al 2% y 1/100,000 de epinefrina y aguja calibre número 30. La incisión fue la misma para todas las cirugías (Winter) y se suturó con seda negra 3-0 cuyos puntos se retiraron al sexto día. Se empleó pieza de mano de baja velocidad con fresas números 8 y 702 irrigando con solución salina fisiológica al 0.9%. Se extrajo un solo órgano dental; se dio seguimiento por siete días y no se prescribieron antibióticos ni antes ni después de la cirugía. El trismo se evaluó con un instrumento vernier realizando mediciones de la distancia interincisiva en máxima apertura bucal tomando siempre como referencia el mismo borde incisal de ambos incisivos centrales superior e inferior derecho o izquierdo según las características particulares de cada paciente. Dichas mediciones se efectuaron justo antes de la cirugía y después cada veinticuatro horas durante siete días.

Se empleó la prueba de *t* de Student para variables cuantitativas y la de χ^2 para variables cualitativas con un nivel de significancia del 0.05.

RESULTADOS

Fueron incluidos cuarenta y cinco pacientes, distribuidos en dos grupos. Un grupo ($n = 24$) fue tratado con betametasona y el otro con deflazacort ($n = 21$). Las edades fluctuaron entre 16-43 años con una media de 23.2 ± 6.3 para betametasona, mientras que para deflazacort las edades fueron entre 16-34 años con una media de 21.2 ± 4.5 . El grupo tratado con betametasona presentó un promedio de apertura bucal previo a la cirugía de 51.58 ± 5.40 mm, en tanto que con deflazacort el promedio fue de 51.19 ± 6.27 mm. La comparación entre grupos de los valores promedio de edad y de apertura bucal prequirúrgica no mostraron

diferencias estadísticamente significativas ($p < 0.05$) al aplicar la prueba *t* de Student.

Evaluación de la inflamación mediante inspección clínica

Mediante la inspección clínica de los tejidos faciales se detectó inflamación en los dos grupos de estudio; sin embargo, en el grupo de betametasona el 37.5% ($n = 9/24$) no presentó evidencias de inflamación, mientras que el 45.8% ($n = 11/24$) presentó inflamación leve y el 16.7% ($n = 4/24$) moderada; ningún paciente presentó inflamación severa. En el grupo de deflazacort todos manifestaron inflamación: el 52.4% ($n = 11/21$) leve, el 42.8% ($n = 9/21$) moderada y el 4.8% ($n = 1/21$) severa. La prueba de χ^2 mostró diferencias estadísticamente significativas ($p < 0.05$) entre ambos tratamientos (Cuadro I).

El promedio de días con inflamación para betametasona fue de 2.21 ± 2.20 y para deflazacort de 2.48 ± 1.30 . La prueba *t* de Student no mostró diferencias estadísticamente significativas en el número de días con inflamación entre los dos grupos de tratamiento (Cuadro II).

Evaluación del trismo

El registro diario de la distancia interincisiva se presenta en el cuadro III. El grupo tratado con betametasona presentó un promedio de apertura bucal previo a la cirugía de 51.58 ± 5.40 mm y se mantuvo sin cambios a lo largo del tratamiento, en tanto que con deflazacort el promedio fue de 51.19 ± 6.27 mm con cambios significativos al día siguiente.

Así pues, no existieron diferencias estadísticamente significativas ($p < 0.05$) intragrupo con betametasona

Cuadro I. Valores de χ^2 obtenidos de la comparación de magnitud de la inflamación entre betametasona y deflazacort.

Variable	χ^2 observada	$\chi^2_{0.05}$	Grados de libertad	Diferencias significativas
Magnitud de la inflamación	11.7754	7.8147	3	Si

Cuadro II. Valores de *t* de Student obtenidos de la comparación de días con inflamación entre betametasona y deflazacort.

Variable	<i>t</i> observada	<i>t</i> _{0.05}	Grados de libertad	Diferencias significativas
Días con inflamación	-0.5083	1.6811	43	No

al comparar el día uno con los subsiguientes, pero sí las hubo en el grupo de deflazacort al comparar el día uno con el día dos (*Cuadros IV y V*).

También se observaron diferencias significativas ($p < 0.05$) el día dos al hacer comparaciones entre ambos grupos (*Cuadro VI*). El tratamiento con deflazacort disminuyó significativamente la apertura bucal el día dos del estudio para recuperarla al día tres y en los días subsiguientes (*Figura 1*). El porcentaje de reducción de la capacidad para mantener la distancia interincisiva

basal con betametasona fue del 2.7% y con deflazacort del 12.7%.

DISCUSIÓN

El dolor, la inflamación y el trismo son secuelas importantes de la cirugía del tercer molar inferior retenido y este trabajo se enfocó en el estudio de estos dos últimos. En el mercado mexicano existe un producto denominado Celestone Soluspan[®], el cual se presenta en jeringas precargadas con un mililitro de solución parenteral. Cada mililitro contiene 3 mg de fosfato sódico y 2.71 mg de acetato de betametasona. El fosfato sódico presenta una acción rápida, mientras que el acetato es de acción prolongada. Se eligió este medicamento debido a su fracción rápida y con la dosis de 11.4 mg partiendo del supuesto de que sería fundamental para lograr efectos superiores a los de otros estudios donde no se consiguió impedir totalmente la inflamación mediante el empleo de dosis más bajas.¹³ Además, a pesar de recibir dos inyecciones, éstas fueron plenamente aceptadas por todos los pacientes. Es de suma importancia mencionar que la betametasona intramuscular no sólo fue capaz de reducir la inflamación, sino de inhibirla totalmente en un 37.5% ($n = 9/24$) de los pacientes, mientras que en el 45.8% ($n = 11/24$) se logró mantener la inflamación en la categoría de leve, es decir, el 83.3% ($n = 20/24$) de los pacientes tratados con este fármaco, con esta dosis y en el tiempo preoperatorio previsto cursaron con inflamación, en el peor de los casos, leve. Otros estudios han reportado presencia de inflamación de diversa magnitud pero no ausencia de la misma al utilizar ya sea betametasona o dexametasona, fármacos con igual potencia antiinflamatoria.^{3,13,17,30} o bien usando metilprednisolona, medica-

Cuadro III. Registro de la distancia interincisiva (mm) a lo largo de siete días según el grupo de tratamiento. La del día uno es prequirúrgica; la del resto, postquirúrgica.

Días	Distancia interincisiva promedio y desviación estándar (DE) en milímetros	
	Betametasona (n = 24)	Deflazacort (n = 21)
	Promedio ± DE	Promedio ± DE
1	51.58 ± 5.40	51.19 ± 6.27
2	50.29 ± 7.94	44.67 ± 12.03
3	50.25 ± 6.95	48.25 ± 8.50
4	50.17 ± 7.77	49.10 ± 9.14
5	51.17 ± 6.46	50.10 ± 7.85
6	50.76 ± 5.15	49.72 ± 8.03
7	50.72 ± 6.28	51.13 ± 8.28

Cuadro IV. Significancia de las diferencias en la distancia interincisiva diaria promedio a lo largo del tratamiento con betametasona (n = 24).

Días de tratamiento comparados	Diferencias en la distancia interincisiva en el grupo de betametasona			
	t observada	t _{0.05}	Grados de libertad	Diferencias significativas
1 y 2	0.6581	1.6787	46	No
1 y 3	0.7403	1.6787	46	No
1 y 4	0.7300	1.6787	46	No
1 y 5	0.2356	1.6794	45	No
1 y 6	0.5209	1.6811	43	No
1 y 7	0.4475	1.6839	40	No

Cuadro V. Significancia de las diferencias en la distancia interincisiva diaria promedio a lo largo del tratamiento con deflazacort (n = 21).

Diferencias en la distancia interincisiva en el grupo de deflazacort				
Días de tratamiento comparados	t observada	t _{0.05}	Grados de libertad	Diferencias significativas
1 y 2	2.2025	1.6839	40	Sí
1 y 3	1.2554	1.6849	39	No
1 y 4	0.8641	1.6839	40	No
1 y 5	0.4898	1.6849	39	No
1 y 6	0.6294	1.6871	37	No
1 y 7	0.0236	1.6909	34	No

Cuadro VI. Se registran los valores obtenidos a partir del segundo día del estudio. Existieron diferencias significativas entre betametasona y deflazacort el día dos.

Valores de t de Student observados y de tablas para la distancia interincisiva					
Distancia interincisiva por día	Pares de tratamientos	t observada	t _{0.05}	Grados de libertad	Diferencias significativas
2	Betametasona/deflazacort	1.8216	1.6811	43	Sí
3	Betametasona/deflazacort	0.8433	1.6820	42	No
4	Betametasona/deflazacort	0.4199	1.6811	43	No
5	Betametasona/deflazacort	0.4836	1.6829	41	No
6	Betametasona/deflazacort	0.4725	1.6871	37	No
7	Betametasona/deflazacort	-0.1544	1.6955	31	No

mento con características farmacocinéticas semejantes a las del deflazacort.³¹ Así por ejemplo, en un estudio donde se administraron 4 mg de dexametasona intravenosa 5-10 minutos antes de la intervención quirúrgica no se obtuvieron diferencias significativas respecto del grupo control.¹³ Probablemente, la diferencia en la dosis y en el tiempo de administración de una hora previo a la cirugía fueron piezas clave para lograr los resultados que aquí se presentan. Muchos investigadores han utilizado ya sea dexametasona o betametasona en dosis de 4 y 8 mg; sin embargo, existen publicaciones que reportan dosis un poco más altas, semejantes a las empleadas en este trabajo,^{12,17} por lo que pensamos que no estamos utilizando dosis supratrapéuticas. Un punto a favor del uso de la betametasona en este reporte es que la posibilidad de conseguir una inflamación leve fue mayor que la posibilidad de inflamarse moderadamente y no existió

la posibilidad de inflamación severa. Con deflazacort, en cambio, siempre hubo inflamación de cualquier magnitud, incluyendo la severa.

No obstante la ausencia de inflamación con betametasona, no existen diferencias significativas en el número de días con inflamación respecto de deflazacort, es decir, a pesar de que la betametasona inhibió totalmente la inflamación en un 37.5%, cuando ocurrió inflamación en presencia de este fármaco, los pacientes duraron el mismo número de días inflamados que con deflazacort.

Respecto del trismo, el efecto de la betametasona fue significativamente superior al del deflazacort 24 horas después de la cirugía y después tal diferencia desapareció. El promedio de la máxima disminución de la distancia interincisiva respecto del basal con deflazacort fue de 6.5 mm (12.7%) sólo al día siguiente de la cirugía, diferente a lo reportado en otro estudio donde

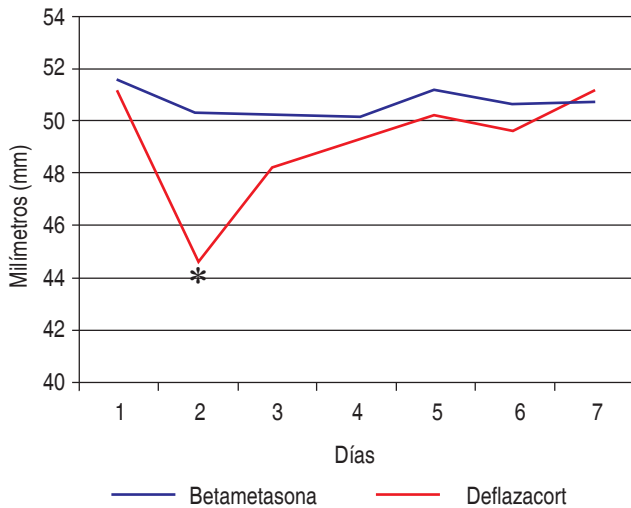


Figura 1. Variaciones de la distancia interincisiva para los dos grupos de estudio y las diferencias significativas ocurridas sólo al día siguiente de la cirugía. El día uno corresponde a la medición de la distancia interincisiva momentos antes de la cirugía.

emplearon metilprednisolona oral de características farmacocinéticas semejantes a deflazacort, registrando una máxima disminución de 17 mm a las 24 horas y todavía a los siete días persistía una disminución de 6 mm.³¹ De la misma manera, en otro estudio se reporta un 31.8% de reducción de la capacidad de apertura bucal al utilizar betametasona oral,³ en contraste con el presente estudio en el que tal capacidad únicamente se redujo el 2.7%. Lo anterior muestra que si bien la betametasona administrada según el protocolo diseñado aquí protege definitivamente contra el trismo, el deflazacort también muestra eficacia, ya que los pacientes se recuperaron después de sólo un día con trismo.

Aun cuando la valoración de la inflamación en esta investigación se basó en una escala cualitativa, la determinación de su magnitud no fue tarea de un único investigador, sino de al menos tres, y al tratarse de un estudio ciego simple, los observadores estaban impedidos de saber a qué grupo pertenecía el paciente. Por otro lado, la evaluación del trismo es totalmente objetiva, pues la medición de la distancia interincisiva se determinó mediante el uso del vernier.

CONCLUSIONES

Los resultados de este estudio muestran que es posible reducir e incluso inhibir totalmente la inflamación clínica y el trismo mediante el empleo de glucocorticoides. Según el

protocolo empleado aquí, además de que la betametasona protege contra la inflamación severa, también es capaz de impedirla, y asimismo de mantener una distancia interincisiva similar a la preoperatoria, con mejores resultados que deflazacort, medicamento con el que fue comparada.

CONFLICTOS DE INTERÉS

Los autores declaran no tener conflictos de interés.

BIBLIOGRAFÍA

- Silvestri AR, Singh I. The unresolved problem of the third molar: would people be better off without it? *JADA*. 2003; 134: 450-455.
- Roelofse JA, Van der Bijl P, Joubert JJ. Analgesic and anti-inflammatory efficacy of tenoxicam and diclofenac sodium after third molar surgery. *Anesth Prog*. 1996; 43: 103-107.
- Chopra D, Rehan HS, Mehra P, Kakkar AK. A randomized, double-blind, placebo-controlled study comparing the efficacy and safety of paracetamol, serratiopeptidase, ibuprofen and betamethasone using the dental impaction pain model. *Int J Oral Maxillofac Surg*. 2009; 38: 350-355.
- Messer EJ, Keller JJ. The use of intraoral dexamethasone after extraction of mandibular third molars. *Oral Surg Oral Med Oral Pathol*. 1975; 40: 594-598.
- Caci F, Gluck GM. Double-blind study of prednisolone and pape as inhibitors of complications after oral surgery. *J Am Dent Assoc*. 1976; 93: 325-327.
- Pedersen A. Decadronphosphate in the relief of complaints after third molar surgery. A double-blind, controlled trial with bilateral oral surgery. *Int J Oral Surg*. 1985; 14: 235-240.
- Bystedt H y Nordenram A. Effect of methylprednisolone on complications after removal of impacted mandibular third molars. *Swed Dent J*. 1985; 9: 65-69.
- Sisk AL, Bonnington GJ. Evaluation of methylprednisolone and flurbiprofen for inhibition of the postoperative inflammatory response. *Oral Surg Oral Med Oral Pathol*. 1985; 60: 137-145.
- ElHag M, Coghlan K, Christmas P, Harvey W, Harris M. The anti-inflammatory effects of dexamethasone and therapeutic ultrasound in oral surgery. *Br J Oral Maxillofac Surg*. 1985; 23: 17-23.
- Beime OR, Hollander B. The effect of methylprednisolone on pain, trismus, and swelling after removal of third molars. *Oral Surg Oral Med Oral Pathol*. 1986; 61: 134-138.
- Troullos ES, Hargreaves KM, Butler DP, Dionne RA. Comparison of nonsteroidal anti-inflammatory drugs, ibuprofen and flurbiprofen, with methylprednisolone and placebo for acute pain, swelling, and trismus. *J Oral Maxillofac Surg*. 1990; 48: 945-952.
- Campbell WI, Kendrick RW. Postoperative dental pain—a comparative study of anti-inflammatory and analgesic agents. *Ulster Med J*. 1991; 60: 39-43.
- Neupert EA, Lee JW, Philput CB, Gordon JR. Evaluation of dexamethasone for reduction of postsurgical sequelae of third molar removal. *J Oral Maxillofac Surg*. 1992; 50: 1177-1182.
- Bodnar J. Corticosteroids and Oral Surgery. *Anesth Prog*. 2001; 48: 130-132.
- Buyukkurt MC, Gungormus M, Kaya O. The effect of a single dose prednisolone with and without diclofenac on pain, trismus, and swelling after removal of mandibular third molars. *J Oral Maxillofac Surg*. 2006; 64: 1761-1766.

16. Acham S, Klampfl A, Truschnegg A, Kirmeier R, Sandner-Kiesling A, Jakse N. Beneficial effect of methylprednisolone after mandibular third molar surgery: a randomized, double-blind, placebo-controlled split-mouth trial. *Clin Oral Invest*. 2012.
17. Bamgbose BO, Akinwande JA, Adeyemo WL, Ladeinde AL, Arotiba GT, Ogunlewe MO. Effects of co-administered dexamethasone and diclofenac potassium on pain, swelling and trismus following third molar surgery. *Head Face Med*. 2005; 1: 11.
18. Rodrigues L, Filho J, Dias de Oliveira e Silva E, Batista CI, Gouveia FMV. The influence of cryotherapy on reduction of swelling, pain and trismus after third-molar extraction: a preliminary study. *J Am Dent Assoc*. 2005; 136: 774-778.
19. Barroso AB, Lima V, Guzzo GC, Moraes RA, Vasconcellos MC, Bezerra RC. Efficacy and safety of combined piroxicam, dexamethasone, orphenadrine, and cyanocobalamin treatment in mandibular molar surgery. *Braz J Med Biol Res*. 2006; 39: 1241-1247.
20. Berge TI. Visual analogue scale assessment of postoperative swelling: a study of clinical inflammatory variables subsequent to third-molar surgery. *Acta Odontol Scand*. 1988; 4: 233-240.
21. Olmedo GMV, Vallecillo CM, Gálvez MR. Relación de las variables del paciente y de la intervención con el dolor y la inflamación postoperatorios en la exodoncia de los terceros molares. *Med Oral*. 2002; 7: 360-369.
22. Berge TI. The use of a visual analogue scale in observer assessment of postoperative swelling subsequent to third-molar surgery. *Acta Odontol Scand*. 1989; 47: 167-174.
23. Schultze-Mosgau S, Schmelzeisen R, Frölich JC, Schmele H. Use of ibuprofen and methylprednisolone for the prevention of pain and swelling after removal of impacted third molars. *J Oral Maxillofac Surg*. 1995; 53: 2-7.
24. Llewelyn J, Ryana M, Santosha C. The use of magnetic resonance imaging to assess swelling after the removal of third molar teeth. *Br J Oral Maxillofac Surg*. 1996; 34: 419-423.
25. Yaltirik M, Oral CK, Oral O, Kasaboglu C, Cebi V. Comparison by magnetic resonance imaging of the effects of two different non-steroidal anti-inflammatory drugs on edema following the surgical extraction of impacted third molars. *Turk J Med Sci*. 2001; 31: 151-154.
26. Üçök C. Stereophotogrammetric assessment of the effect of tenoxicam on facial swelling subsequent to third molar surgery. *Int J Oral Maxillofac Surg*. 1997; 26: 380-382.
27. Rosen J, Jeffrey MJN. The search for safer glucocorticoid receptor ligands. *Endocr Rev*. 2005; 26: 452-464.
28. Da Silva JAP, Jacobs JW, Kirwan JR, Boers M, Saag KG, Ines LBS. Safety of low dose glucocorticoid treatment in rheumatoid arthritis: published evidence and prospective trial data. *Ann Rheum Dis*. 2006; 65: 285-293.
29. Chrousos GP. Adrenocorticosteroides y antagonistas adrenocorticales. En: Katzung BG. *Farmacología básica y clínica*. 9 ed. México, El Manual Moderno. 2005. pp 641-659.
30. Laureano FJR, Maurette PE, Allais M, Cotinho M, Fernandes C. Clinical comparative study of the effectiveness of two dosages of dexamethasone to control postoperative swelling, trismus and pain after the surgical extraction of mandibular impacted third molars. *Med Oral Patol Oral Cir Bucal*. 2008; 13: 129-132.
31. López-Carriches C, Martínez-González JM, Donado RM. Uso de metilprednisolona *versus* diclofenaco en el control de la inflamación y el trismo tras la cirugía del tercer molar inferior. *Med Oral Patol Oral Cir Bucal*. 2006; 11: 440-445.

Correspondencia:

Dr. José María Flores Ramos
 Unidad Académica de Odontología
 Universidad Autónoma de Nayarit
 Boulevard Tepic-Xalisco s/n
 Tepic, Nayarit. México.
 E-mail: dr_josema@hotmail.com