

Transmigración del canino mandibular. Reporte de un caso clínico y revisión de la literatura. *Transmigration of the mandibular canine. Report of a clinical case and review of the literature.*

Lilia Angélica Revelo Pérez,* Jessica Gabriela Espinosa Morales**

RESUMEN

La transmigración del canino mandibular es una anomalía dental poco común exclusiva de la arcada mandibular. El canino mandibular impactado ocurre aproximadamente 20 veces con menos frecuencia que el canino maxilar impactado. Aún menos común es la migración de un diente que cruza la línea media. Un canino es clasificado como «transmigrao» cuando la mitad o más de su longitud han cruzado la línea media. La etiología y mecanismo exacto de la transmigración aún no es clara, aunque un cierto número de factores han sido sugeridos. La mayoría de ellos son en mujeres, asintomáticos, impactados, comúnmente involucra al canino izquierdo y son usualmente diagnosticados dentro de las dos primeras décadas de la vida. El propósito de este artículo es reportar un caso en un niño de 15 años con un canino permanente derecho transmigrado y revisión de la literatura. Además, éste es el primer caso clínico reportado en México.

Palabras clave: Canino transmigrado, migración dental, canino impactado.

ABSTRACT

Transmigration of the mandibular canine is a rare dental disorder peculiar to the mandibular arch. Impacted mandibular canines occur approximately 20 times less often than impacted maxillary canines. Even less common is the migration of a tooth across the midline. A canine is classified as «transmigrated» when one half or more of its length has crossed the midline. The etiology and precise mechanism of the transmigration remains unclear, although a number of explanatory factors have been suggested. Most cases occur in females and involve asymptomatic and impacted teeth, commonly the left canines. These are usually diagnosed within the first two decades of life. The purpose of this article is to report the case of a 15-year-old boy with a transmigrated permanent right canine and to present a review of the literature. Moreover, this is the first clinical case to be reported in Mexico.

Key words: Transmigrated canine, dental migration, impacted canine.

INTRODUCCIÓN

En la dentición humana, los caninos maxilares y mandibulares permanentes son importantes desde el punto de vista estético y funcional cuando están presentes en su posición normal. Aunque el canino permanente maxilar es frecuentemente retenido o impactado, el fracaso de erupción del canino mandibular es un evento poco común.¹⁻³ En general, la incidencia estimada del canino mandibular impactado es del 0.35 al 0.44% y aún menos común es la migración del canino mandibular desde su

posición normal al lado contrario cruzando la línea media; este fenómeno es conocido como transmigración.⁴⁻⁷

Tarsitano y colaboradores⁸ señalaron que la transmigración implica que un canino mandibular no erupcionado se ha movido más allá de su posición normal de desarrollo y éste ha cruzado la línea media mandibular. Javid⁹ propuso que un canino debe ser clasificado como «transmigrao» cuando la mitad o más de su longitud han cruzado la línea media. Sin embargo, Joshi² y Auluck¹⁰ han sugerido que la tendencia de un canino a cruzar la línea media mandibular es más importante que la distancia migrada, la cual puede variar de acuerdo a la fase de transmigración. Vuchkova y su grupo¹¹ mencionan que hay una falta de consenso en la definición de transmigración, debido a que varios autores consideran que la transmigración de un canino ha ocurrido cuando sólo la punta de la cúspide cruzó la línea media. Por

* Cirujano Maxilofacial, Docente de UNITEC, Práctica Privada.

** Cirujano Dentista, Egresada de UNITEC, Práctica Privada.

Recibido: Junio 2012. Aceptado para publicación: Abril 2013.

esta razón hay inconsistencia en el reporte de caninos transmigrados.^{11,12}

En este artículo se describen las características clínicas y radiográficas de un caso clínico y también se llevó a cabo una revisión de la literatura.

CASO CLÍNICO

Paciente masculino de 15 años de edad proveniente de su dentista para valoración y tratamiento, debido al hallazgo casual radiográfico de un canino inferior impactado. Madre con antecedente de canino maxilar permanente derecho retenido, tratado con ortodoncia. Sin antecedentes personales que contraindiquen su tratamiento. Niega antecedentes de trauma o sintomatología dolorosa previa en la zona afectada.

A la exploración intraoral destaca la persistencia del canino mandibular deciduo derecho, ausencia del canino mandibular permanente derecho, ligera inclinación labial de los incisivos inferiores; a la palpación se aprecia una

tenué expansión ósea vestibular a nivel radicular de los órganos 32 y 33 sin datos de movilidad dental.

Se valora radiografía panorámica (*Figura 1*), y se complementa con radiografías oclusal y periapicales (*Figura 2*) para ubicar la posición del canino retenido determinándose que hay persistencia del canino deciduo derecho, encontrándose impactado el 43 en posición labial mesio-angulado en la región de sínfisis, cruzando la línea media, con formación completa de la raíz, sin datos de dilaceración, situándose la punta de la corona a nivel radicular; entre los órganos 32 y 33 no se aprecia reabsorción radicular de dientes adyacentes. Por lo anterior se decide llevar a cabo la extirpación quirúrgica.

Con signos vitales en parámetros normales, previa asepsia y antisepsia, bajo anestesia local con lidocaína al 2% y epinefrina al 1:100,000, se realiza bloqueo izquierdo del nervio dentario inferior y bloqueo del nervio incisivo y mentoniano contra-lateral. Se diseña colgajo semi-Newman, elevándose colgajo mucoperióstico, seguido de ostectomía vestibular con pieza de mano de baja velocidad e irrigación. Se expone la corona del canino transmigrado, realizándose la odontosección en diferentes fragmentos debido a su posición anómala y su relación con las raíces de órganos adyacentes, extirpándose en su totalidad.

Se lava y prepara lecho quirúrgico suturándose con puntos simples empleando hilo nylon 4-0. Se prescribe analgésico y antibiótico, cursando el postoperatorio sin complicaciones. Se retiran los puntos de sutura al séptimo día. No se reporta parestesia, dolor o movilidad dental (*Figura 3*).

DISCUSIÓN

Una retención dentaria, es aquel estado en el cual un diente parcial o totalmente desarrollado queda alojado en el interior de los maxilares después de haber pasado

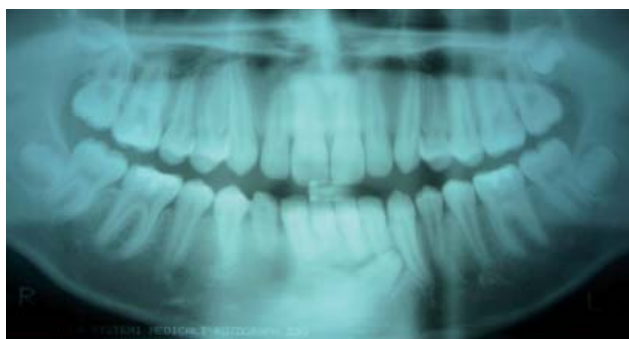

Figura 1. Panorámica dental mostrando al canino 43 oblicuo transmigrado en la sínfisis con su punta coronal dirigida hacia el área radicular del 32 y 33. Nótese la persistencia del canino deciduo 83.

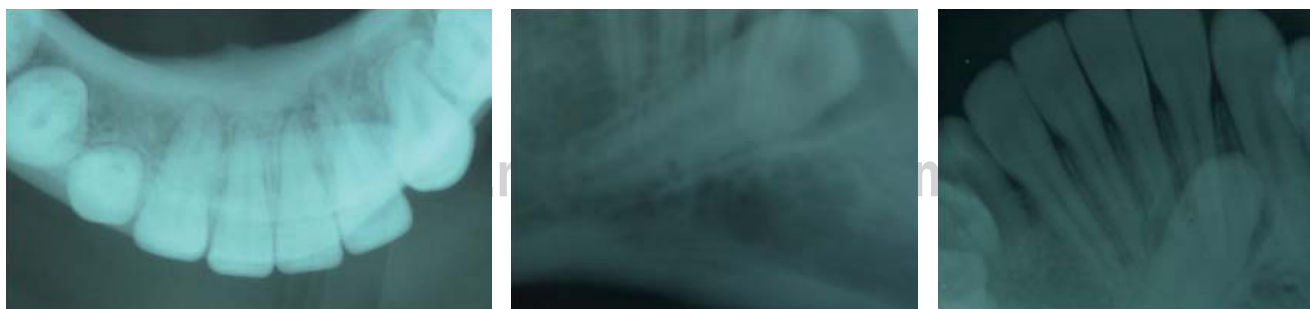

Figura 2. Radiografías oclusal y periapicales mostrando canino 43 transmigrado con su raíz completamente formada en posición vestibulo-oblicua apical a los órganos 42, 41, 31 y 32.

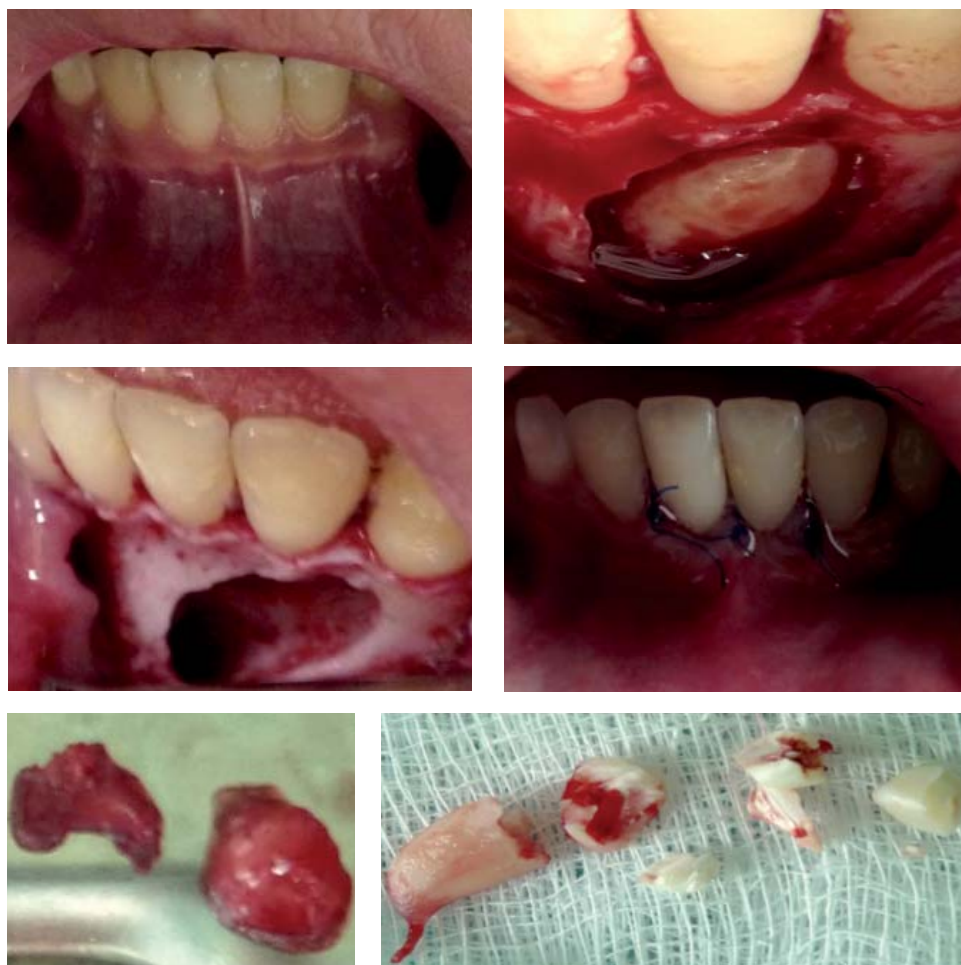


Figura 3.

Secuencia de la imagen preoperatoria, exposición del 43, lecho quirúrgico posterior a la extirpación del órgano, colocación de los puntos de sutura y muestra obtenida.

la época promedio normal de erupción. La formación del canino permanente inferior comienza a los 4 o 5 meses de edad y el esmalte se forma en su totalidad entre los 6 y 7 años; su erupción es en promedio a los 10.6 años y su raíz queda formada totalmente a los 12³/₄ años de edad. La presión de los dientes permanentes en erupción ha sido considerada como uno de los factores más importantes en la reabsorción radicular; de esta manera, los dientes deciduos son rápidamente reabsorbidos por sus sucesivos permanentes en erupción, mientras que su ausencia, retención o erupción ectópica causa retención prolongada de los caninos deciduos.^{13,14}

La incidencia de los caninos retenidos en la mandíbula es menor que en la maxila en una relación de 1:20, siendo relativamente baja.^{4,5,7} Ugalde y asociados reportaron en un estudio realizado en la Clínica de Ortodoncia de la Universidad Tecnológica de México (UNITEC) una tasa de prevalencia de retención del canino superior del 5.8% (35

casos de 601 pacientes) pero ningún caso fue reportado en la mandíbula.¹⁴

La migración de un diente no erupcionado en la mandíbula es una rara anomalía. Los dientes involucrados son el incisivo lateral, canino y segundo premolar. El incisivo lateral migra usualmente en una dirección distal, resultando en transposición con el canino. El segundo premolar generalmente migra hacia distal, a veces tan lejos como al proceso coronoides. El canino mandibular exhibe un movimiento en dirección mesial y es el único diente que migra a través de la sínfisis hacia el lado contrario.¹⁵⁻¹⁷ La migración del canino dentro de la mandíbula comienza aparentemente a una edad temprana (entre 6 y 8 años). Es poco probable que los caninos impactados observados en individuos mayores comiencen a migrar.^{11,17}

Diversos estudios han sugerido que la transmigración de los caninos es poco frecuente. En una evaluación radiográfica, Javid⁹ reportó una prevalencia de 0.1% (un caso

de 1,000), Mupparapu¹⁸ 0.41% (nueve casos de 2,150), Aydin y colegas⁴ 0.31% (14 casos de 4,500), Buyukkurt y su grupo de trabajo¹ 0.33% (15 casos de 4,500), Aktan y colaboradores¹⁹ 0.34% (17 casos de 5,000), mientras que Vuchkova y Farah¹¹ 0.006% (cuatro casos de 60,000).

La transmigración de los caninos es más común en pacientes jóvenes menores de 20 años, con un rango de edad de 8 a 70 años, siendo más frecuente en mujeres en una proporción de 1.6:1; el canino izquierdo migra más comúnmente que el derecho y la mayoría son unilaterales.^{1,4,9,10,19-21}

Clínicamente, esta anomalía ocurre sin síntomas; puede observarse la permanencia del diente deciduo más allá de su periodo de exfoliación, o la ausencia del canino permanente en la arcada.^{7,20,22-24} Aunque el canino transmigrado usualmente no erupciona, han sido descritos casos donde se presenta una erupción ectópica, conociéndose esto como transposición dental.²⁵⁻²⁸

Casos de transmigración bilateral han sido reportados, involucrando ambos caninos mandibulares.²⁹⁻³⁵ Sin embargo, Vuchkova y su grupo, al revisar la literatura, mencionan que la mayoría pueden ser sólo considerados como casos impactados o ectópicos. Sólo Al-Waheidi presenta un caso bilateral con las consideraciones de Javid.^{11,36}

Algunas publicaciones han presentado casos en el maxilar superior;³³ sin embargo, Pippi y Kaitsas¹² consideran que no pueden ser considerados como transmigrados de acuerdo a la definición propuesta. Se piensa que sólo el canino mandibular puede migrar, debido a que el canino superior no puede transmigrar por el denso hueso palatino y además la sutura intermaxilar actúa como barrera para las fuerzas eruptivas.^{7,11,12,20}

La mayoría de los casos son descubiertos a través de exámenes radiográficos previos a tratamientos de ortodoncia. Las radiografías convencionales periapical, oclusal, panorámica dental y lateral de cráneo pueden ser usadas para determinar la posición tridimensional del canino transmigrado. Actualmente, las radiografías digitales y la tomografía volumétrica pueden ser útiles en casos específicos. La literatura refiere que con el advenimiento de la panorámica dental se han podido reportar cada vez más casos.^{11,19,22,25,37-42}

El canino transmigrado es a menudo encontrado dentro de la sínfisis de la mandíbula, debajo de los ápices de los dientes mandibulares, ubicándose en una posición bucal, lingual o central. Pueden causar resorción radicular, inclinación de los dientes adyacentes, disturbios en el periodonto y síntomas neurálgicos.²⁵ Se ha mencionado que los caninos sin erupción se encuentran entre un ángulo de 25 y 30° en un plano medio sagital no cruzando

la línea media mandibular, mientras que los caninos que se sitúan entre 30 y 95° tienden a cruzar la línea media. Cuando el ángulo excede 50° cruzando la línea media se convierte en una regla.^{2,7,12,24,39}

Mientras que la mayoría son asintomáticos, la formación de un quiste folicular, odontomas e infección crónica con fistulización han sido reportados.^{7-9,33,43-46} Sin embargo, Camilleri y su grupo³⁹ refieren que es difícil afirmar si tales lesiones son responsables de la migración dentaria o si la condición patológica ocurre después de la migración del canino.

La etiología y mecanismo exacto de la transmigración aún no es claro, aunque un cierto número de teorías han sido propuestas. En general, se acepta que el diente impactado siga la trayectoria de menos resistencia. El diente se mueve en la dirección de la corona y la inclinación mesial del folículo hace posible que el diente adopte una posición horizontal, migrando hacia el lado contrario. Los posibles factores etiológicos que favorecen la transmigración dental son los siguientes:^{7,12,31,39,47-49}

- Pérdida prematura del canino deciduo.^{5,29}
- Retención anormal del canino deciduo.^{2,5,24,29}
- Factores hereditarios y genéticos.^{3,5,15,29}
- Tumores, quistes y odontomas.^{5,8,36}
- Dientes supernumerarios.²⁹
- Trauma o fractura mandibular.^{29,50}
- Posición anómala del germen dentario.
- Inclinación bucal de los incisivos inferiores.^{21,24,37}
- Dimensión excesiva de la corona del canino mandibular.²⁹
- Hipodoncia y espacio extremo disponible para erupcionar.^{31,39}
- Incremento en la inclinación axial del canino no erupcionado.
- Apiñamiento e inadecuado espacio disponible para erupcionar.^{5,29}
- Fuerza eruptiva anormal con la presencia de una radiolucencia pericoronar y una forma cónica del canino.⁹

El tratamiento del canino mandibular transmigrado depende de las manifestaciones clínicas y de la posición radiográfica del canino. Las opciones de tratamientos son las siguientes:^{10,15,25,30,37,39,47,51,53}

- Extracción quirúrgica.^{5,6,24,49,54}
- Exposición quirúrgica y tratamiento de ortodoncia para alinear el diente en el arco.

Cuadro I. Canino mandibular transmigrado tipo 1-5.Clasificación del canino transmigrado unilateral propuesta por M. Mupparapu¹⁸

Tipo 1	Canino en posición mesioangular cruzando la línea media dentro del hueso mandibular, labial o lingual a los dientes anteriores y la porción coronal del diente cruzando la línea media
Tipo 2	Canino horizontalmente impactado cerca del borde inferior de la mandíbula debajo de los ápices de los incisivos
Tipo 3	Canino erupcionado a nivel mesial o distal del canino opuesto
Tipo 4	Canino horizontalmente impactado cerca del borde inferior de la mandíbula debajo de los ápices de los premolares o molares del lado opuesto
Tipo 5	Canino posicionado verticalmente en la línea media (el eje longitudinal del diente cruzando la línea media) sin tener en cuenta su estado de erupción

- Trasplantación si los incisivos mandibulares están en posición normal y el espacio para el canino transmigrado es suficiente.⁵⁵
- Observación periódica si hay ausencia de síntomas o cuando hay serio riesgo de daño importante de estructuras anatómicas.^{6,55}

La extracción quirúrgica es citada en la literatura como el procedimiento de elección. Costello⁵² afirma que se debe proceder a la exodoncia del canino transmigrado para evitar complicaciones como la reabsorción de los dientes próximos. Los estudios han demostrado que los caninos transmigrados mantienen su suministro nervioso desde el sitio original, aun si cruza la línea media. Por consiguiente, es importante anestesiar el nervio del lado original cuando son removidos quirúrgicamente.^{25,39} Las complicaciones postquirúrgicas se asocian con frecuencia a parestesia transitoria del nervio mentoniano.^{48,54,56}

Mupparapu¹⁸ propuso una clasificación para el canino mandibular transmigrado unilateral, estableciendo cinco tipos basados en el patrón migratorio y la posición del canino en mandíbula, señalando que el tipo 1 es el más común, mientras que el tipo 5 es el menos frecuente (*Cuadro I*).

Varios autores emplean esta clasificación,^{5,6,10,20,23,35,37} pero otros no están de acuerdo porque su representación gráfica crea confusión y da la idea de que no es necesario que el diente cruce la línea media.¹¹ El caso clínico que presentamos correspondería al tipo 1. Adicionalmente, el mismo autor cinco años después presentó una nueva clasificación para casos bilaterales. Pero es controvertida porque no es necesario que ambos caninos crucen la línea media o sólo uno toca la línea media.³²

Numerosas publicaciones han sido reportadas como caninos transmigrados debido a que varios autores consideran que ésta ha ocurrido cuando sólo la punta de la

cúspide cruzó la línea media; pero esto depende de la tendencia para cruzar la línea media y no de la cantidad real de movimiento. En contraste, Pipi y asociados encontraron en un estudio retrospectivo de la literatura que sólo 65 de 179 casos reportados eran verdaderos transmigrados. En un estudio similar, pero más detallado, Vuchkova y su grupo mostraron que sólo 86 de 185 casos publicados podían ser considerados como verdaderos caninos trasmigrados.^{11,12} En este artículo nosotros preferimos considerar transmigrado como lo propuso Javid,⁹ siendo este caso clínico el primero reportado en México.

CONCLUSIÓN

La migración del canino a través de la línea media es un evento poco común y usualmente es asintomático. La detección temprana de esta anomalía es de vital importancia, por lo que el diagnóstico debe ser basado en las características clínicas como son: la ausencia del canino permanente en la arcada dental y en un examen radiográfico tanto intraoral como extraoral para poder establecer un adecuado tratamiento en base a sus características radiográficas y evitar futuras complicaciones.

BIBLIOGRAFÍA

1. Buyukkurt MC, Aras MH, Caglaroglu M, Gungormus M. Transmigrante mandibular canines. *J Oral Maxillofac Surg.* 2007; 65: 2025-2029.
2. Joshi MR. Transmigrante mandibular canines: a record of 28 cases and retrospective review of the literature. *Angle Orthod.* 2001; 71: 12-22.
3. Kontham U, Kontham R, Mistry J. Transmigration of mandibular canines in siblings: a case report. *Quintessence Int.* 2012; 43: 45-49.
4. Aydin U, Yilmaz HH, Yildirim D. Incidence of canine impaction and transmigration in a patient population. *Dentomaxillofacial Radiology.* 2004; 33: 164-169.

5. Celikoglu M, Kamak H, Oktay H. Investigation of transmigrated and impacted maxillary and mandibular canine teeth in an orthodontic patient population. *J Oral Maxillofac Surg.* 2010; 68: 1001-1006.
6. Qaradaghi IF. Transmigration of impacted canines: a report of four cases and a review of the literature. *Hellenic Orthodontic Review.* 2009; 12: 35-42.
7. González-Sánchez MA, Berini-Ayres L, Gay-Escoda C. Transmigrant impacted mandibular canines. A retrospective study of 15 cases. *JADA.* 2007; 138: 1450-1455.
8. Tarsitano J, Wooten J, Burditt J. Transmigration of nonerupted mandibular canines: report of cases. *JADA.* 1972; 82: 1395-1397.
9. Javid B. Transmigration of impacted mandibular cuspids. *Int J Oral Surg.* 1985; 14: 547-549.
10. Auluck A, Nagpal A, Setty S, Pai K, Sunny J. Transmigration of impacted mandibular canines. Report of 4 cases. *J Can Dent Assoc.* 2006; 72: 249-252.
11. Vuchkova J, Farah CS. Canine transmigration: comprehensive literature review and report of 4 new Australian cases. *Oral Surg Oral Med Oral Pathol Oral Radiol Endod.* 2010; 109: e46-e53.
12. Pippi R, Kaitsas R. Mandibular canine transmigration: aethio-pathogenic aspects and six new reported cases. *Oral Surgery.* 2008; 1: 78-83.
13. Ugalde MF. Clasificación de los caninos retenidos y su aplicación clínica. *Revista ADM.* 2001; 63: 21-30.
14. Ugalde FJ, González LR. Prevalencia de retenciones de caninos en pacientes tratados en la clínica de ortodoncia de UNITEC. *Revista ADM.* 1999; 61: 49-58.
15. Peck S. On the phenomenon of intraosseous migration of nonerupting teeth. *Am J Orthod Dentofacial Orthop.* 1998; 113: 515-517.
16. Okada H, Miyake S, Toyama K, Yamamoto H. Intraosseous tooth migration of impacted mandibular premolar: computed tomography observation of 2 cases of migration into the mandibular neck and the coronoid process. *J Oral Maxillofac Surg.* 2002; 60: 686-689.
17. Shapira Y, Kuftinec MM. Intraosseous migration of impacted teeth. *Angle Orthod.* 2003; 73: 738-743.
18. Mupparapu M. Patterns of intraosseous transmigration and ectopic eruption of mandibular canines: review of literature and report of nine additional cases. *Dentomaxillofacial Radiology.* 2002; 31: 355-360.
19. Aktan AM, Kara S, Akgünlü F, Malcoç S. The incidence of canine transmigration and tooth impaction in a Turkish subpopulation. *European Journal Orthodontic.* 2010; 32: 575-581.
20. Maceiras PA, Leco BM, Barona DC, Fernández CF, Martínez GJ. Transmigrated canines: review and update. *J Clin Exp Dent.* 2011; 3: e235-239.
21. Holla A, Saify M, Parashar S. Transmigration of impacted mandibular canines and its association with malocclusion and morphology: an analysis of seven cases. *Orthodontics.* 2012; 13: 156-165.
22. Rebellato J, Schabel B. Treatment of patient with an impacted transmigrant mandibular canine and palatally impacted maxillary canine. *Angle Orthod.* 2003; 73: 328-336.
23. Sumer P, Sumer M, Özden B, Otan F. Transmigration of mandibular canines: a report of six cases and review of the literature. *J Contemp Dent Pract.* 2007; 8: 104-110.
24. Joshi MR, Shetye SB. Transmigration of mandibular canines. A review of the literature and report of two cases. *Quintessence Int.* 1994; 25: 291-294.
25. Gunashekhar M, Rohini M. Transmigration of mandibular canines: a rare case report and review of literature. *J Dent Child.* 2011; 78: 19-23.
26. Batra P, Duggal R, Parkash H. Canine ectopia: report of two cases. *J Indian Soc Pedo Prev Dent.* 2003; 21: 113-116.
27. Abbott DM, Svirsky JA, Yarborough B. Transposition of the permanent mandibular canine. *Oral Surg Oral Med Oral Pathol.* 1980; 49: 97.
28. Milla SB, Osorio CM, Diaz M. Transposiciones dentarias. Revisión bibliográfica. *Cient Dent.* 2004; 1: 145-156.
29. Jayanthi P, Shamsudeen SM, Rooban T, Umadevi T, Ranganathan K. Transmigration of mandibular canine: a case report. *Indian J Multidisciplinary Dent.* 2011; 1: 219-221.
30. Qaradaghi IF. Bilateral transmigration of impacted mandibular canines: report of two cases and review. *Rev Clin Pesq Odontol.* 2010; 6 (3): 271-275.
31. Camilleri S. Double transmigration and hyperdontia. *Angle Orthod.* 2007; 77: 742-744.
32. Mupparapu M, Auluck A, Setty S, Pai K, Nagpal A. Patterns of intraosseous transmigration and ectopic eruption of bilaterally transmigrating mandibular canines: radiographic study and proposed classification. *Quintessence Int.* 2007; 38: 821-828.
33. Aydin U, Yilmaz HH. Transmigration of impacted canines. *Dentomaxillofacial Radiology.* 2003; 32: 198-200.
34. Kuftinec MM, Shapira Y, Nahlieli O. Bilateral transmigration of impacted mandibular canines. *JADA.* 1995; 126: 1022-1024.
35. Aktan AM, Kara S, Akgünlü F, Isman E, Malcoç S. Unusual cases of the transmigrated mandibular canines: Report of 4 cases. *Eur J Dent.* 2008; 2: 122-126.
36. Al-Waheidi EM. Transmigration of unerupted mandibular canines: a literature review and a report of five cases. *Quintessence Int.* 1996; 27: 27-31.
37. Tejavathi Nagaraj, Umashree N. Transmigration of mandibular canine. *e-Journal of Dentistry.* 2011; 1: e72-74.
38. Pérez FMA, Pérez FP, Fierro MC. Alteraciones en la erupción de caninos permanentes. *Int J Morphol.* 2009; 27: 139-143.
39. Camilleri S, Scerri E. Transmigration of mandibular canines. A review of the literature and a report of five cases. *Angle Orthod.* 2003; 73: 753-762.
40. Gadgil RM. Impacted mandibular anterior teeth. *Oral Surg Oral Med Oral Pathol.* 1986; 61: 106.
41. Heiman G, Biven G. Transmigrated or malposed mandibular cuspid. *Oral Surg Oral Med Oral Pathol.* 1973; 35: 576.
42. Stafne EC. Malposed mandibular canine. *Oral Surg Oral Med Oral Pathol.* 1963; 16: 1330.
43. Gonzalez S, Spalding P, Payne J, Giannini P. A dentigerous cyst associated with bilaterally impacted mandibular canines in a girl: a case report. *J Medical Case Reports.* 2011; 5: 1-4.
44. Lopez P, Basallote M, Infante P, Torres D, Gutiérrez PJ. Extracción de canino mandibular transmigrado, asociado a quiste dentífero gigante. *Rev Secib On Line.* 2007; 2: 23-33.
45. Flores RR, Hita P, Torres LD, Gutiérrez PJ. Exodoncia de canino incluido transmigrado y odontoma. *Rev Secib On Line.* 2005; 3: 18-28.
46. O'Carroll K. Transmigration of the mandibular right canine with development of odontoma in its place. *Oral Surg Oral Med Oral Pathol.* 1984; 57: 349.
47. Yavuz MS, Aras MH, Büyükkurt MC, Tozoglu S. Impacted mandibular canines. *J Contemp Dent Pract.* 2007; 8: 78-85.
48. Alaejos-Algarra C, Berini-Ayres L, Gay-Escoda C. Transmigration of mandibular canines: Report of six cases and review of the literature. *Quintessence Int.* 1998; 29: 395-398.
49. Charantimath S. Transmigration of mandibular canine: a case report and review of literature. *J Indian Academy Oral Med & Rad.* 2009; 21: 46-49.
50. Mitchell L. Displacement of mandibular canine following fracture of the mandible. *Br Dent J* 1993; 174: 417-418.

51. Greenberg S, Orlian A. Ectopic movement of an unerupted mandibular canine. JADA. 1976; 93: 125-128.
52. Costello JP, Worth JC, Jones AG. Transmigration of permanent mandibular canines. Br Dent J. 1996; 181: 212-213.
53. Mahaajan P, Durgekar S, Keluskar KM. Transmigration of mandibular canines: 2 cases reports and review of literature. The Orthodontic CYBERjournal March. 2011.
54. Milano M, Barrett L, Marshall E. Extraction of a horizontally impacted mandibular canine through a genioplasty approach: report of a case. J Oral Maxillofac Surg. 1996; 54: 1240-1242.
55. Verma SL, Sharma SL, Singh GP. Management of transmigrated mandibular canine. J Orthodont Sci. 2012; 1: 23-28.
56. Olate S, Alister HJ, Muñante CJ, Pozzer L, Albergaria BJ. Tratamiento quirúrgico de caninos mandibulares bilaterales transmigrados. Int J Odontostomat. 2010; 4: 285-290.

Correspondencia:

Dra. Lilia Angélica Revelo Pérez
E-mail: angierev7@gmail.com

www.medigraphic.org.mx