

Pulpectomía lateral. Una técnica de Micro-Odontología para desarrollar habilidad en el manejo de microscopios dentales.

Lateral pulpectomy. A microtechnique to develop competency in the use of the dental microscope.

Alfonso Espinosa Torres*

RESUMEN

Con la aparición de cada nuevo sistema de diagnóstico o tratamiento dental, es necesario capacitar a los cirujanos dentistas para su correcto empleo; los microscopios dentales no escapan a esta regla. En las últimas dos décadas el uso de microscopios dentales se ha incrementado, pero aún no se establece una reglamentación respecto a su empleo y son muy pocos los profesionistas que cuentan con estos equipos para su práctica privada, es por ello que no se han estandarizado técnicas para que los clínicos desarrollen las habilidades necesarias que les permitan utilizar los equipos de microscopía en su práctica cotidiana en forma segura y con facilidad. La técnica de «pulpectomía lateral» es un ejercicio de micro-odontología que se realiza en dientes extraídos, que no tiene aplicación clínica como tal, pero es parte de una serie de procedimientos que tienen la finalidad de desarrollar las habilidades de orientación, movimiento y aplicación de presión. Estas habilidades son indispensables cuando se trabaja en la boca de los pacientes con microscopios dentales.

Palabras clave: Pulpectomía lateral, micro-odontología, microscopio dental.

ABSTRACT

As new diagnostic and dental treatments emerge, dental surgeons need to be trained in their correct use. Dental microscopes are no exception to this rule. In the last two decades, the use of dental microscopes has increased, though no set rules for their use have been defined. Moreover, few professionals have this equipment in their private practice, which is why techniques have not been standardized for clinicians to develop the skills required for them to be able to use dental microscopes easily and safely in their daily practice. The «lateral pulpectomy» technique is a microdentistry training exercise that is performed on extracted teeth. Though it has no clinical application as such, it forms part of a series of procedures that are designed to develop directional, motion, and pressure skills, all of which are essential when working with dental microscopes in the mouths of patients.

Key words: Lateral pulpectomy, micro-dentistry, dental microscope.

INTRODUCCIÓN

Los microscopios dentales nos demuestran cada día sus enormes ventajas en el diagnóstico y tratamiento de las enfermedades bucales; sus usos fueron descritos por diversos autores desde Aphoteker,¹ Baumann,² entre otros muchos.³⁻¹⁷

Cada día aparecen más publicaciones mostrando tratamientos exitosos no sólo en endodoncia sino también en operatoria dental y cirugía endodóntica, en estos ar-

tículos se describen los conceptos de micro-endodoncia, micro-cirugía y micro-odontología;¹⁸⁻²³ sin embargo, hasta ahora son pocas las técnicas preclínicas descritas que sirvan para que los cirujanos dentistas que inician su entrenamiento con estos equipos, puedan desarrollar la habilidad necesaria para realizar tratamientos intrabucales de forma segura, controlada y predecible.

Una de las técnicas que hemos desarrollado para que se adquiera una mayor habilidad en corto tiempo es la que se denomina «pulpectomía lateral», que si bien puede parecer un término confuso de inicio, al relacionarse con el tratamiento intrabucal conocido como pulpectomía, el poder describirlo de forma detallada en este artículo, permitirá aclarar las dudas que se puedan generar.

* Presidente de la Sociedad de Micro-Odontología Terapéutica A.C. Profesor de Endodoncia. Facultad de Odontología. Universidad Autónoma de Chihuahua.

Recibido: Diciembre 2013. Aceptado para publicación: Febrero 2014.

TÉCNICA DE PULPECTOMÍA LATERAL

La pulpectomía lateral es una técnica de micro-odontología que se realiza únicamente en dientes extraídos, por lo que no tiene aplicación clínica intrabucal; sin embargo, tiene la peculiaridad de que al realizarla, capacita al cirujano dentista para llevar a cabo movimientos con la pieza de alta velocidad, controlados en distancia y fuerza, esto es, movimientos milimétricos con la presión mínima necesaria para realizar cortes en la dentina.

Estos cortes se hacen con una fresa cilíndrica de diamante con punta redondeada o alguna similar, apoyando la porción media de la fresa contra la superficie mesial radicular de un diente unirradicular, de preferencia un premolar superior. Se activa la pieza de alta velocidad y se desplaza la fresa en sentido longitudinal de forma progresiva, todo bajo la visión de un microscopio dental, utilizando un rango de 12.5x a 16x (esto depende del modelo de microscopio utilizado) (Figura 1).

El desgaste progresivo se inicia en la unión amelo-dentinaria y se dirige hacia la porción apical hasta aproximadamente 5 milímetros antes del ápice dental; el desgaste se realiza hasta que se observe al microscopio la presencia de la sombra del tejido pulpar radicular (Figura 2).

Al lograr esto, el cirujano dentista deberá disminuir la velocidad de la pieza de alta y aumentar la magnificación del microscopio a un lente 25x para que con éste, realice desgastes selectivos en el contorno del tejido pulpar, con objeto de retirar toda la dentina que lo cubre sin desgarrar o modificar la posición del tejido dentro de la raíz dental (Figura 3).

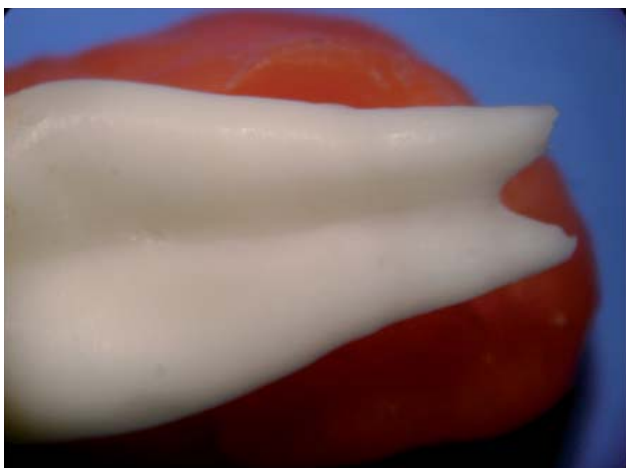

Figura 1. Micrografía 12x. Vista de cara mesial de un premolar superior previa al inicio de la pulpectomía lateral.

En caso necesario, puede auxiliarse con un explorador DG16 para desprender la dentina y así lograr descubrir todo el tejido pulpar (Figura 4).

En los cinco milímetros del ápice que hasta este momento no deben haber sido tocados, se inicia el desgaste con una fresa de diamante controlando la velocidad y la presión de la pieza de alta velocidad. Para el desgaste del tercio apical se recomienda utilizar un lente 25x, el

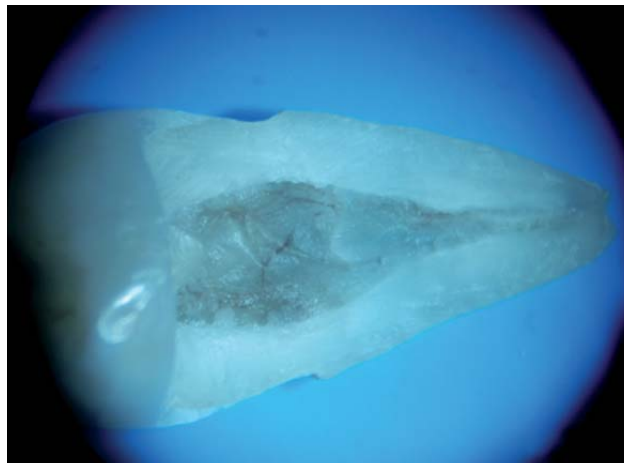

Figura 2. Micrografía 12x. Desgaste longitudinal en la superficie mesial de un premolar inferior. Observe la pigmentación oscura del tejido pulpar y la presencia de vasos sanguíneos.

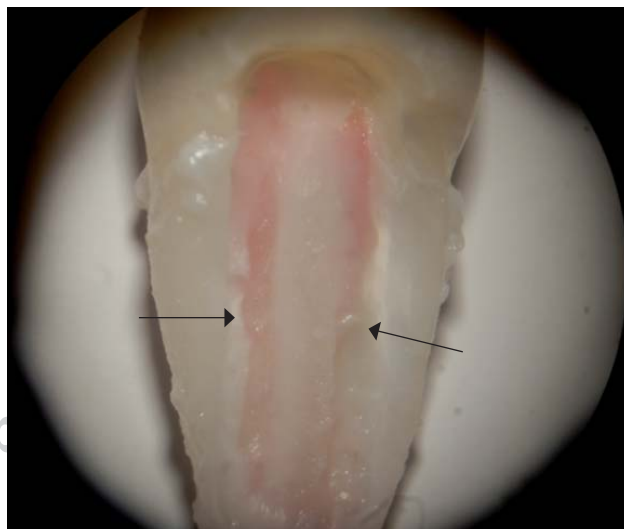


Figura 3. Micrografía 12x. Observe los surcos laterales realizados con alta velocidad con la finalidad de desprender la dentina y descubrir la pulpa en un premolar superior.

objetivo es ir descubriendo poco a poco el tejido. En este momento es necesario hacer una pigmentación del tejido pulpar para poder observarlo mejor, esta tinción debe ser hecha con una solución de fucsina básica, aplicada con un *micro-brush* en forma directa en el tejido pulpar, dejar que el pigmento se impregne en el tejido por dos minutos y enjuagarlo con agua destilada. Aunque con la magnificación 25x es posible diferenciar el tejido blando de la dentina, esta pigmentación permitirá seguir con facilidad el trayecto del tejido en la dentina (*Figuras 5 a 7*).

Una vez retirada toda la dentina que cubre el tejido pulpar, puede llevarse a cabo una nueva tinción, ahora de todo el tejido desde la porción coronal hasta el ápice y puede observarse al microscopio la anatomía pulpar completa *in situ* (*Figura 8*).

Después de terminar de descubrir el tejido pulpar y observar su posición anatómica *in situ*, se inicia la fase de desprendimiento del mismo, la cual tiene por objeto desarrollar en el cirujano dentista la habilidad de desplazamiento de un instrumento manual tipo explorador DG16 o

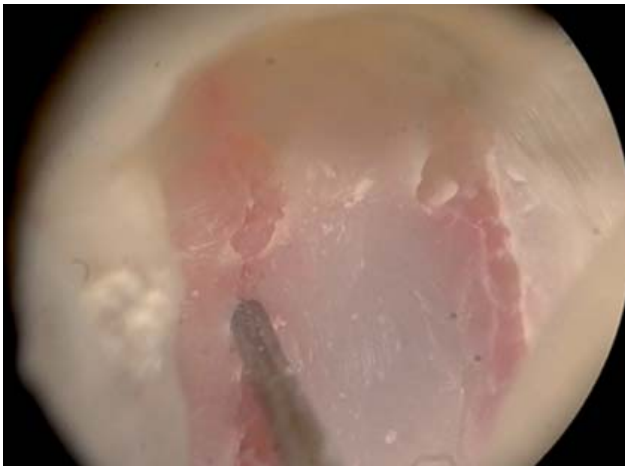

Figura 4. Micrografía 25x. Utilizando un explorador DG16 se desprenden los sitios donde la dentina permanece unida, para descubrir el tejido pulpar.



Figura 6. Micrografía 25x. Acercamiento a la zona apical de un premolar superior. Los desgastes de la dentina deben ser muy precisos en esta zona para evitar desalojar el extremadamente delgado tejido pulpar.

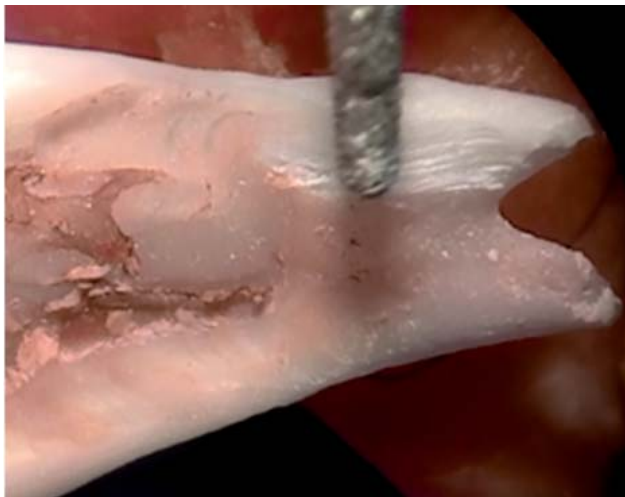

Figura 5. Micrografía 12.5x. Iniciando el desgaste de la dentina en la porción apical en un premolar superior con ápice bifurcado.

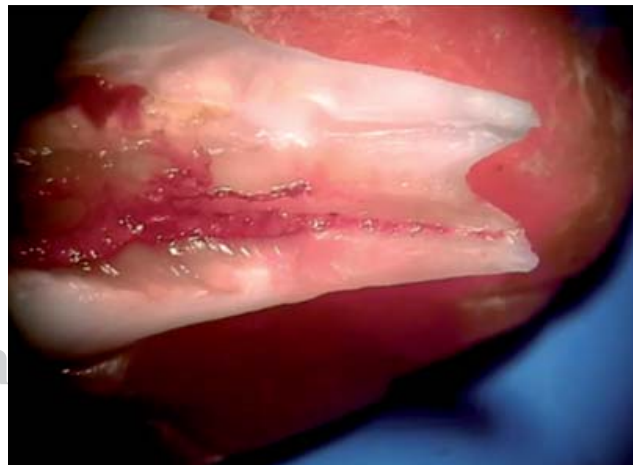


Figura 7. Micrografía 12x. Comparación entre el tejido pulpar teñido con fucsina en el conducto de un premolar superior. El teñido facilita seguir visualmente la posición del tejido pulpar.

similar, limas endodónticas manuales, así como pinzas de curación a magnificaciones de 12x y superiores. Se deben realizar los movimientos controlados en dirección y ejerciendo la mínima fuerza posible a fin de lograr desprender el tejido pulpar de su lecho sin desgarrarlo; el objetivo es obtener el tejido pulpar completo, al lograr esto se termina la técnica de pulpectomía lateral (Figura 9).

Esta técnica puede realizarse casi en cualquier raíz dental. En el caso de molares o raíces curvas, la dificultad se incrementa, pero el resultado puede ser la visualización de las curvaturas del tejido pulpar en

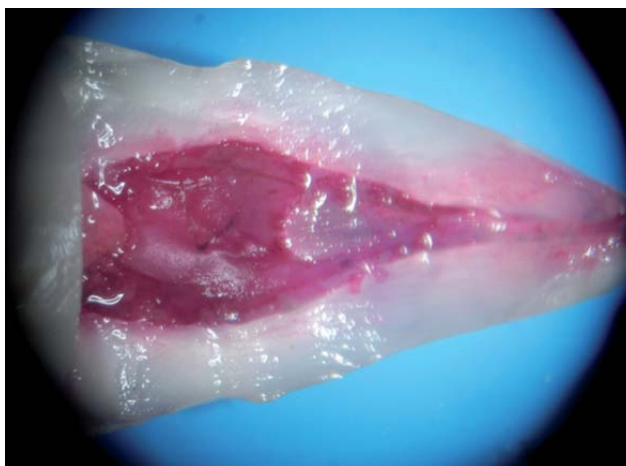

Figura 8. Micrografía 12x. Tejido pulpar descubierto y teñido con fucsina para su observación anatómica *in situ*.

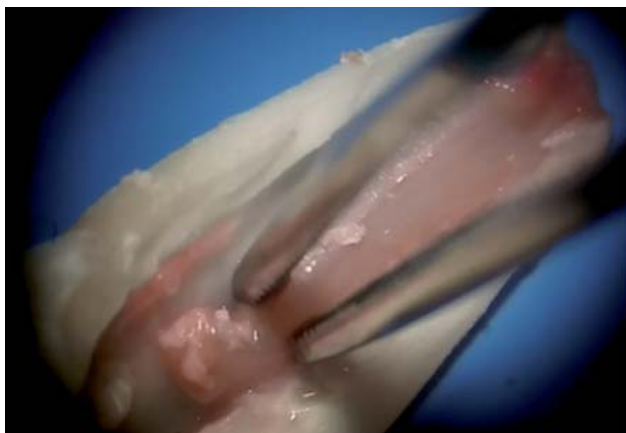

Figura 9. Micrografía 25x. Después de eliminar las adherencias del tejido pulpar a la dentina, se retira de su lecho, para ello se pueden utilizar unas pinzas de curación. Se debe tener cuidado de no ejercer mayor presión de la necesaria para no macerar el tejido.

la zona apical o conductos MB2 en molares superiores (Figuras 10 a 12).

CONCLUSIONES

Los microscopios dentales son herramientas valiosas para el diagnóstico y tratamiento de los padecimientos dentales más frecuentes. Cada día se encuentran y desarrollan nuevos usos de estos equipos en la práctica diaria de la

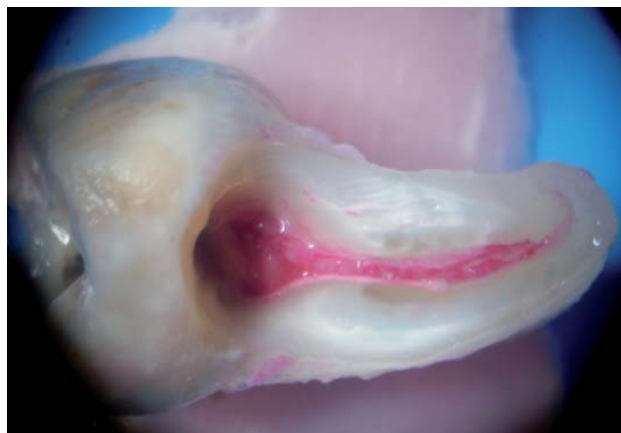

Figura 10. Micrografía 12x. Tejido pulpar descubierto y teñido en la raíz mesial de un tercer molar superior, previo a la culminación de la pulpectomía lateral. Observe la curvatura del tejido pulpar en la zona apical.

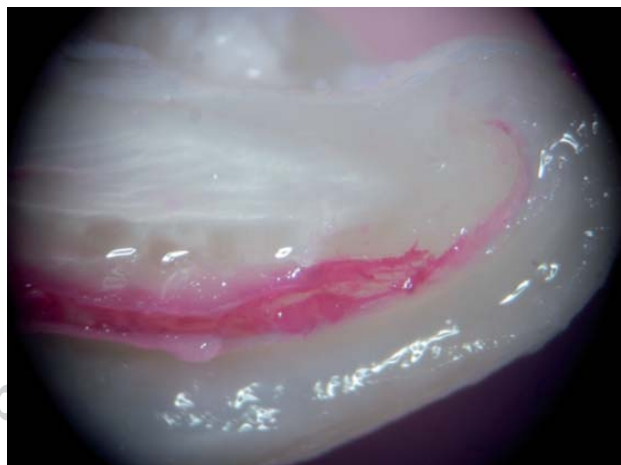

Figura 11. Micrografía 25x. Acercamiento al tercio apical de la raíz mesial de un tercer molar superior, además de la curvatura evidente del tejido pulpar con dirección coronal. Este tejido tiene otra curvatura con dirección distal.

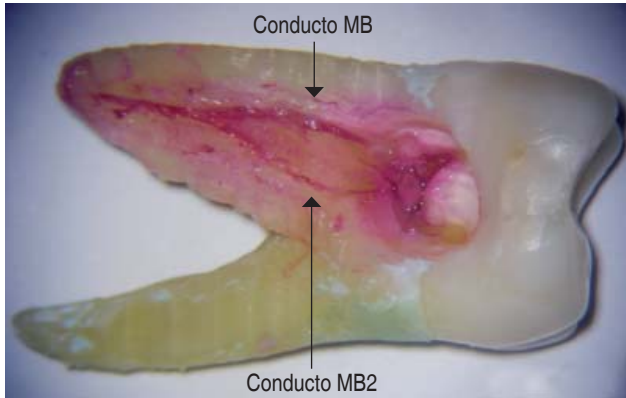


Figura 12. Micrografía 12x. Molar superior con tejido pulpar descubierta y teñido. Observe los conductos MB y MB2, previo a la culminación de la pulpectomía lateral.

Odontología; sin embargo, como sucede con todas las técnicas y procedimientos clínicos, es necesario que los cirujanos dentistas reciban una capacitación previa al empleo de los microscopios directamente con los pacientes; el desarrollo de técnicas que faciliten la adquisición de habilidades siempre será necesario.

La técnica de pulpectomía lateral es una muestra de ello, ya que al practicarse adecuadamente en dientes extraídos, facilita a los cirujanos dentistas el llevar a cabo procedimientos intrabucales con mayor precisión y seguridad, acortando los tiempos de tratamiento. El empleo cotidiano de los microscopios dentales generará a corto plazo tratamientos con mayor precisión y calidad.

BIBLIOGRAFÍA

1. Aphoteker H, Jako GJ. A microscope for use in dentistry. *J Microsurg.* 1981; 3: 3-7.
2. Baumann RR. How may the dentist benefit from the operating microscope. *Quant. Int.* 1977; 5: 17-18.
3. Behle C. Photography and operating microscope in dentistry. *J Calif Dent Assoc.* 1990; 29: 604-606.
4. Buhley LJ, Barrows MJ, Begole EA. Effect of magnification on locating mb2 canal in maxillary molars. *J Endod.* 2002; 28 (4): 324-327.
5. Carr G. Microscopes in endodontics. *J Endod.* 1999; 11: 55-61.
6. Carr G. Microscopes in endodontics. *J Calif Dent Assoc.* 1992; 20: 55-61.
7. De Carvalho MC, Zuolo ML. Orifice locating with a microscope. *J Endod.* 2000; 26: 532-534.
8. Castelucci A. Magnification in endodontics: the use of operating microscope. *J Endoc Pract.* 2003; 3: 29-36.
9. De Souza Filho FJ, Texeira FB. *Usos del microscopio en endodoncia, biología y técnica.* Rio de Janeiro Edit. MEDSI, 1999, pp. 633-642.
10. Ducamin JP, Boussens J. Surgical microscope in dentistry. *Rev. Odontostomatol (Paris).* 1979; 8: 293-298.
11. Khayat BG. The use of magnification in endodontic: the operating microscope. *Pract Periodont Aesthet.* 1998; 10 (1): 137-139.
12. García Puente C, Saavedra Juan. *Endodoncia tratamiento de los conductos radiculares.* Vol 2. Sao Paulo, Edit. Artes Médicas Latinoamérica: 2005, pp. 1302-1336.
13. Koch K. The microscope: its effect on your practice. *Den Clin North Am.* 1997; 41: 625-628.
14. Mounce R. Surgical microscopes in endodontics: the quantum leap. *Den Today,* 1993; 12: 88-92.
15. Nehme WB. Elimination of intracanal obstructions by abrasion using an operational microscope and ultrasonics. *J Endod.* 2001; 27: 365-368.
16. Pecora G, Andreana S. Use of dental operating microscope in endodontic surgery. *Oral Surg Oral Med Oral Pathol.* 1993; 75: 751-758.
17. Selden H. The dental-operating microscope and its slow acceptance. *J Endod.* 2002; 28: 206-207.
18. Espinosa TA. Sellado de perforaciones en furca con trióxido mineral agregado (MTA), por mala práctica endodóntica: reporte de dos casos. *Medicina Oral.* 2004; 2005; 6-7: 91-94.
19. Espinosa TA. Microodontología: precisión y calidad a nuestro alcance. *Rev Nac Odont Méx.* 2009; 1(II): 14-18.
20. Espinosa TA, García GB. Remoción de postes fracturados usando vibración ultrasónica y microscopio clínico. Presentación de tres casos. *Endodoncia.* 2007; 25 (3): 164-169.
21. Espinosa TA. Microcirugía periapical. Reporte de un caso. *Revista ADM.* 2011; 68 (2): 89-92.
22. Espinosa TA. Micro-odontología, herramienta valiosa para lograr el sellado de perforaciones por desgaste en la furca. *Revista ADM.* 2012; LXIX (5): 240-244.
23. Espinosa TA. Sellado de perforaciones por desgaste en la furca, reporte de dos casos con control a cinco años. *Rev Nal Odontol Mex.* 2011; 3 (2): 20-24.

Correspondencia:

CDEE. Alfonso Espinosa Torres
E-mail: alfonso.endo@hotmail.com