

Manejo de tejidos blandos en implante con carga inmediata del sector anterosuperior: reporte de caso clínico.

Handling of soft tissues of an implant with immediate loading of the upper anterior sector: clinical case report.

Angela Maricela Álvarez Cruz,* Yazmín Morales Soto,** Ángel E Pérez Gutiérrez,** Carlos G Sánchez-Marín***

RESUMEN

Los implantes dentales se han colocado en sitios de extracción cicatrizados mediante un procedimiento quirúrgico en dos etapas para un periodo de tres a seis meses sin carga. Sin embargo, los pacientes esperan ser rehabilitados lo antes posible, especialmente los pacientes sometidos a restauraciones estéticas en el maxilar anterior. Después de la colocación del implante, la fabricación de la restauración temporal y la carga del implante dentro de las 48 horas se denominan carga inmediata. Esto acorta el tiempo del tratamiento, ya que requiere menos intervenciones quirúrgicas, reduce la pérdida ósea crestral periimplantaria, conduce a la preservación de la morfología de los tejidos blandos y mejora la estética. En este artículo se hablará del caso clínico de un paciente femenino de 44 años de edad que presentaba pérdida del órgano dentario 21. Se realizó valoración periodontal, radiográfica y tomográfica de este órgano dentario, se colocó implante con la utilización de guía quirúrgica y protésica acrílica termocurable, se realizó carga inmediata, el provisional fue conformado con contorno subgingival cóncavo y se tomaron en cuenta criterios de contorno crítico y subcrítico para el desarrollo ideal del perfil de emergencia. En las citas de valoración se encontraron los tejidos periimplantales estables y la paciente no refirió sintomatología.

Palabras clave: Implante dental, carga inmediata, perfil de emergencia.

ABSTRACT

Dental implants have been placed in scarred extraction sites by a two-stage surgical procedure for a period of three to six months without load. However, patients expect to be rehabilitated as soon as possible, especially patients undergoing esthetic restorations in the anterior maxilla. After implant placement, the fabrication of the temporary restoration and implant loading within 48 hours are called immediate loading. This shortens the time of treatment, because it requires fewer surgical interventions, reduces peri-implant crestal bone loss, leads to the preservation of soft tissue morphology and improves aesthetics. In this article we will discuss the clinical case of a 44-year-old female patient who had lost the dental organ 21. Periodontal, radiographic and tomographic assessment of this dental organ was performed, an implant was placed with the use of surgical guide and acrylic prosthesis thermocurable, immediate loading was performed, the provisional was formed with a concave subgingival contour and critical and subcritical contour criteria were taken into account for the ideal development of the emergence profile. In the assessment appointments stable periimplant tissues were found and the patient did not report symptoms.

Keywords: Dental implant, immediate loading, emergency profile.

INTRODUCCIÓN

El adecuado manejo de tejidos blandos en un provisional inmediato sobre colocación de implante es sumamente relevante para el éxito de una restauración definitiva en el sector anterosuperior. Sabemos que gran parte del éxito de una rehabilitación en este sector

conlleva el factor estético. A pesar de las altas tasas de éxito logradas con los implantes osteointegrados, se ha informado una recesión gingival de hasta el 16% en los implantes anteriores.¹ El adecuado conocimiento del complejo dentogingival y su contraparte de implantes (la mucosa periimplantaria) permite a los rehabilitadores bucales equilibrar los requisitos biológicos, fisiológicos y las exigencias estéticas de las restauraciones de implantes únicos en la zona estética.

El éxito estético de la colocación inmediata de implantes y los procedimientos de provisionalización está influenciado por una serie de factores que pueden clasificarse como intrínsecos y extrínsecos.² Los

* Alumna de Postgrado en Rehabilitación Bucal.

** Profesor de Postgrado en Rehabilitación Bucal.

*** Profesor e Investigador de Tiempo Completo de la Licenciatura y Postgrado en Rehabilitación Bucal.

Recibido: 21 Diciembre 2018. Aceptado para publicación: 30 Mayo 2019.

factores intrínsecos dependen del paciente e incluyen la relación entre los tejidos duros y blandos, el biotipo gingival y la posición de la raíz sagital en el hueso alveolar.^{3,4} Los factores extrínsecos, por otro lado, dependen del implantólogo y rehabilitador bucal e incluyen la posición y la angulación del implante de manera tridimensional, así como el contorno del pilar y la restauración provisional.^{4,5}

Se ha demostrado que en las restauraciones sobre diente natural el sobrecontorno causará la migración apical del margen gingival, mientras que el subcontorneado inducirá el posicionamiento coronal del margen gingival.^{6,7} En general, se utilizan los términos «sobrecontorno» y «subcontorneado» de la corona del implante arbitrariamente, careciendo de determinantes de cuantificación o descripciones específicas con respecto a la ubicación de las modificaciones de contorno. Dado que el concepto de contorno se adaptó originalmente de las restauraciones sobre diente natural, existe la necesidad de redefinir el concepto de contorno en Odontología de implantes.⁸

El primero se denomina contorno crítico, que es el área del pilar del implante y la corona ubicada inmediatamente apical al margen gingival, sigue la circunferencia de 360 grados de la restauración y se encontró que era significativa dentro de un rango de 1 mm apicocoronal, éstas son observaciones preliminares; sin embargo, la dimensión exacta aún no se ha determinado. En una restauración de implante retenida con cemento, el giro crítico puede estar en la corona, el pilar o ambos, dependiendo de la ubicación de la línea de terminación. El perfil facial del contorno crítico es importante para determinar el nivel de margen gingival labial y zenit, lo que tiene un impacto en la longitud de la corona clínica de la restauración. También puede ser posible controlar la ubicación del zenit gingival a través de modificaciones del contorno crítico. El contorno crítico interproximal determina si la corona del implante exhibirá una forma triangular o cuadrada. La ubicación del contorno crítico es dinámica dependiendo de la posición del margen de la encía y puede cambiar en casos como de recesión gingival.

La segunda área se ha denominado contorno subcrítico y se ubica apical al contorno crítico siempre que haya suficiente «*running room*». El «*running room*» se define como la distancia desde el cuello del implante hasta el margen gingival, lo que permite establecer el contorno cervical adecuado de la restauración final. La alteración del contorno subcrítico dentro de un rango fisiológico no debe afectar el nivel del margen gingival de manera

clínicamente significativa. Sin embargo, si la colocación del implante es demasiado superficial, este contorno no existirá. El contorno subcrítico puede diseñarse como una superficie cóncava o plana. Las modificaciones en el contorno subcrítico vestibular o interproximal provocan también diferentes respuestas del tejido periimplantario. Se pueden utilizar alteraciones del contorno crítico y subcrítico para mejorar la estética de los tejidos blandos periimplantarios. Sin embargo, en ciertas situaciones en las que no es deseable cambiar la forma de la corona del implante, el contorno crítico no debe alterarse. Sólo la modificación del contorno subcrítico permite un resultado estético más favorable a través de la mejora del perfil del tejido blando sin alterar la forma de la corona del implante.⁸

CASO CLÍNICO

Paciente femenino de 44 años de edad acude a consulta dental en la Clínica Odontológica «Benjamín Moreno Pérez» de la Universidad Autónoma de Querétaro, posteriormente es referida a la especialidad de Rehabilitación Bucal, donde se realiza diagnóstico, pronóstico y plan de tratamiento de manera integral. La paciente presentaba pérdida del órgano dentario 21 por trauma en una caída de motocicleta, era portadora de una prótesis parcial removible que reemplazaba el órgano dentario 21; ella

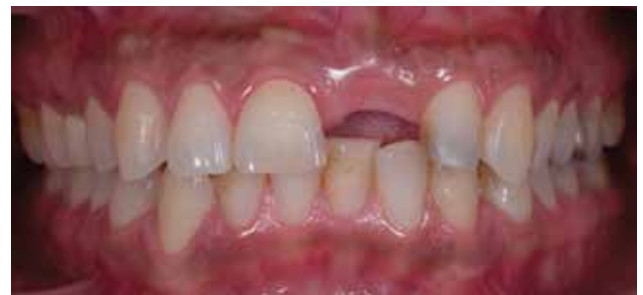

Figura 1. Fotografía inicial de pérdida de órgano dentario 21.

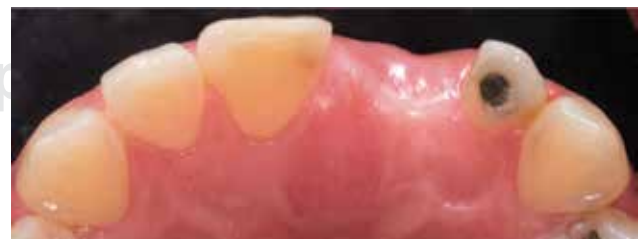

Figura 2. Ausencia de órgano dentario 21, vista incisal.

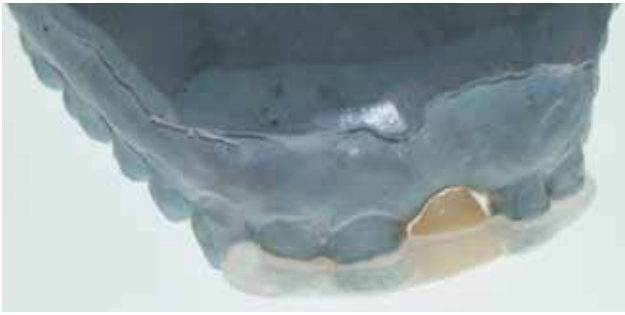


Figura 3. Guía protésica con provisional inmediato.

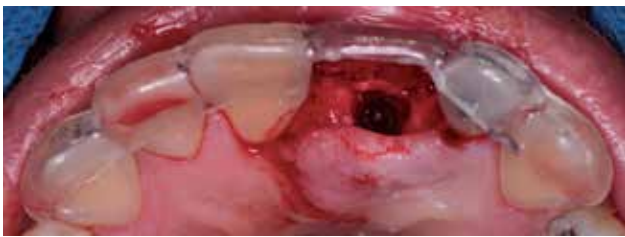

Figura 4. Guía tomográfica no restrictiva.

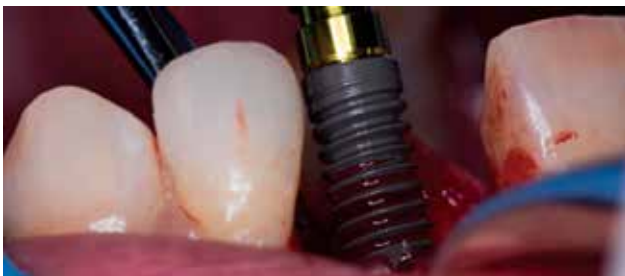

Figura 5. Colocación de implante BTI, conexión interna.

expresaba como motivo de consulta querer reponer ese diente de manera fija (*Figuras 1 y 2*).

Se analizó tomografía de órgano dentario 21 y se determinó colocar un implante BTI de 4.5 × 13 mm de diámetro, conexión externa. Se confeccionaron guías quirúrgicas y protésicas para la colocación de implante (*Figuras 3 a 5*). Se torqueó el implante a 50 Newtons (*Figura 6*) y se colocó inmediatamente cilindro provisional estético, se comenzó a conformar provisional inmediato (*Figura 7*). El provisional fue atornillado y su chimenea salió por palatino, se torqueó a 10 Newtons; la chimenea se selló con politetrafluoroetileno y resina Bulk Fill, previamente el provisional se sacó totalmente de oclusión (*Figura 8*).

Se realizaron citas de control a la semana, a los 15 días y al mes. Cuatro meses después de la colocación de implante y provisional inmediato se retira el mismo (*Figura 9*) para la toma de impresión a cucharilla abierta personalizada con Pattern Resin LS.

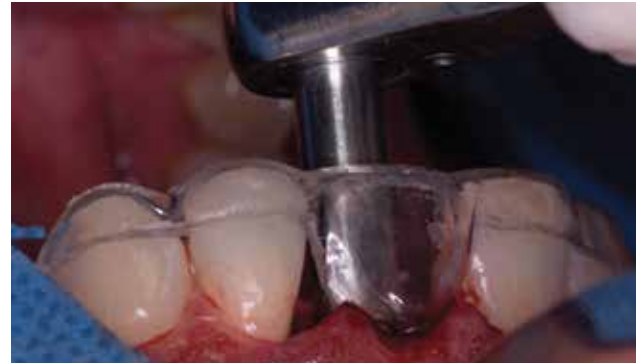

Figura 6. Torqueo de implante a 50 Newtons.

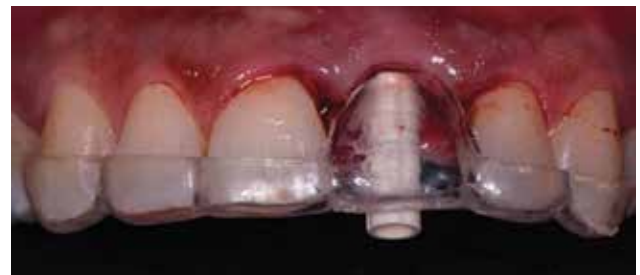

Figura 7. Colocación de cilindro provisional estético de órgano dentario 21.

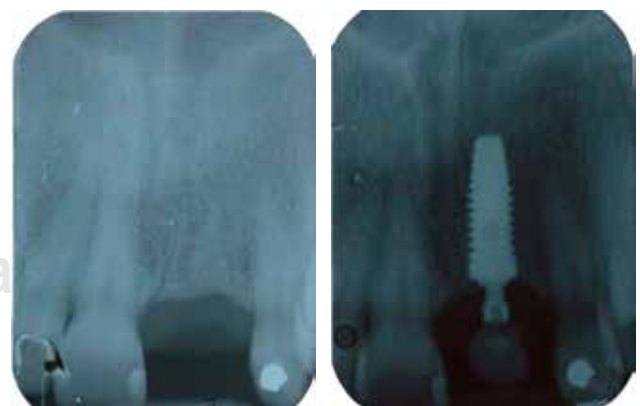

Figura 8. Radiografía inicial e inmediata a colocación de implante con provisional inmediato.

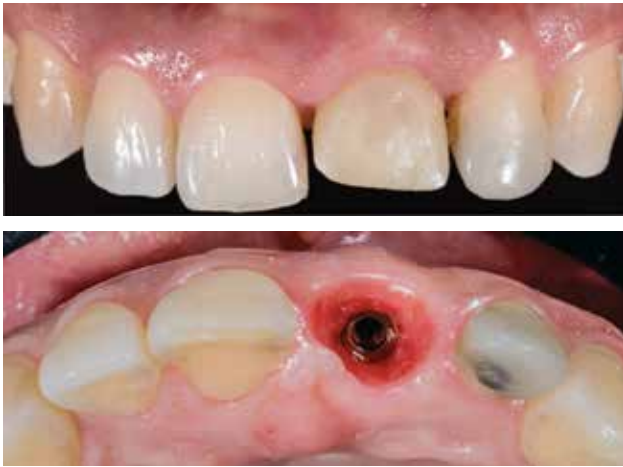

Figura 9. Fotografías control a los cuatro meses que muestran conformación de perfil de emergencia, se observa puntillito de cáscara de naranja en encía.

DISCUSIÓN

Bichacho y Landsberg⁹ enfatizaron el uso de un concepto de contorno cervical utilizando una restauración provisional personalizada para remodelar el tejido blando alrededor de los implantes. Otros optan por el uso de un provisional personalizado, que posteriormente se recoge con una técnica de impresión cucharilla abierta para transferir con precisión los contornos periimplantarios desarrollados protésicamente y garantizar que el pilar definitivo sea una réplica precisa del pilar provisional personalizado.¹⁰

Small y Tarnow¹¹ mostraron que el margen gingival facial se estabiliza tres meses después de la conexión del pilar. Se recomienda que cualquier alteración del contorno facial subcrítico se realice una vez que el margen gingival esté estable. Rompen et al.¹² demostraron que un perfil transmucoso cóncavo puede minimizar la recesión gingival facial.

En este caso clínico se desarrolla perfil de emergencia siguiendo criterios mencionados en los artículos *Considerations of Implant Abutment and Crown Contour: Critical Contour and Subcritical Contour*⁸ y *An esthetic solution for single-implant restorations-type III porcelain veneer bonded to a screw-retained custom abutment: A clinical report*.¹²

CONCLUSIONES

Después de haber seleccionado adecuadamente el caso, se puede elegir la carga inmediata del implante como una alternativa segura al protocolo de carga convencional para la rehabilitación de un solo diente faltante en el maxilar

anterior, con este procedimiento se optimizan tiempos de espera para la rehabilitación final, ya que se requieren menos intervenciones quirúrgicas.

Con la adecuada confección del perfil de emergencia del provisional inmediato, siguiendo criterios específicos que marcan los contornos crítico y subcrítico se obtiene una adecuada cicatrización de los tejidos periimplantales, dando como resultado un correcto manejo de los tejidos duros y blandos; con esto se pueden obtener resultados predecibles del tratamiento, esto proporciona un beneficio biológico, funcional y estético al paciente.

BIBLIOGRAFÍA

1. Goodacre CJ, Kan JY, Rungcharassaeng K. Clinical complications of osseointegrated implants. *J Prosthet Dent.* 1999; 81: 537-552.
2. Kan JY, Rungcharassaeng K, Lozada J. Bilaminar subepithelial connective tissue grafts for implant placement and provisionalization in the esthetic zone. *J Calif Dent Assoc.* 2005; 33: 865-871.
3. Kan JY, Roe P, Rungcharassaeng K, Patel R, Waki T, Lozada JL, Zimmerman G. Classification of sagittal root position in relation to the anterior maxillary osseous housing for immediate implant placement: a cone beam computed tomography study. *Int J Oral Maxillofac Implants.* 2011; 26: 873-876.
4. Kois JC, Kan JYK. Predictable peri-implant gingival esthetics: surgical and prosthodontic rationales. *Pract Periodontics Aesthet Dent.* 2001; 13: 711-715.
5. Kan JY, Rungcharassaeng K. Immediate placement and provisionalization of maxillary anterior single implant: a surgical and prosthodontic rationale. *Pract Periodontics Aesthet Dent.* 2000; 12: 817-824.
6. Weisgold AS, Arnoux JP, Lu J. Single-tooth anterior implant: A world of caution. Part I. *J Esthet Dent.* 1997; 9: 225-233.
7. Morris ML. The position of the margin of the gingiva. *Oral Surgery, Oral Medicine, Oral Pathology and Oral Radiology.* 1958; 11: 969-984.
8. Huan Su, González-Martín O, Weisgold A, Lee E. Considerations of implant abutment and crown contour: critical contour and subcritical contour. *Int J Periodontics Restorative Dent.* 2010; 30 (4): 335-343.
9. Bichacho N, Landsberg CJ. Single implant restorations: prosthetically induced soft tissue topography. *Pract Periodontics Aesthet Dent.* 1997; 9: 745-752.
10. Lee EA. Transitional custom abutments: Optimizing aesthetic treatment in implant- supported restorations. *Pract Periodontics Aesthet Dent.* 1999; 11: 1027-1034.
11. Small PN, Tarnow DP. Gingival recession around implants: a 1-year longitudinal prospective study. *Int J Oral Maxillofac Implants.* 2000; 15: 527-532.
12. Rompen E, Raepsaet N, Domken O, Touati B, Van Dooren E. Soft tissue stability at the facial aspect of gingivally converging abutments in the esthetic zone: a pilot clinical study. *J Prosthet Dent.* 2007; 97 (Suppl 6): S119-S125.

Correspondencia:

Angela Maricela Álvarez Cruz

Universidad Autónoma de Querétaro
Clavel Núm. 200, Prados de La Capilla, 76176,
Santiago de Querétaro, Qro. Tel. (444) 5 10 09 98
E-mail: dra.angela.alvarez@gmail.com