

Mucocele de cornete medio

Gerardo Gutiérrez Santos,* Jaime Fernández Espinosa,* Claudia Morales Orta**

Resumen

Los mucocelos originados en el cornete medio tienen muy baja incidencia. La aparición de esta entidad es aún menos frecuente en la edad pediátrica, sin asociación con factores de riesgo. El diagnóstico en una etapa intrasinal o en el periodo temprano de exteriorización sinusal permite el tratamiento antes de que haya complicaciones. Se expone el caso clínico de un paciente de 11 años con un mucocele de cornete medio derecho, sin factores de riesgo y con mínimas manifestaciones clínicas. Por estudios de imagen se confirmó destrucción de la pared medial del seno maxilar y del complejo osteomeatal ipsilateral, así como desplazamiento del septum sin invasión orbitaria. La tumoración se resecó mediante operación endoscópica nasal, y el diagnóstico se confirmó por histopatología. En el seguimiento de cuatro años no hubo recidiva.

Palabras clave:

cornete medio, concha bullosa, mucocele, intervención endoscópica nasal.

Abstract

There is very low incidence of mucocèles originated in the middle turbinate. The development of this condition is even less frequent in pediatric age unless associated to risk factors. The diagnosis in an intrasinus period or in the early sinusal exteriorization allows treatment before complications arise. We present a clinical case of an 11 year-old child diagnosed with a mucocele of the right middle turbinate without any previous risk factor and showing minimal symptoms. Imaging studies revealed destruction of the middle wall of the maxillary sinus and of the ipsilateral osteomeatal complex, besides displacement of the nasal septum without orbital invasion. The mass was excised through intranasal endoscopic surgery and the diagnosis was confirmed by histopathology. A follow-up four years later showed no recurrence.

Key words:

middle turbinate, concha bullosa, mucocele, endoscopic nasal surgery.

Introducción

Durante el desarrollo de los senos paranasales, al ocurrir una migración excesiva en sentido caudal de las celdillas etmoidales, se neumatiza el cornete medio conocido como “concha bullosa”; esta entidad se ha descrito en 4 a 14% de los casos y su prevalencia en pacientes con sinusitis crónica varía entre 24 y 53.6%, según los autores.¹⁻⁵

La concha bullosa esporádicamente se manifiesta como un mucocele o mucopiocele.¹ Sólo 2.3% de todos los mucocelos

se han encontrado en áreas inusuales, como el cornete inferior, el cornete medio y el espacio pterigomaxilar, con pocos reportes en la bibliografía.⁶⁻⁸ Los mucocelos suelen afectar la cavidad nasal, la región frontoetmoidal y las estructuras faciales adyacentes; la mayor parte ocurren en el seno frontal (60%), localización que es seguida de la etmoidal anterior.⁹

La evolución clínica de los mucocelos es insidiosa y su aparición ocurre por obstrucción del *ostium* de drenaje. Inicialmente en el periodo de latencia, cuando su localiza-

* Otorrinolaringólogo.

Asociación Médica del Centro Médico ABC, México, DF.

** Otorrinolaringóloga.

Correspondencia: Dr. Gerardo Gutiérrez Santos. Centro Médico ABC. Consultorio 321, Av. Carlos Graef Fernández 154, colonia Tlaxala, Santa Fe, México 05300, DF. Correo electrónico: geges@live.com.mx
Recibido: junio, 2011. Aceptado: enero, 2012.

Este artículo debe citarse como: Gutiérrez-Santos G, Fernández-Espinosa J, Morales-Orta C. Mucocele de cornete medio. *An Orl Mex* 2012;57(1):60-63

ción es aún intrasinusal, casi no existen manifestaciones; posteriormente ocurre un periodo sintomático, luego de la exteriorización sinusal; en esta fase sucede erosión ósea, desplazamiento de estructuras adyacentes, deformación y complicaciones.^{10,11}

El diagnóstico se basa en la historia clínica, el examen físico y los estudios de imagen. La tomografía computada muestra una imagen homogénea, isodensa, con pérdida del contorno normal de la cavidad sinusal afectada, que no realza con contraste a menos que esté infectada.¹² La resonancia magnética está indicada ante la duda diagnóstica, y el hallazgo clásico es un área hipointensa en T1 e hiperintensa en T2; sin embargo, la intensidad de las señales dependerá de la hemosiderina o del grado de hidratación del contenido.¹³

El tratamiento es quirúrgico; el apoyo endoscópico para la descompresión o drenaje intranasal permite la cura de la enfermedad con menor morbilidad que las técnicas de acceso externo.¹⁰

Presentación del caso clínico

Paciente femenina de 11 años de edad, con un año y medio de evolución con obstrucción nasal, por la que recibió tratamiento fuera de esta institución con esteroides nasales y antihistamínicos, sin respuesta clínica favorable. Acudió a nuestra consulta por persistir el síntoma obstructivo nasal. Durante la exploración con nasofibroendoscopia flexible se encontró una lesión de consistencia sólida que se semejaba a la del cornete medio, recubierta con mucosa de aspecto normal que ocupaba la totalidad de la cavidad nasal derecha, sin datos de infección ni hemorragia. Se solicitaron estudios complementarios de imagen. El estudio tomográfico reveló un mucocèle gigante de cornete medio derecho con erosión ósea completa del complejo osteomeatal y parcial de la pared medial del seno maxilar ipsilateral; ocupaba totalmente el seno, con desplazamiento del septum nasal en sentido contralateral y sin afectación de la órbita (Figuras 1 y 2).

En la resonancia magnética se observó una lesión expansiva bien delimitada, con efecto de masa y remodelamiento óseo y de estructuras adyacentes, hipointensa en T1 e hiperintensa en T2; reforzamiento de la mucosa de la periferia con el medio de contraste y desplazamiento de la lámina papirácea, sin invasión orbitaria o endocraneana (Figura 3).

El tratamiento quirúrgico endonasal endoscópico consistió en el reconocimiento de las estructuras anatómicas y de la cavidad del mucocèle; se realizó una incisión longitudinal en la cabeza del cornete medio con apertura de la concha bullosa (Figura 4), y una exéresis de la pared medial con microdebridador XPS 2000® (Medtronic Xomed), con punta

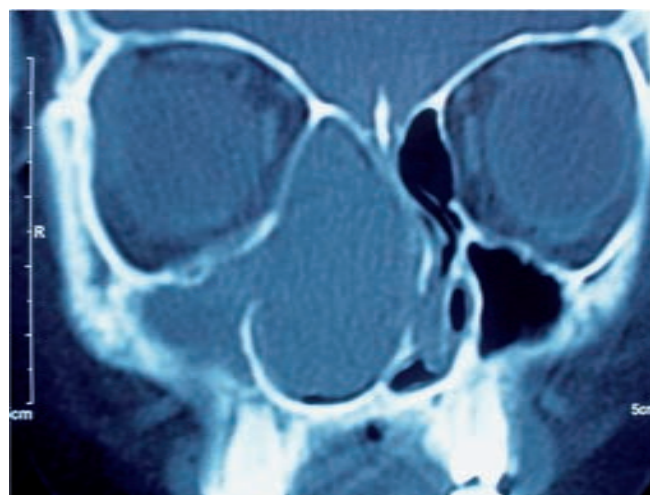


Figura 1. TC simple de la nariz y los senos paranasales. Eje axial de la lesión ocupativa del cornete medio derecho, que es homogénea, isodensa y bien delimitada; ausencia del complejo osteomeatal y de la pared medial del seno maxilar, con desplazamiento del septum nasal en sentido contralateral.

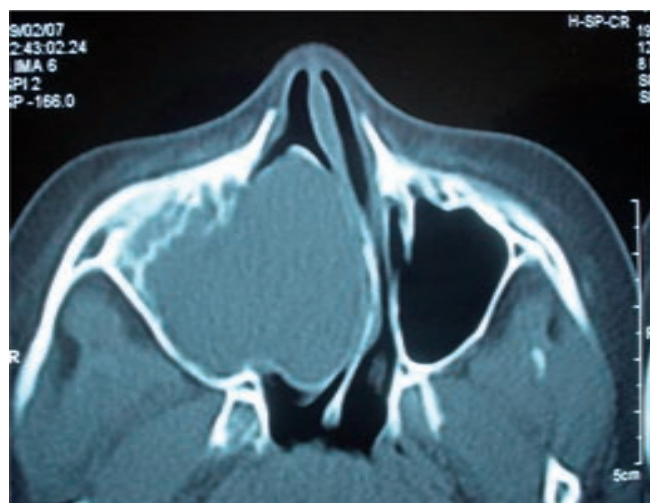


Figura 2. TC simple de la nariz y los senos paranasales. Corte coronal de la lesión, que desplaza la lámina papirácea sin invadir la órbita.

serrated blade de 3.7 mm; se drenó el mucocèle y se revisaron los límites de la cápsula, en los que se observó la integridad de la lámina papirácea y la luxación del septum nasal en sentido contralateral por desviación semiobstructiva en las áreas II a IV.

El estudio histopatológico reportó mucosa respiratoria con inflamación aguda y crónica e intensa eosinofilia; negativa para malignidad. La evolución posquirúrgica fue satisfactoria y el proceso ocupativo desapareció, sin recidiva del mucocèle durante cuatro años de seguimiento (Figura 5).

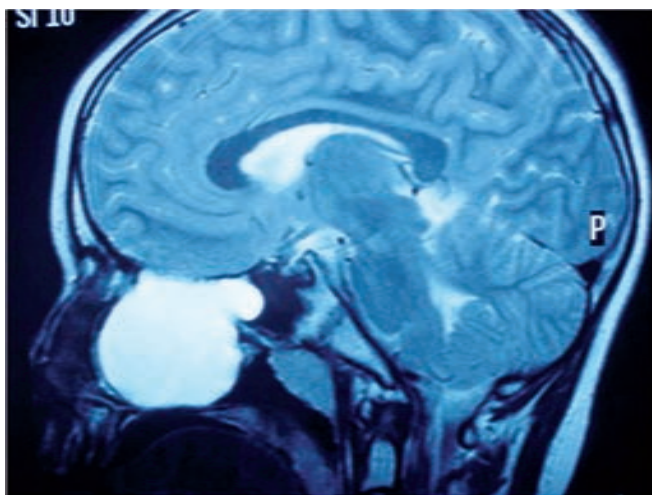


Figura 3. Resonancia magnética con eco de espín en T2. Se observa el mucocoele como una imagen homogénea e hiperintensa y la corteza de los giros rectos conservada, lo que confirma que no hay invasión endocraneana ni extensión dorsal al seno esfenoidal.

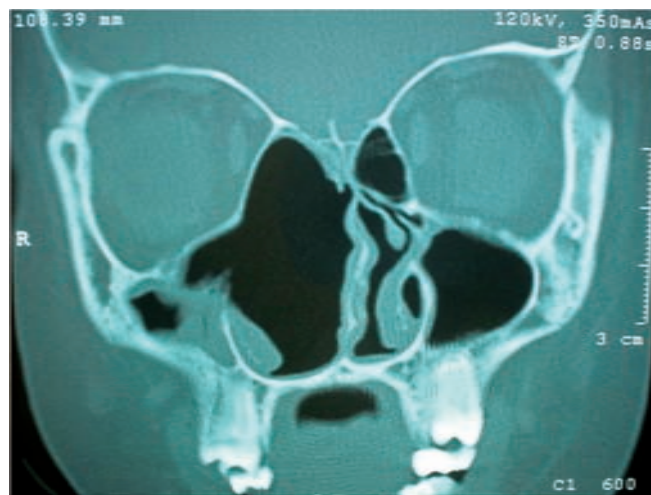

Figura 5. TC, corte coronal. Evolución posquirúrgica a un mes de seguimiento. Se observa amplia la cavidad nasal derecha y se conserva la lamela basal del cornete medio, con resolución del mucocoele.

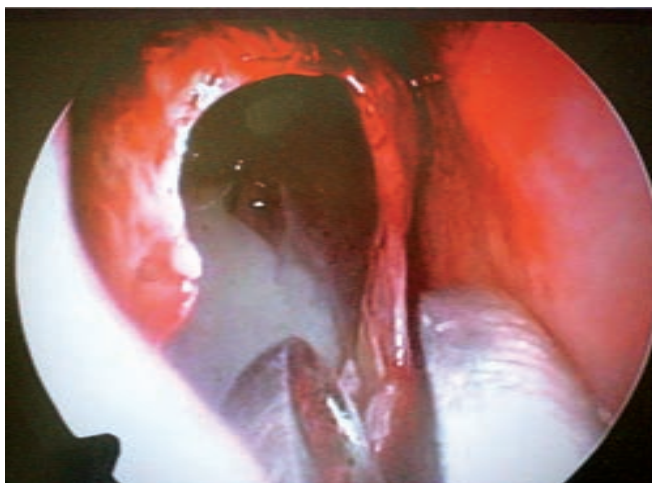


Figura 4. Imagen endoscópica en la que está expuesta la cavidad del mucocoele del cornete medio.

Discusión

Los mucocoeles son cavidades pseudoquísticas recubiertas de epitelio pseudoestratificado; su contenido suele ser seromucoso y estéril, pero si se produce infección, se denomina “piocele”.¹⁰ En la etiopatogenia se describen como posibles causas la inflamación que obstruye el sitio de drenaje en el *ostium*, algún antecedente quirúrgico o traumático, sinusitis crónica, poliposis o tumoraciones intranasales. Algunos autores han hecho referencia a la causa y frecuencia de la presentación. Toledano y col. describieron, en su serie, 178 pacientes con mucocoeles en diversas localizaciones: 35% de los casos sin una causa definida y considerados como casos primarios, 2.1% de causa postraumática y 62.9% (el mayor porcentaje) fueron resultado de una complicación posquirúrgica.¹⁵

Desde 1993 Lund relacionó la función de las citocinas con la fisiopatología de los mucocoeles frontoetmoidales al atribuir la destrucción ósea a mayor producción tisular de prostaglandina PGE2. Esta prostaglandina se asocia con elevación consecuente de diversas citocinas inflamatorias, entre las que se encuentran la interleucina E, el factor de necrosis tumoral y el factor de adhesión vascular. Todas estas citocinas favorecen no sólo la destrucción ósea sino también la reabsorción, y como resultado ocurre el debilitamiento de la estructura tisular, la expansión y la remodelación. El crecimiento expansivo del mucocoele continúa como consecuencia de la secreción seromucosa por la conservación del epitelio respiratorio; este fenómeno ocurre por el efecto de presión desde el interior de los mucocoeles.^{14,15}

La localización inusual de los mucocoeles no es mayor a 2.3%; se han descrito en áreas poco habituales, como el cornete inferior, el cornete medio y el espacio pterigomaxilar.⁶⁻⁸ En la bibliografía existen escasos reportes correspondientes a la localización de estas lesiones en edad pediátrica a nivel del cornete medio; predominan los referentes a mucopioceles.

Toledano y colaboradores publicaron el caso de un mucopiocele de concha bullosa en un paciente de 14 años de edad con antecedente de traumatismo nasal con obstrucción nasal unilateral.¹⁵ Yuka y col. reportaron el caso de una paciente femenina de 19 años con un mucocoele de concha bullosa secundario a inflamación crónica por obstrucción del complejo osteomeatal debido a un cuerpo extraño.¹⁶ Cohen y col. describieron el caso de un paciente pediátrico con mucopiocele extenso de concha bullosa, que reemplazó el etmoides anterior y que presentaba continuidad con el seno frontal.¹⁷

Los mucocelos y mucopioceles frecuentemente se relacionan con algún factor de riesgo; sin embargo, los casos espontáneos no son infrecuentes y tampoco deben descartarse en pacientes pediátricos. El diagnóstico debe establecerse en la etapa intrasinusal o en el periodo temprano de exteriorización sinusal, y para que pueda tratarse antes de que haya complicaciones y con menor morbilidad.

Conclusiones

El mucocelo de cornete medio es una afección muy poco frecuente; la trascendencia del reporte de este caso radica en la temprana edad de presentación, en la ausencia de factores de riesgo asociados con la entidad y en la gran dimensión de la lesión, a pesar del periodo corto de evolución.

La sospecha de un mucocelo como parte de los diagnósticos diferenciales es obligada ante la existencia de una lesión ocupativa en el cornete medio, y el diagnóstico deberá sustentarse con estudios de imagen que incluyan TC y RM. El tratamiento de elección debe establecerse en forma oportuna antes de que haya complicaciones y es la resección endoscópica nasal que proporciona menor morbilidad, no afecta la anatomía y facilita la existencia de una cavidad funcional; apoyándonos en lo descrito en la bibliografía internacional, consideramos que la resección endoscópica nasal es la mejor opción para tratar esta entidad.

Referencias

1. Bolger WE, Burtzin CA, Parsons DS. Paranasal sinus bony anatomic variations and mucosal abnormalities: CT analysis for endoscopic sinus surgery. *Laryngoscope* 1991;101:56-64.
2. Lidov M, Som PM. Inflammatory disease involving a concha bullosa (enlarged pneumatized middle nasal turbinate): MR and CT appearance. *AJNR Am J Neuroradiol* 1990;11(5):999-1001.
3. Unlü HH, Akyar S, Caylan R, Nalça Y. Concha bullosa. *J Otolaryngol* 1994;23:23-27.
4. Calhoun KH, Waggenpack GA, Simpson CB, Hokanson JA, Bailey BJ. CT Evaluation of the paranasal sinuses in symptomatic and asymptomatic populations. *Otolaryngol Head Neck Surg* 1991;104:480-483.
5. Lloyd GA. CT of the paranasal sinuses: study of a control series in relation to endoscopic sinus surgery. *J Laryngol Otol* 1990;104:477-481.
6. Armengot M, Ruiz N, Carda C, Hostalet O, Basterra J. Concha bullosa mucocelo with invasion of the orbit. *Otolaryngol Head Neck Surg* 1999;121:650-652.
7. Badia L, Parikh A, Brookes GB. Pyocele of the middle turbinate. *J Laryngol Otol* 1994;108(9):783-784.
8. Dawlatly EE, Telmasani LM. Concha bullosa pyocele undiagnosed for 3 years. *Rhinology* 1999;37(2):90-92.
9. Natving K, Larson TE. Mucocelo of the paranasal sinuses. A retrospective clinical and histological study. *J Laryngol Otol* 1978;92:1075-1092.
10. Riera SC, Fuster MA. Mucocelo de concha bullosa con afectación orbitaria. *Acta Otorrinolaringol Esp* 2002;53:46-49.
11. Arrue P, Kany MT, Serrano E, Lacroix F, et al. Mucocelos of the paranasal sinuses: uncommon location. *J Laryngol Otol* 1998;112(9):840-844.
12. Voegels RL, Balbani AP, Santos Junior RC, Butugan O. Frontoethmoidal mucocelo with intracranial extension: a case report. *Ear Nose Throat J* 1998;77(2):117-120.
13. Lloyd G, Lund VJ, Savy L, Howard D. Optimum imaging for mucocelos. *J Laryngol Otol* 2000;114(3):223-226.
14. Lund VJ, Henderson B, Song Y. Involvement of cytokines and vascular adhesion receptors in the pathology of fronto-ethmoidal mucocelos. *Acta Otolaryngol* 1993;113:540-546.
15. Toledano A, Herráiz C, Mate A, Plaza G, et al. Mucocelo of the middle turbinate. *Otolaryngol Head Neck Surg* 2002;126:442-444.
16. Yuca K, Kiris M, Kiroglu AF, Bayram I, Cankaya H. A case of concha pyocele (concha bullosa mucocelo) mimicking intranasal mass. *B-ENT* 2008;4(1):25-27.
17. Cohen SD, Matthews BL. Large concha bullosa mucopyocele replacing the anterior ethmoid sinuses and contiguous with the frontal sinus. *Ann Otol Rhinol Laryngol* 2008;117(1):15-17.