

Lipoma intraóseo del seno maxilar izquierdo. Primer caso reportado en El Salvador•

Ricardo Vides Lemus,* José Nicolás Astacio Soria,** Luis Carlos Langenegger***

Resumen

Se comunica el primer caso de lipoma intraóseo de seno maxilar en El Salvador. El caso es de un hombre de 39 años de edad, quien tras caerse de unas gradas sufrió un severo traumatismo cefálico, por lo que fue sometido a estudio escanográfico, que reveló una afección en el seno maxilar izquierdo de $2.9 \times 2.5 \times 2.3$ cm, la cual fue extirpada dos meses después. El estudio anatomopatológico reveló que la afección correspondía a un lipoma intraóseo de seno maxilar izquierdo. Tres años cuatro meses después de la operación el paciente se encontraba totalmente recuperado de esta infrecuente afección ósea.

Palabras clave:

lipoma intraóseo, seno maxilar izquierdo, estudio escanográfico, intervención quirúrgica tipo Caldwell-Luc.

Abstract

This paper presents the first case of intraosseous lipoma of the maxillary sinus reported at El Salvador. The patient is a 39-year-old man, who after falling from a slipway suffered a severe head injury, so he underwent to a scanographic study, which revealed a condition in the left maxillary sinus of $2.9 \times 2.5 \times 2.3$ cm, which was removed two months later. The pathological study revealed that the condition corresponded to an intraosseous lipoma of the left maxillary sinus. Three years four months after the operation patient was fully recovered from this rare bone disease.

Key words:

intraosseous lipoma, left maxillary sinus, scanographic study, surgical intervention type Caldwell-Luc.

Introducción

Los lipomas óseos son neoplasias benignas constituidas por adipocitos maduros del tejido adiposo medular del hueso. Tienen muy poca frecuencia, a pesar de que el tejido adiposo es abundante en el sistema óseo. Asimismo, son asintomáticos y generalmente se descubren en estudios radiológicos incidentales. Ocurren a cualquier edad, sin predilección sexual importante.

Informe del caso

Un hombre de 39 años de edad, tras caerse de unas gradas el 6 de septiembre de 2007, sufrió un severo traumatismo en la región occipital, por lo cual se realizó estudio escanográfico del cráneo, que reveló una afección redondeada de $2.9 \times 2.5 \times 2.3$ cm; la afección, que se localizaba en el antro maxilar izquierdo, era de márgenes bien definidos, de interior denso, heterogéneo, con valores de atenuación entre 140 y 300

• Presentado en el XXIV Congreso Centroamericano de Otorrinolaringología, marzo de 2011, San Salvador, El Salvador.

* Otorrinolaringólogo, Clivisa.

** Patólogo y decano de la Facultad de Ciencias de la Salud Dr. Luis Edmundo Vásquez, Universidad Dr. José Matías Delgado, San Salvador, El Salvador.

*** Radiólogo, Clínica Brito Mejía Peña.

Correspondencia: Dr. Ricardo Vides Lemus. Ps. Gral. Escalón y 99 Av. Nte., Plaza Villavicencio 2, Plt. núm. 2-23, San Salvador, El Salvador. Recibido: febrero, 2012. Aceptado: mayo, 2012.

Este artículo debe citarse como: Vides-Lemus R, Astacio-Soria JN, Langenegger LC. Lipoma intraóseo del seno maxilar izquierdo. Primer caso reportado en El Salvador. *An Orl Mex* 2012;57(3):177-179.

unidades Hounsfield, con probable reabsorción ósea y con calcificaciones o formación de hueso reactivo.

No se reportaron otras alteraciones craneofaciales, excepto una desviación del tabique nasal con formación de espolón no contactante. La afección ocupaba aproximadamente 80% de la cavidad del seno maxilar izquierdo, desarrollada en la pared lateral (Figura 1).

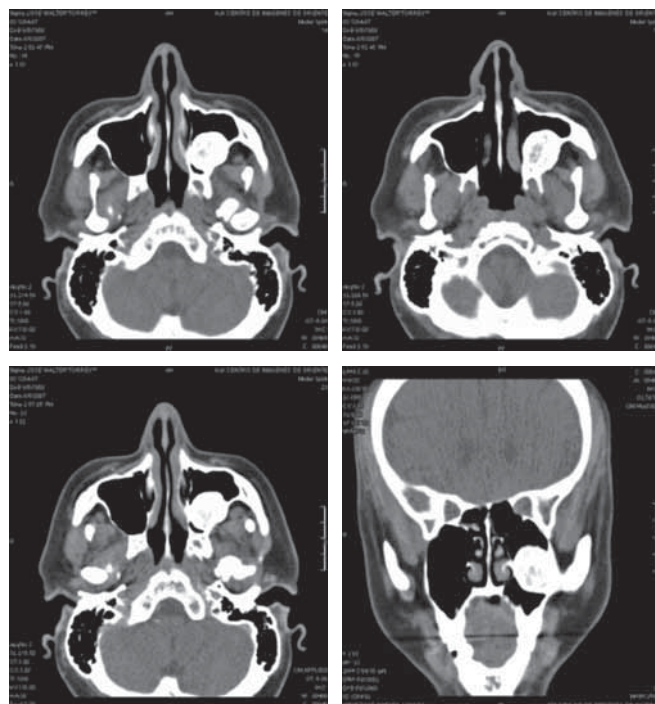


Figura 1.

Dos meses después se llevó a cabo una intervención quirúrgica tipo Caldwell-Luc ampliada. Usando endoscopios Hopkins de 4 mm a 0 y 30° para guiar los bordes quirúrgicos, se encontró dentro de la cavidad del seno maxilar izquierdo una afección ósea, que se originaba en la pared lateral; se extirpó en dos bloques; la operación se llevó a cabo fácilmente por la consistencia blanda del tejido escindido.

Estudio anatomopatológico

Examen macroscópico: fueron recibidos 15 fragmentos, que midieron en conjunto 3 cm³ y que fueron sometidos a descalcificación por existir componente óseo focal.

Examen microscópico: las muestras correspondieron a fragmentos de neoplasia adiposa benigna intraósea, con abundantes trabéculas óseas maduras (Figura 2).

En uno de los fragmentos se encontró tejido medular óseo, cuyas células eran normales (Figura 2C).

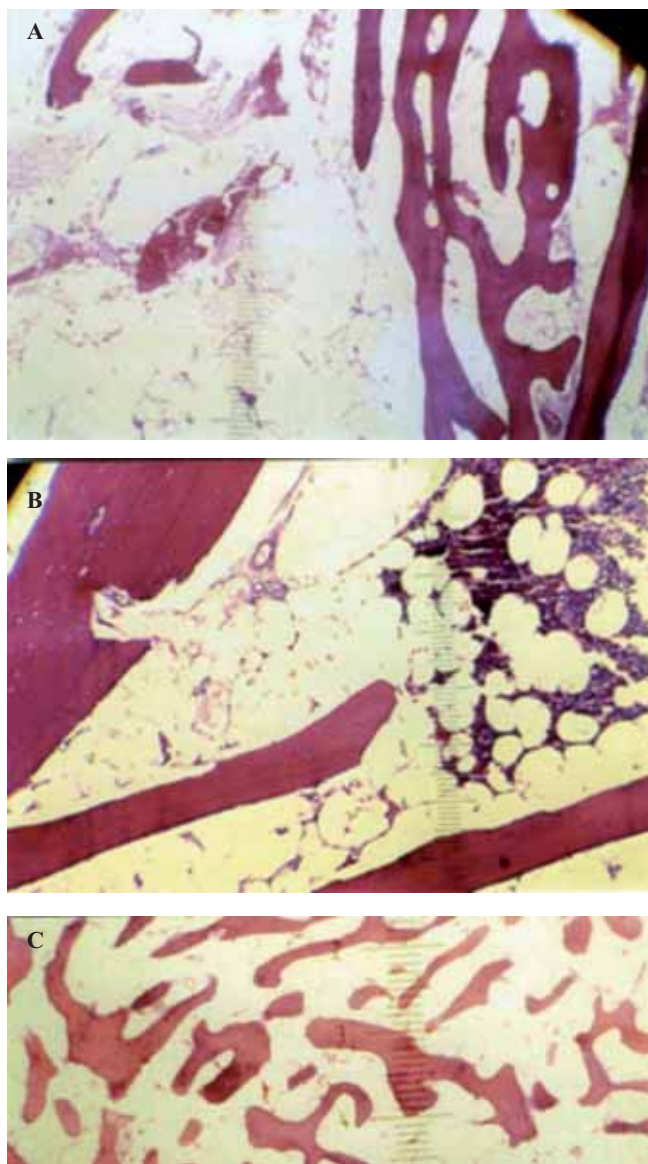


Figura 2.

No se encontraron signos de malignidad ni de necrosis (etapa 1 de Milgram).

Diagnóstico anatomopatológico

Lipoma intraóseo en el seno maxilar izquierdo.

Etapas histopatológicas de Milgram en lipomas óseos

- I. Afección con tejido adiposo visible, sin necrosis y con reabsorción trabecular.
- II. Afección con tejido adiposo visible con necrosis focal y algunas calcificaciones.
- III. Afección con tejido adiposo visible con necrosis extensa, signos de involución, formación de quistes, calcificaciones y formación de hueso reactivo.

Cuadro 1. Patología oncológica del sistema óseo en El Salvador. Astacio SJN, monografía del Instituto Salvadoreño del Seguro Social, ISSS 1980⁴

Afecciones	Núm. de casos	Sexo		Edad Promedio (mín-máx)
		Fem	Masc	
68% de tumores benignos	136	88	48	32 (4-84)
15% de tumores malignos	30	23	7	36 (12-72)
17% de pseudotumores	34	24	10	23 (8-47)
Total en 12 años	200	135	65	30 (4-84)
100%		67.5	32.5	

Cuadro 2. Frecuencia de los lipomas intraóseos (61 casos, Milgram)¹

Fémur	23	Costillas	4
Tibia	8	Vértebra cervical	1
Peroné	6	Sacro	1
Calcáneo	5	Húmero medio	1
Iliaco	5	Radio medio	1

Cuadro 3. Lipomas intraóseos de la cabeza

Mandíbula	2 Milgram ¹
Cráneo	1 Milgram ¹
Frontal	1 Small ²
Seno fronto-etmoidal	1 Abdalla ³
Seno maxilar izquierdo (caso único reportado hasta la fecha en la bibliografía médica revisada)	1 Vides Lemus, Astacio Soria, Langenegger

Cuadro 4. Tumores óseos benignos, 136 casos (68%)⁶

Osteocondroma	74	Maxilar superior 3
Osteoma	20	
Condroma	15	
Tumor de células gigantes	13	
Fibroma condromixóide	5	
Hemangioma	3	Mandíbula
Osteoma osteoide	2	
Osteoblastoma	1	
Mixoma	1	
Fibromixoma	1	
Lipoma	1	

Diagnóstico diferencial radiológico

1. Fibroma condromixóide.
2. Displasia fibrosa.
3. Quistes óseos.

Evolución del paciente

Tres años cuatro meses después de la operación el paciente se encontraba asintomático. El estudio radiológico de control no reveló recidiva del lipoma, pero en el segundo año posoperatorio había tejido blando regional en la cavidad sinusal.

Conclusiones

Los lipomas intraóseos en la cabeza son muy infrecuentes, y este caso de seno maxilar es el único reportado hasta la fecha en la bibliografía médica revisada.

Bibliografía

1. Milgram JW. Intraosseous lipomas: radiologic and pathologic manifestation. *Radiology* 1988;167:155-160.
2. Small ML, Green WR, Johnson LC. Lipoma of the frontal bone. *Arch Ophthalmol* 1979;97(1):129-132.
3. Abdalla WM, Da Motta AC, Lin SY, McCarthy EF, et al. Intraosseous lipoma of the left frontoethmoidal sinuses and nasal cavity. *AJNR Am J Neuroradiol* 2007;28(4):615-617.
4. Sciubba JJ, Fantasia JE, Kahn LB. Tumors and cysts of the jaw. In: Rosai J, editor. *Atlas of tumor pathology*. Washington, DC: Armed Forces Institute of Pathology, 2001.
5. Unni KK, Inwards CY, Bridge JA, Kindblom LG. *Tumors of the bones and joints*. Washington, DC: ARP/AFIP, 2005.
6. Astacio Soria JN. Patología oncológica del sistema óseo. Monografía ISSS, 1980.