

Primer modelo porcino *in vivo* de adiestramiento para reconstrucción laringotraqueal

Héctor Manuel Prado Calleros,* Alejandro Pombo Nava,** Óscar Calderón Wengerman,** Miguel A García de la Cruz,**
Ramón García Cortez,**** Florencio de la Concha B[†]

Resumen

ANTECEDENTES

La estenosis laringotraqueal representa un padecimiento complejo que produce cifras de morbilidad y mortalidad significativas. Se requiere un adiestramiento especializado para desarrollar competencias efectivas en su tratamiento quirúrgico, el cual incluye diversos procedimientos endoscópicos o abiertos, según el grado de obstrucción y la edad del paciente. Se ha demostrado la utilidad de modelos de adiestramiento en animales, como en el caso de la cirugía microvascular. Hasta donde se sabe, no existe un modelo animal *in vivo* de adiestramiento específico para estos procedimientos laringotraqueales, lo que justifica su desarrollo.

OBJETIVO

Desarrollar un modelo animal de adiestramiento en las técnicas básicas externas de reconstrucción laringotraqueal.

MATERIAL Y MÉTODOS

Se eligió el modelo porcino debido a su facilidad de adquisición y a lo parecido de su cartílago laringotraqueal en tamaño y consistencia al de los humanos, sobre todo en especímenes de corta edad. Se seleccionaron cerdos sanos de cuatro meses de edad, a los cuales, bajo anestesia general e intubación traqueal, se les realizó traqueoplastia. Fueron monitorizados durante el transoperatorio por el veterinario adscrito al bioterio del hospital.

RESULTADOS

En todos los procedimientos realizados se logró reconstruir la vía aérea mediante anastomosis término-terminal y traqueoplastia de aumento.

CONCLUSIONES

Este modelo es útil, ya que puede lograrse una buena aproximación a la anatomía y al escenario quirúrgico, así como adquirir las habilidades básicas necesarias para la realización de estos procedimientos laringotraqueales.

Abstract

BACKGROUND

Laryngeal-tracheal stenosis is a complex disease with significant morbidity and mortality. It requires specialized training to develop effective skills for its surgical treatment, which includes various open or endoscopic procedures according to the degree of obstruction and the age of the patient. It has been shown the usefulness of animal models, as in the case of microvascular surgery training; to our knowledge, it does not exist an *in vivo* animal model for specific training in these types of laryngeal-tracheal procedures, which justifies its development.

OBJECTIVE

To develop an animal model of training in basic external laryngeal-tracheal reconstruction techniques.

MATERIAL AND METHODS

The swine model was chosen for the relative easy acquisition, the similarity in size and consistency to the human laryngeal-tracheal cartilage, particularly in young specimens. There were selected healthy pigs of four months of age, which under general anesthesia and tracheal intubation were monitored intra-operatively by the veterinarian assigned to the hospital facility while the tracheoplasty surgical procedures were carried out.

RESULTS

In all the performed procedures the airway was rebuilt through end-to-end anastomosis and expansion tracheoplasty.

CONCLUSION

This model is useful, because of the good approximation to the surgical anatomy, the surgical scenario, and because the development of the basic surgical skills required for the performance of these laryngeal-tracheal procedures.

Palabras clave:

laringotraqueoplastia, estenosis traqueal, modelo animal.

Key words:

laryngotracheoplasty, tracheal stenosis, animal model.

Antecedentes

La estenosis laringotraqueal es uno de los padecimientos más complejos a los que se enfrenta el otorrinolaringólogo y el cirujano de cabeza y cuello. Las estenosis severas, que provocan más de 70% de obstrucción, ponen en peligro la vida del paciente y causan discapacidad notoria.^{1,2}

A pesar de que muchos casos son prevenibles, ya que se conoce su fisiopatología cuando hay intubación prolongada, siguen manifestándose con relativa alta prevalencia, por lo que es necesario estar capacitado en su manejo integral.^{1,2}

Aunque ha habido avances en el diagnóstico temprano mediante endoscopia y estudios de imagen que incluyen reconstrucción tridimensional, el tratamiento sigue siendo un reto; e incluso en algunas ocasiones se requiere traqueotomía permanente.^{1,2}

Su manejo incluye diversos procedimientos endoscópicos (láser) o abiertos (traqueoplastia de aumento con injerto o resección término-terminal), según su grado y extensión, su fisiopatología (congénita, intubación prolongada, enfermedades granulomatosas, neoplasia) y la edad del paciente.^{1,2}

Justificación

Dada la dificultad técnica que implican algunos de estos procesos laringotraqueales, especialmente el desarrollo de habilidades en el manejo de los tejidos (sobre todo en la población pediátrica), así como la elección apropiada del procedimiento y de las técnicas de liberación laringotraqueal, que incluso en algunos casos precisan de la concurrencia de otras disciplinas como la cirugía de tórax, se requiere un adiestramiento especializado. Hay que destacar que no en todos los centros se cuenta con el personal capacitado.³

Este adiestramiento habitualmente consiste en la rotación tutorial en los pocos centros nacionales o extranjeros donde se realiza un número significativo de estos procedimientos, así como en la adquisición de experiencia propia durante el

tratamiento de pacientes durante un tiempo relativamente prolongado.³

Se ha demostrado la utilidad de modelos de adiestramiento animal, como en el caso de la cirugía microvascular. Hasta donde se sabe, no existe un modelo animal de adiestramiento *in vivo* específico para estos procedimientos laringotraqueales, lo que justifica su desarrollo.^{3,4}

Objetivo

Desarrollar un modelo animal *in vivo* de adiestramiento en las técnicas básicas externas de reconstrucción laringotraqueal, a saber: aumento y resección segmentaria con anastomosis término-terminal.

Material y métodos

Este modelo de adiestramiento quirúrgico se sometió al comité interno del cuidado y uso de animales del hospital, y fue aprobado para su desarrollo en el área de cirugía experimental del Hospital General Dr. Manuel Gea González.

Se eligió el modelo porcino debido a su facilidad de adquisición y a que su cartílago laringotraqueal es muy parecido, en tamaño y consistencia, al de los humanos, particularmente en los especímenes de corta edad.

Se realizó un estudio prospectivo en el que se seleccionaron cerdos sanos de cuatro meses de edad. Bajo anestesia general e intubación orotraqueal, y con la vigilancia en el transoperatorio del veterinario adscrito al bioterio del hospital, los residentes de cuarto año de la especialidad de otorrinolaringología y cirugía de cabeza y cuello, supervisados por alguno de los médicos especialistas de la División de Otorrinolaringología y Cirugía de Cabeza y Cuello, les practicaron una traqueoplastia.

Se consideró exitoso el procedimiento cuando se logró la reconstrucción de la vía aérea. Se describieron los resultados con estadística descriptiva.

* Jefe de la División de Otorrinolaringología y Cirugía de Cabeza y Cuello.

** Médico especialista en otorrinolaringología y cirugía de cabeza y cuello.

*** Médico jefe residente de cuarto año de la especialidad en otorrinolaringología.

**** Médico adscrito al Bioterio, Comité Interno del Cuidado y Uso de Animales.

¹ Departamento de Cirugía Experimental.

Hospital General Dr. Manuel Gea González, Secretaría de Salud.

Correspondencia: Dr. Héctor Manuel Prado Calleros. Hospital General Dr. Manuel Gea González. Calzada de Tlalpan 4800, colonia Sección XVI, CP 14080, México, DF. Correo electrónico: hmpradoc@hotmail.com

Recibido: agosto, 2012. Aceptado: octubre, 2012.

Este artículo debe citarse como: Prado-Calleros HM, Pombo-Nava A, Calderón-Wengerman O, García-de la Cruz MA y col. Primer modelo porcino *in vivo* de adiestramiento para reconstrucción laringotraqueal. *An Orl Mex* 2012;57(4):216-219.

Técnica quirúrgica en modelo porcino *in vivo*

Bajo intubación orotraqueal, se hace asepsia y antisepsia y se colocan los campos (Figura 1).

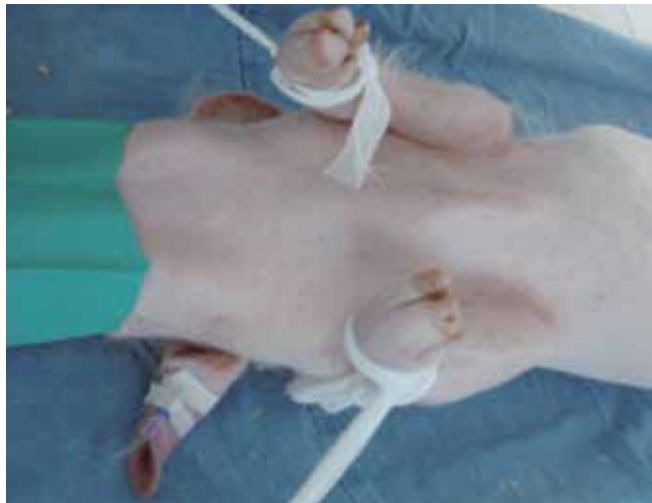

Figura 1. Modelo porcino.

El abordaje se realiza mediante una incisión cervical longitudinal baja.

Se elevan los colgajos en el plano subplatismal y se identifican músculos cinta, que se retraen lateralmente en la línea media.

La superficie anterior de la tráquea y la laringe se exponen por completo, desde el cricoides hasta la horquilla esternal (Figura 2).

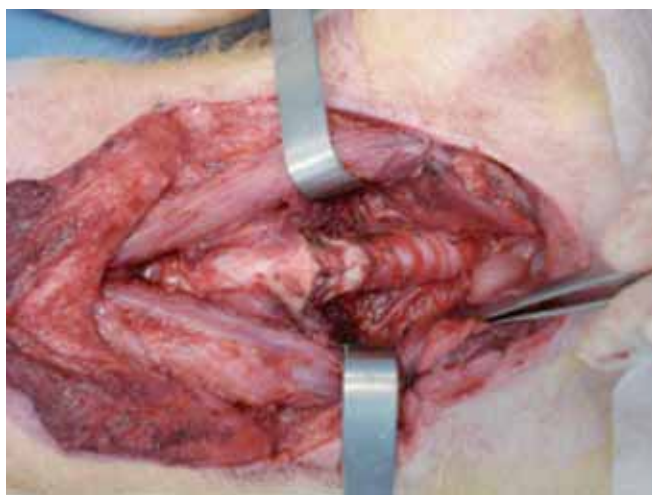


Figura 2. Exposición laringotraqueal.

Procedimiento de anastomosis término-terminal

Se establece la longitud traqueal cervical y se efectúa una disección traqueal circunferencial exclusivamente en el área del supuesto segmento estenótico de 3 cm, con objeto de seccionar la tráquea en esa localización (Figura 3).

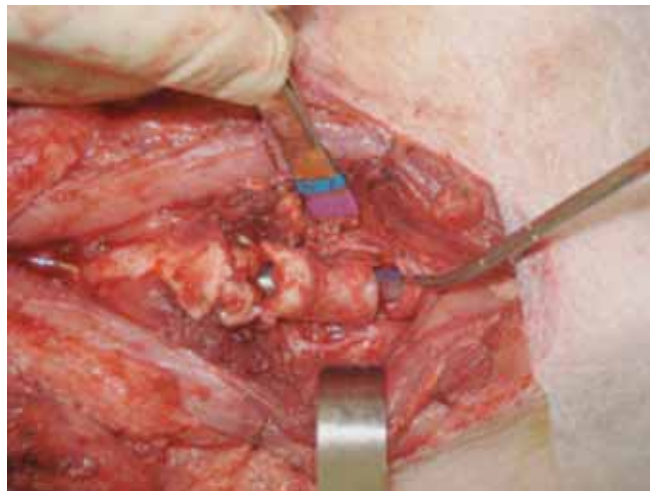


Figura 3. Resección cricotraqueal segmentaria.

Se procede a la liberación suprahiodea, y a continuación se acercan los segmentos traqueales proximal y distal para hacer la anastomosis traqueal con puntos simples separados de sutura reabsorbible 0000, que se suturan simultáneamente (Figura 4).

Procedimiento de traqueoplastia de aumento

Se obtiene una elipse de cartílago tiroides laríngeo manteniendo intacto el pericondrio interno (Figura 5).

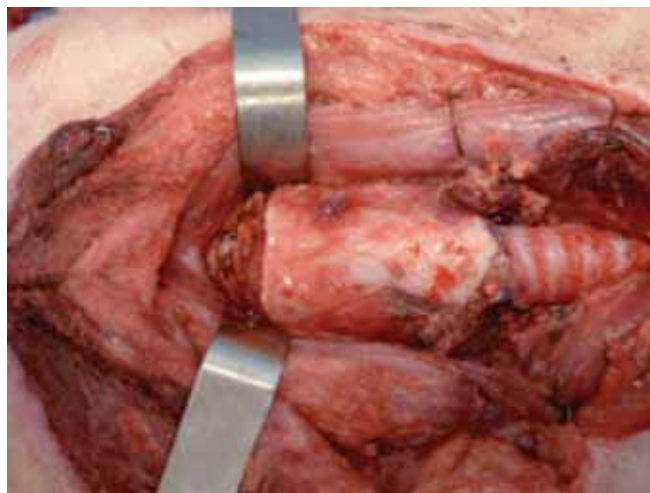


Figura 4. Anastomosis término-terminal.

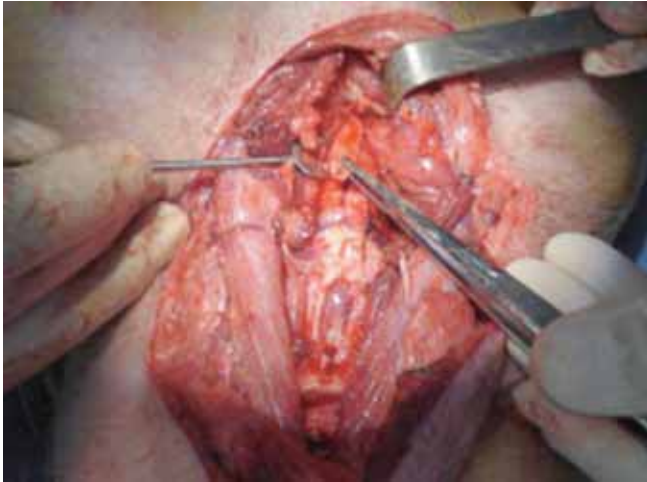

Figura 5. Injerto de cartílago autólogo.

Se hace una incisión longitudinal en la tráquea, en el segmento supuestamente estenosado de 3 cm, y se distraen los bordes lateralmente.

Se sutura el cartílago obtenido en el sitio con puntos de sutura reabsorbible 0000, con la precaución de colocarlos extraluminalmente para evitar granulomas (Figura 6).

Se cierra por planos y se da por terminado el procedimiento.

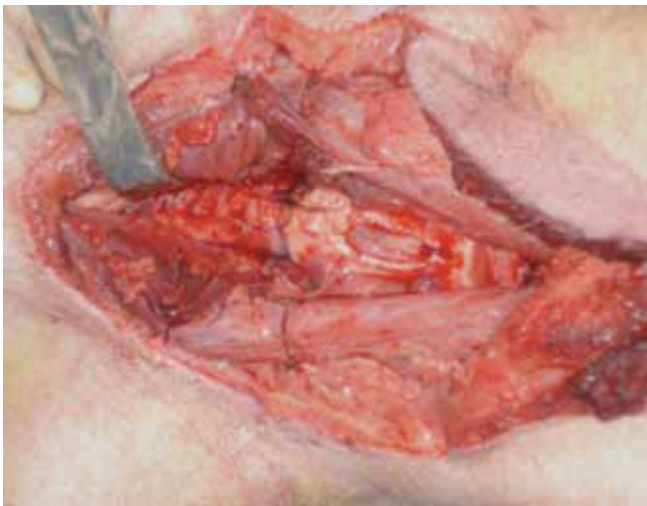

Figura 6. Traqueoplastia de aumento.

Resultados

Con este modelo, hasta la fecha, se han realizado ocho procedimientos con anastomosis término-terminal y traqueoplastia de aumento, y en todos se logró reconstruir la vía aérea. Sólo en uno de los casos (12.5%) tuvo que reforzarse la línea de suturas para mantener la ventilación sin fugas; ninguno de los porcinos falleció durante el procedimiento.

Discusión

Es logísticamente difícil realizar el adiestramiento en cadáveres humanos; en su caso, dado el diseño del abordaje de las necropsias en que se separan los contenidos cervicales de los torácicos, se altera el abordaje real.

Aunque en algunos centros se han desarrollado modelos para el manejo de la vía aérea y para fonocirugía, en los que se extrae la laringe y la tráquea, y también se ha publicado un modelo con laringe porcina muy útil para el adiestramiento en ciertos procedimientos, no son de utilidad para la reconstrucción con anastomosis, ya que el determinante más importante del éxito es lograr dicha anastomosis sin tensión mediante técnicas de liberación. Finalmente, también se requiere adiestramiento en el manejo de la vía aérea durante el transoperatorio.³⁻⁵

Conclusiones

Este primer modelo que se presenta es factible, de relativo bajo costo y reproducible en casi todos los centros que cuenten con bioterio. Es útil, ya que puede lograrse una buena aproximación a la anatomía quirúrgica y se potencia el desarrollo de las habilidades quirúrgicas básicas requeridas para la realización de estos procedimientos laringotraqueales y para la formación integral de residentes de la especialidad.

Este modelo tiene la ventaja de que la anatomía básica es similar y las intervenciones se realizan en animales vivos anestesiados e intubados, lo que reproduce el escenario quirúrgico. Hay que destacar que debe mantenerse la ventilación de los animales durante su manejo.

Referencias

1. Grillo H, Donahue DM, Mathisen DJ, Wain JC, Wright CD. Postintubation tracheal stenosis. Treatment and results. *J Thorac Cardiovasc Surg* 1995;109(3):486-492.
2. Peña J, Cicero R, Marin J, Ramírez M, et al. Laryngotracheal reconstruction in subglottic stenosis: An ancient problem still present. *Otolaryngol Head Neck Surg* 2001;125:397-400.
3. De la Garza H, Vega F, Zubiaur F, Durab L, et al. Presentación de un modelo de laringe porcina para el entrenamiento en cirugía laringotraqueal asistida por endoscopia. *An Orl Mex* 2012;57(1):17-24.
4. Mariappa V, Stachowski E, Balik M, Clark P, Nayyar V. Cricothyroidotomy: comparison of three different techniques on a porcine airway. *Anaesth Intensive Care* 2009;37(6):961-967.
5. Cho J, Kang GH, Kim EC, Oh YM, et al. Comparison of manikin *versus* porcine models in cricothyrotomy procedure training. *Emerg Med J* 2008;25(11):732-734.