



Aplicación de bevacizumab (Avastin®) en papiloma recurrente sin uso de láser KTP

José de Jesús Rangel-Chávez
Cynthia Espinosa-Martínez
Rubén Rangel-Audelo

Departamento de Otorrinolaringología y Otoneurof-talmología, Hospital de Especialidades Médicas de la Salud, San Luis Potosí, SLP.

RESUMEN

En la actualidad, la papilomatosis respiratoria recurrente no tiene cura; el tratamiento con láser fotoangiolítico (KTP) es eficaz, pero no impide su recurrencia. Se ha iniciado el tratamiento coadyuvante con inyecciones sublesionales del agente antiangiogénico bevacizumab (Avastin®) como nueva modalidad terapéutica. En México existen pocas unidades hospitalarias que disponen del láser KTP, por lo que los pacientes se tratan únicamente con la resección de las lesiones. Se comunica un caso de papilomatosis respiratoria recurrente al que se aplicó el protocolo de tratamiento del Centro de Voz del Hospital General de Massachusetts, administrando bevacizumab (Avastin®) intralesional y termoangiólisis con coagulación bipolar de baja intensidad, que reemplaza el uso y efecto fotoangiolítico del láser KTP.

Palabras clave: papilomatosis respiratoria recurrente, tratamiento, láser de titanilo y fosfato de potasio, bevacizumab.

Application of bevacizumab (Avastin®) in recurrent papilloma without laser KTP

Recibido: 2 de diciembre 2014

Aceptado: 19 de febrero 2015

ABSTRACT

Nowadays, recurrent respiratory papillomatosis does not have cure, treatment with photoangiolytic laser (KTP) is efficient, but does not avoid its recurrence. It has been initiated the adjuvant treatment with sublesional injections of antiangiogenic agent bevacizumab (Avastin®) as new therapeutic modality. In Mexico, there are little hospitalary units with availability of laser KTP, thus, patients are treated only with lesions resection. This paper reports a case of recurrent respiratory papillomatosis that received the treatment protocol of Voice Center of General Hospital of Massachusetts, administering intralesional bevacizumab (Avastin®) and thermoangiolytic with low-intensity bipolar coagulation, replacing the use and photoangiolytic effect of laser KTP.

Key words: recurrent respiratory papillomatosis, treatment, potassium titanyl phosphate laser, bevacizumab.

Correspondencia: Dr. José de Jesús Rangel Chávez

Departamento de Otorrinolaringología y Otoneurof-talmología
Hospital de Especialidades Médicas de la Salud
San Luis Potosí
Av. Benito Juárez, Valle Dorado (6)
78399 San Luis Potosí, SLP

Este artículo debe citarse como

Rangel-Chávez JJ, Espinosa-Martínez C, Rangel-Audelo R. Aplicación de bevacizumab (Avastin®) en papiloma recurrente sin uso de láser KTP. An Orl Mex 2015;60:109-113.

ANTECEDENTES

Las infecciones por el virus del papiloma humano pueden producirse en todas las vías aerodigestivas, con una predisposición especial por la laringe y la tráquea, en forma de papilomatosis respiratoria recurrente, que se distingue por lesiones exofíticas, parecidas a condilomas, que recidivan y se diseminan a toda las vías respiratorias. La papilomatosis respiratoria recurrente es una enfermedad benigna, cuya morbilidad es significativa y puede causar la muerte por obstrucción de las vías respiratorias. La resección quirúrgica de los papilomas ha sido el tratamiento de elección durante mucho tiempo, que se ha asociado con muchos tratamientos complementarios, como el láser de CO₂, el indol-3-carbinol, la ribavirina, la vacuna contra la parotiditis y recientemente el cidofovir y el láser de titanilo y fosfato de potasio (KTP).¹⁻⁵

En la actualidad, la papilomatosis respiratoria recurrente no tiene cura, el tratamiento con láser fotoangiolítico (KTP) es eficaz, pero no impide su recurrencia. Se ha iniciado el tratamiento coadyuvante con inyecciones sublesionales del agente antiangiogénico bevacizumab (Avastin®) como nueva modalidad terapéutica.

En México existen pocas unidades hospitalarias que disponen del láser KTP, por lo que los pacientes se tratan únicamente con la resección de las lesiones.

Se comunica un caso de papilomatosis respiratoria recurrente al que se aplicó el protocolo de tratamiento del Centro de Voz del Hospital General de Massachusetts,⁶ administrando bevacizumab (Avastin®) intralesional y termoangiólisis con coagulación bipolar de baja intensidad, que reemplaza el uso y efecto fotoangiolítico del láser KTP.

CASO CLÍNICO

Paciente masculino de 45 años de edad, que acudió a consulta por disfonía recurrente. Sin antecedentes patológicos de importancia, refirió haber sido operado por otros médicos otorrinolaringólogos de una lesión única en el tercio posterior de la cuerda vocal derecha en abril de 2012, sin envío de biopsia y sin diagnóstico histopatológico posquirúrgico anotado en el expediente o conocido por el paciente. El paciente tenía estudio endoscópico que evidenciaba una lesión exofítica en el tercio posterior de la cuerda vocal derecha. Realizamos la primera valoración endoscópica en marzo de 2013, que evidenció cuatro grupos de lesiones, dos en cada cuerda vocal, persistiendo la lesión original en el tercio posterior de la cuerda vocal derecha y agregándose tres grupos de lesiones “en espejo” en los tercios anterior y posterior de ambas cuerdas vocales (Figura 1).

Protocolo de tratamiento

Prevía información detallada del tratamiento, sabiendo la variante en el mismo de acuerdo con el

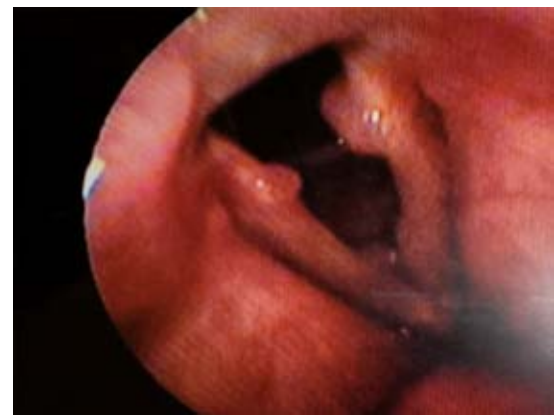


Figura 1. Persistencia de la lesión original en el tercio posterior de la cuerda vocal derecha.



protocolo descrito por los autores en el Centro de Voz del Hospital General de Massachusetts y con amplia autorización del paciente, se realizaron cinco sesiones programadas de tratamiento bajo microlaringoscopia en suspensión, con intervalos de seis semanas entre cada una. Se realizó la resección de los cuatro grupos de lesiones en la primera sesión (Figura 1) utilizando coagulación bipolar de baja intensidad; el mismo tratamiento se realizó en las sesiones subsecuentes en los grupos de lesiones que persistían. En cada sesión se aplicaron 7.5 a 12.5 mg en 0.3-0.5 cc de bevacizumab en las mucosas sublesionales, sin dañar la lámina propia de las cuerdas vocales. La dosis se determinó de acuerdo con el tamaño de las lesiones. A la primera y tercera semanas posteriores a cada aplicación de bevacizumab, se realizó vigilancia acústica objetiva de la calidad de la voz y videoestroboscopia para valorar la vibración dinámica de la mucosa vocal.

RESULTADOS

En el Cuadro 1 se muestra la evolución del paciente a la primera y tercera semanas posteriores a cada resección de lesiones y aplicación de bevacizumab; a la tercera semana de la primera sesión se observó el alivio de las lesiones en la cuerda vocal derecha, que persistió hasta la última aplicación.

En la cuerda vocal izquierda, a pesar de que se realizó una resección completa y había alivio de

las lesiones a la primera semana posterior a cada sesión, al revisar a la tercera semana se encontró recurrencia de las lesiones más pequeñas en el tercio anterior de la cuerda vocal (Figura 2). Sin embargo, a la quinta aplicación las lesiones remitieron hasta la última revisión (Figura 3). La calidad de la voz y la videoestroboscopia posteriores a cada sesión de tratamiento fueron normales.

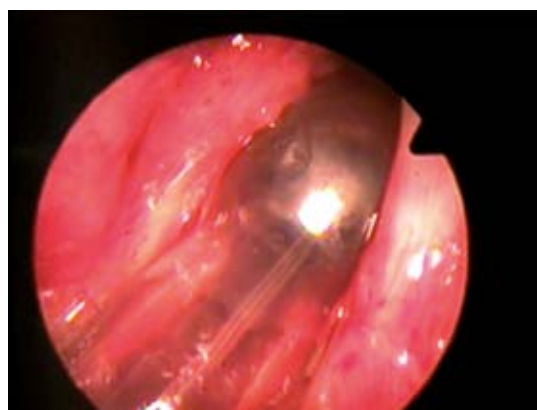


Figura 2. Recurrencia de lesiones más pequeñas en el tercio anterior de la cuerda vocal.

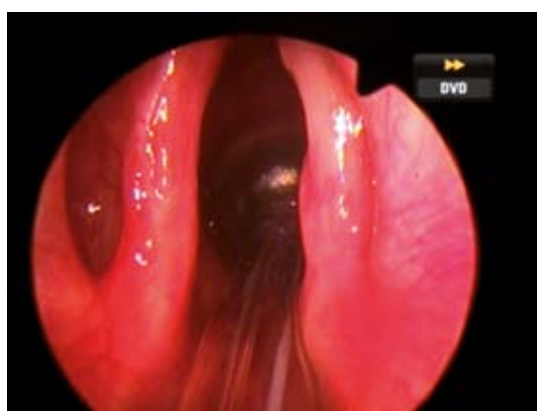


Figura 3. Remisión de las lesiones.

Cuadro 1. Evolución a la tercera semana de tratamiento

Núm. de sesión	Cuerda vocal derecha		Cuerda vocal izquierda	
	Remisión de las lesiones	Voz (estroboscopia)	Remisión de las lesiones	Voz (estroboscopia)
1	Sí	Normal	No	Normal
2	Sí	Normal	No	Normal
3	Sí	Normal	No	Normal
4	Sí	Normal	No	Normal
5	Sí	Normal	Sí	Normal

DISCUSIÓN

La papilomatosis laríngea ha tenido un estudio constante en laringología desde el origen de nuestra especialidad, como es evidente en los primeros libros de texto.⁷ A diferencia de la influencia de la mayor parte de las enfermedades infecciosas de las vías respiratorias, este efecto dominó la bibliografía laringológica en el siglo XIX y la búsqueda de mejores métodos diagnósticos y terapéuticos en el siglo XX. Una responsabilidad fundamental del cirujano de laringe hoy día es tratar a pacientes con tecnologías que no dañen los tejidos blandos laríngeos, lo más importante es tener gran cuidado en preservar la lámina propia superficial y su mucosa, que es la principal responsable de la vibración fonatoria. De manera sorprendente, estos principios de tratamiento los delineó Hooper⁸ hace más de 125 años. Durante los últimos 150 años, el tratamiento primario de la papilomatosis laríngea ha sido la citorreducción mínimamente invasiva y el tratamiento quirúrgico para controlar los síntomas de la disfunción vocal y la obstrucción de las vías respiratorias. Los tratamientos sistémicos, como interferón e indol-3-carbinol,¹ así como inyecciones locales de cidofovir,² han tenido éxito y aceptación limitados. Bevacizumab (Avastin®) es un anticuerpo monoclonal humanizado que se prescribe para inhibir la angiogénesis enlazando al VEGF antes de su fijación en sus receptores naturales. Se ha administrado por vía intravenosa para el tratamiento de una gran variedad de neoplasias metastásicas, como de pulmón, colon, riñón, ovario y recientemente de cabeza y cuello. La estrategia de inyección que usamos fue acorde con el modelo propuesto por Zeitels y colaboradores,^{6,9} en el que aplicaron la inyección sublesional de bevacizumab junto con la aplicación de láser fotoangiolítico de titanilo y fosfato de potasio (KTP). Este estudio piloto proporcionó indicios preliminares de que la combinación de ambos tratamientos es útil contra la papilomatosis recurrente laríngea. Sin

embargo, en nuestro medio pocos centros disponen de la tecnología láser KTP, por lo que en el caso que comunicamos intentamos demostrar la efectividad del bevacizumab asociado con la cauterización bipolar de baja intensidad y su efecto termoangiolítico, como sustituto del efecto fotoangiolítico del láser KTP.

En este paciente se realizaron cinco aplicaciones de bevacizumab (7.5-12.5 mg en 0.3-0.5 cc) con intervalos de seis semanas entre cada una. Durante este periodo se observó que a partir de la primera sesión de resección y aplicación del bevacizumab, no volvieron a aparecer lesiones en la cuerda vocal derecha, que era el sitio de origen de la enfermedad. En la cuerda vocal izquierda la variación entre la segunda, tercera y cuarta sesiones fue la disminución progresiva de las lesiones remitentes situadas en particular en el tercio anterior de la misma. En estas sesiones se combinó la resección y aplicación del medicamento, se observó que a la quinta sesión no existían lesiones visibles a 25 aumentos y sólo se aplicó bevacizumab en los cuatro sitios iniciales del tratamiento.

Todas las sesiones se realizaron bajo anestesia general y con microlaringoscopia en suspensión, lo que no podía ser modificado por la existencia de lesiones a resecar. Asimismo, se decidió usar la misma técnica en la quinta sesión, a pesar de no tener lesiones visibles a la nasofibroscopia flexible previa a la cirugía, por el deseo de corroborar a mayor aumento la remisión.

Al tener pocas herramientas de tratamiento y considerar el aumento en las enfermedades de transmisión sexual en la población mundial, consideramos que el uso de protocolos adecuados a nuestro medio pueden ser una opción a ser valorada. Debido a que no existen reportes en la bibliografía latinoamericana, se necesita una cohorte más grande para verificar esta estrategia.



REFERENCIAS

1. Rosen CA, Woodson GE, Thompson JW, Hengesteg AP, Bradlow HL. Preliminary results of the use of indole-3-carbinol for recurrent respiratory papillomatosis. *Otolaryngol Head Neck Surg* 1998;118:810-815.
2. Snoeck R, Wellens W, Desloovere C, et al. Treatment of severe laryngeal papillomatosis with intralesional injections of cidofovir (S)-1-(3-hydroxy-2-phosphonylmethoxypropyl) cytosine. *J Med Virol* 1998;54:219-225.
3. Strong MS, Vaughan CW, Cooperband SR, Hcaly GB, Clemente MA. Recurrent respiratory papillomatosis: management with the CO₂ laser. *Ann Otol Rhinol Laryngol* 1976;85:508-516.
4. El-Bitar MA, Zalzal GH. Powered instrumentation in the treatment of recurrent respiratory papillomatosis: an alternative to the carbon dioxide laser. *Arch Otolaryngol Head Neck Surg* 2002;128:425-428.
5. Zeitels SM, Akst L, Burns JA, Hillman RE, et al. Office-based 532-nm pulsed KTP laser treatment of glottal papillomatosis and dysplasia. *Ann Otol Rhinol Laryngol* 2006;115:679-685.
6. Zeitels SM, Lopez-Guerra G, Burns JA, et al. Microlaryngoscopic and office-based injection of bevacizumab (Avastin) to enhance 532-nm pulsed KTP laser treatment of glottal papillomatosis. *Ann Otol Rhinol Laryngol Suppl.* 2009;201:1-13.
7. Mackenzie M. Growths in the larynx. London: J & A Churchill, 1871.
8. Hooper FH. On the treatment and recurrence of papilloma of the larynx (Thesis). *Arch Laryngol* 1882;3:334-343.
9. Zeitels SM, Barbu AM, Landau-Zemer T, Lopez-Guerra G, et al. Local injection of bevacizumab (Avastin) and angiolytic KTP laser treatment of recurrent respiratory papillomatosis of the vocal folds: A prospective study. *Ann Otol Rhinol Laryngol* 2011;120:627-634.