



Revisión de los métodos de reconstrucción usados más comúnmente de defectos quirúrgicos en el área de cabeza y cuello en el Hospital Juárez de México

López-Núñez CG¹, Guerrero-Espinosa D¹, Del Bosque-Méndez J², García-Rodríguez F³

Resumen

La región de la cabeza y el cuello tiene un campo desafiante para la cirugía oncológica. Las diversas enfermedades y su tratamiento pueden afectar un sinnúmero de funciones que incluyen la vista, audición, gusto, olfato, respiración, lenguaje, deglución, expresión facial y apariencia. Esta revisión discute varios casos en los que el refinamiento en la técnica quirúrgica –que incluye incisión quirúrgica, disección del cuello, colgajos locales y el uso de colgajos libres microvascularizados para reconstrucciones oromandibulares– mejoró la evolución de los pacientes.

PALABRAS CLAVE: defectos quirúrgicos, cáncer, reconstrucción.

An Orl Mex Dec 2015-Feb 2016;61(1):70-76.

Review of the most commonly used reconstruction methods of surgical defects in the area of head and neck at Hospital Juarez de Mexico.

López-Núñez CG¹, Guerrero-Espinosa D¹, Del Bosque-Méndez J², García-Rodríguez F³

Abstract

Head and neck region has a challenging area for oncologic surgery. Diseases and their treatment can affect a myriad of functions, including sight, hearing, taste, smell, breathing, speaking, swallowing, facial expression and appearance. This review discusses several areas where refinements in surgical techniques have led to improved patient outcomes. These include surgical incisions, neck lymphadenectomy, local flaps, and the use of vascularized free flaps for oromandibular reconstruction.

KEYWORDS: surgical defects; cancer; reconstruction

¹ Residente de sexto año, Oncología de Cabeza y Cuello.

² Jefe del curso del área de Cabeza y Cuello.

³ Jefe del servicio de Oncología. Hospital Juárez de México.

Recibido: agosto 2015

Aceptado: noviembre 2015

Correspondencia

Dr. César Gustavo López Núñez
Tercera cerrada de los Arcos 17
76148 Santiago de Querétaro, Querétaro, México
cgl@hotmail.com

Este artículo debe citarse como

López-Núñez CG, Guerrero-Espinosa D, Del Bosque-Méndez J, García-Rodríguez F. Revisión de los métodos de reconstrucción usados más comúnmente de defectos quirúrgicos en el área de cabeza y cuello en el Hospital Juárez de México. An Orl Mex. 2016;61(1):70-76.



ANTECEDENTES

Así como el tratamiento de los cánceres de cabeza y cuello ha evolucionado en las últimas décadas, de igual manera la reconstrucción de los defectos creados durante la cirugía ha avanzado de manera paulatina. Estas técnicas evolucionaron desde la era de los colgajos pediculados a la transferencia de tejidos libres, no sólo para cubrir el defecto, sino para restaurar la forma y la función del tejido antes de la enfermedad.

De manera tradicional, las incisiones quirúrgicas usadas para varios procedimientos en la región de la cabeza y el cuello han producido alguna deformidad estética significativa y cicatrices quirúrgicas inaceptables.¹

Las dos últimas décadas estuvieron dominadas por la aplicación de cirugía microvascular en el área de la cabeza y el cuello, se descubrieron nuevos sitios donadores para tejidos duros y blandos y se comprendieron las características del sitio reconstruido para seleccionar la mejor técnica reconstructiva; igualmente importante es que la cirugía de cabeza y cuello demanda un abordaje multidisciplinario para la reconstrucción y tratamiento de la enfermedad.

La transferencia de tejidos libres usando anastomosis microvasculares ha transformado la evolución quirúrgica y la calidad de vida de los pacientes con cáncer de cabeza y cuello, debido a que estas técnicas permiten a los cirujanos ser más agresivos en la resección.²

Además, los colgajos fasciales temporoparietales se han usado pediculados, libres o compuestos con hueso o piel cabelluda en la reconstrucción de defectos periorbitarios, fasciales medios y auriculares.³

Las reconstrucciones oromandibulares cambiaron significativamente en los últimos años. Los

colgajos libres microvasculares son el patrón de referencia para la reconstrucción oromandibular; sin embargo, en pacientes con múltiples comorbilidades se prefieren los procedimientos más cortos.⁴

El equipo reconstructivo-rehabilitador idealmente debería incluir al cirujano, cirujano oral y maxilofacial, protesista, cirujano oculoplástico y terapeuta del lenguaje. La evaluación preoperatoria de cada paciente por cada disciplina apropiada asegura que todas las consideraciones serán tomadas en cuenta antes de implementar el plan reconstructivo.

Para una buena práctica en la cirugía de cabeza y cuello es indispensable evaluar detenidamente las condiciones del paciente y los límites del equipo reconstructor, así como estudiar la nutrición en un paciente oncológico para evitar, en la medida de lo posible, las complicaciones en esta área.⁵

El equipo reconstructivo deberá determinar el objetivo individual para cada paciente, que será determinado por los componentes del defecto, la biología de la enfermedad, las comorbilidades y motivación del paciente, así como las propiedades del tejido determinado por la exposición a tratamientos previos, el estado nutricional del paciente y el uso o abuso de alcohol y tabaco; por tanto, los objetivos pueden variar en cada paciente.⁶

La vigilancia y evaluación de los resultados son esenciales para progresar las técnicas reconstructivas. El refinamiento continuo de los abordajes y la determinación de varias estrategias depende esencialmente de lo anterior. Los centros hospitalarios varían sus abordajes basados en la experiencia colectiva y procesos profesionales en sus respectivas instituciones, además de la evaluación crítica de la evolución de sus propias reconstrucciones.⁷

Es frecuente que los pacientes con cáncer de cabeza y cuello sean remitidos a tratamientos no quirúrgicos (quimio y radioterapia), con lo que ha aumentado el número de cirugías de salvamento, en las que el uso de colgajos microvasculares no es posible, lo que fuerza al cirujano al uso de colgajos pediculados, como la rotación de pectoral mayor, cuyas complicaciones varían de 13 a 63%, dependiendo de la bibliografía.^{8,9}

La clasificación de los defectos es fundamental para permitir al equipo reconstructivo organizar, comunicar, predecir y evaluar la funcionalidad. Los sistemas de estadificación del cáncer cuentan con un léxico común para seleccionar el tratamiento, el pronóstico y agrupar a pacientes similares para analizar su evolución.

El sistema de estadificación usado para definir el cáncer en cabeza y cuello en subsitios particulares no permite definir suficientemente el defecto y el planeamiento preciso que requiera. El tamaño de un cáncer oral y si éste invade la mandíbula o el maxilar, determina el estadio T para el cáncer, pero no proporciona la información necesaria para el plan de reconstrucción. Eso se determina al predecir cuánto tejido óseo y blando es removido y de acuerdo con la pérdida de la función.

Los cánceres de dimensiones similares de la lengua y la mucosa bucal pueden llevar a estadios oncológicos parecidos, pero crean demandas diferentes de las técnicas reconstructivas; las diferentes porciones de la mandíbula y la existencia de dentición podría llevar a varias consideraciones reconstructivas. De igual manera debe considerarse la decisión del paciente por alguna de las diferentes opciones reconstructivas.¹⁰

Es imperativo que el cirujano y el paciente entiendan las implicaciones de la falla del pro-

cedimiento, pues esto puede llevar a resultados desastrosos y déficit en la función.

Existe un número importante de colgajos regionales que juegan un papel importante en el tratamiento de pacientes con cáncer de cabeza y cuello. Todavía tienen gran importancia los colgajos de pectoral mayor, colgajo deltopectoral, trapecio y dorsales; sin embargo, existen nuevos orígenes regionales, como submentonianos, temporal y temporoparietal y escalpe posterior.¹¹

Deben contemplarse las consideraciones especiales cuando se realiza reconstrucción en pacientes que tienen tejido severamente dañado como resultado de tratamientos previos. Existe mayor probabilidad de dehiscencias de las heridas, así como de fístulas salivales; además, hay que comprender la repercusión de las técnicas reconstructivas en la recuperación funcional del paciente.¹²

Este trabajo pretende mostrar las principales técnicas quirúrgicas reconstructivas realizadas en el área de cabeza y cuello del servicio de Oncología del Hospital Juárez de México, para luego, en un estudio prospectivo, evaluar la evolución y experiencia propia de este servicio. A continuación se ejemplifican los principales tumores tratados quirúrgicamente en el servicio y la técnica de reconstrucción realizada en cada uno de ellos.

Cáncer primario desconocido en la región submandibular

Paciente masculino de 77 años de edad, con cáncer primario desconocido en la región submandibular izquierda, tratado con quimio y radioterapia, con respuesta parcial. Se realizó la resección con mandibulectomía marginal, disección de cuello y reconstrucción, fijando la



encia con miniplacas. Casos tratados de mandibulectomías marginales: 5 (Figura 1).

Cáncer de lengua

Paciente masculino de 46 años de edad, con cáncer epidermoide de lengua, al que se le realizó resección por escisión mandibular, hemiglosectomía con resección del piso de la boca, disección del cuello y reconstrucción de la lengua y piso con colgajo microvascular. Casos tratados: 2 (Figura 2).

Cáncer cervicouterino

Paciente femenina de 61 años de edad, en tratamiento por cáncer cervicouterino con

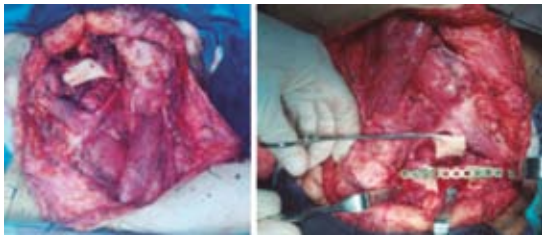


Figura 1. Cáncer primario desconocido de la región submandibular.

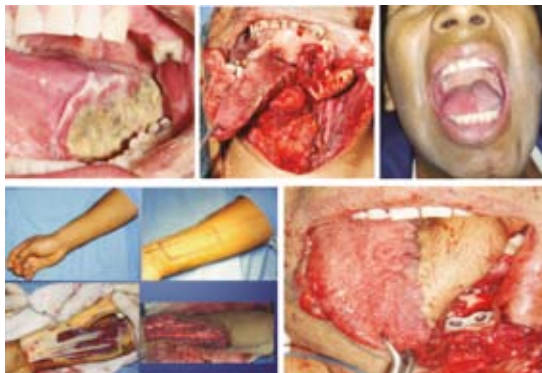

Figura 2. Carcinoma epidermoide de lengua.

respuesta clínica completa; tuvo metástasis única a párpado. Se realizó la resección del párpado y su reconstrucción. Casos tratados: 2 (Figura 3).

Hemangioma de la región temporal

Paciente de 45 años de edad, con diagnóstico de hemangioma de la región temporal; se le realizó resección quirúrgica y reconstrucción con colgajo microvascular. Casos tratados: 1 (Figura 4).

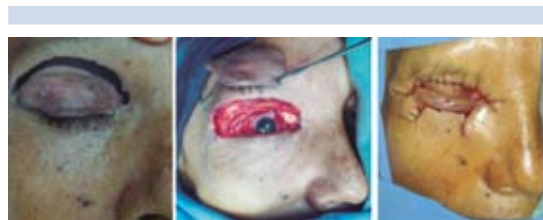

Figura 3. Metástasis de cáncer cervicouterino a párpado.

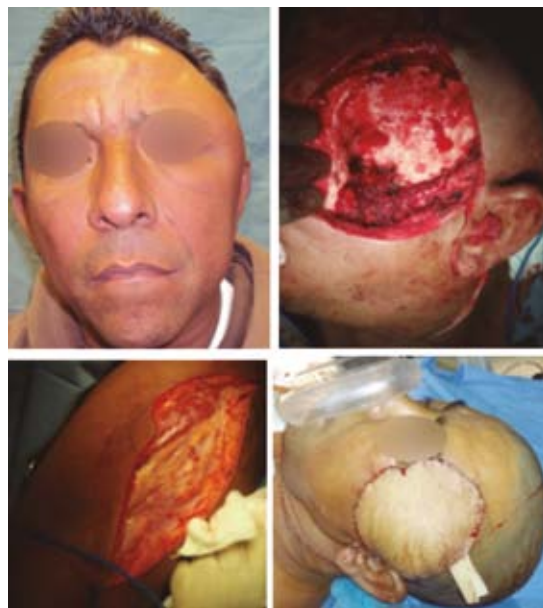

Figura 4. Hemangioma de la región temporal.

Cáncer de la mucosa bucal

Paciente de 55 años de edad, con diagnóstico de cáncer de la mucosa bucal; se trató con quimio y radioterapia, residual de 3 cm. Se le realizó resección y reconstrucción con colgajo microvascular, mismo que se perdió, por lo que se le practicó rotación de pectoral mayor para rescate. Casos tratados de rotación de pectoral mayor: 4 (Figura 5).

Melanoma de paladar

Paciente de 45 años de edad con melanoma de paladar y metástasis al cuello, al hígado y a los pulmones. La lesión del paladar con sangrado recurrente, por lo que se le realizó palatectomía total paliativa y colocación de obturados. Casos tratados de palatectomía con obturador: 5 (Figura 6).

Carcinoma mucoepidermoide de la parótida

Paciente femenina de 85 años de edad, con carcinoma mucoepidermoide de la parótida; se



Figura 5. Carcinoma de mucosa bucal.

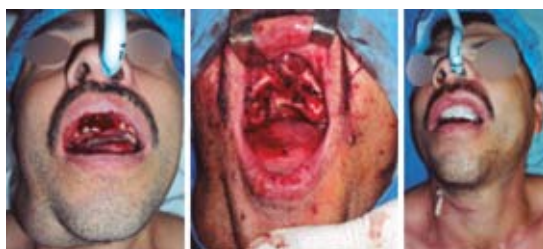

Figura 6. Melanoma de mucosa en el paladar.

le realizó parotidectomía total y reconstrucción con colgajo microvascular. Casos tratados: 1 (Figura 7).

Síndrome de Gorlin-Goltz

Paciente masculino de 56 años de edad, con diagnóstico de síndrome de Gorlin-Goltz. Tenía un carcinoma basocelular en la punta nasal, por lo que se le practicó cirugía y reconstrucción con un colgajo indio. Casos tratados de colgajo indio: 5 (Figura 8).

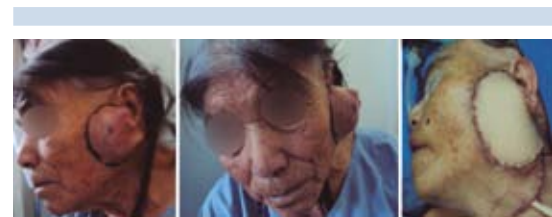


Figura 7. Carcinoma mucoepidermoide de parótida.

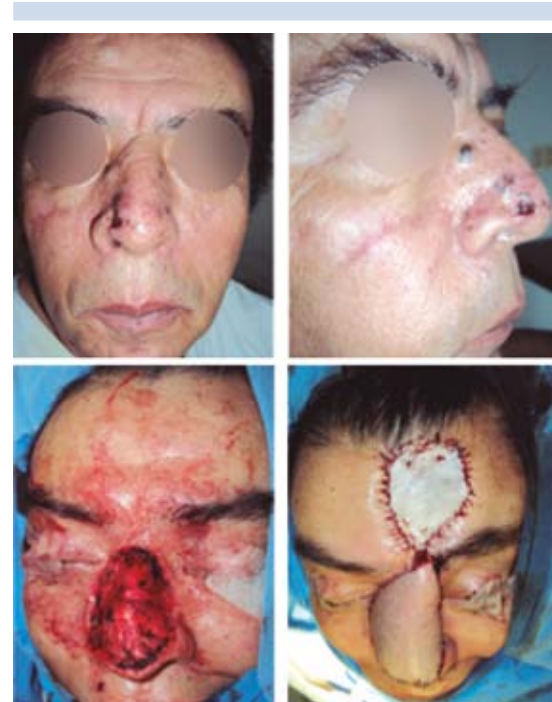

Figura 8. Síndrome de Gorlin-Goltz.



Carcinoma basocelular en la nariz

Paciente de 71 años de edad, con diagnóstico de carcinoma basocelular en la nariz; se le realizó resección y reconstrucción con avance nasogeniano. Casos iguales a éste: 4 (Figura 9).

Cáncer epidermoide de paladar

Paciente masculino de 46 años de edad con cáncer epidermoide de paladar. Se le realizó maxilectomía total con preservación del piso orbitario y se le colocó obturador. Casos iguales a éste: 3 (Figura 10).

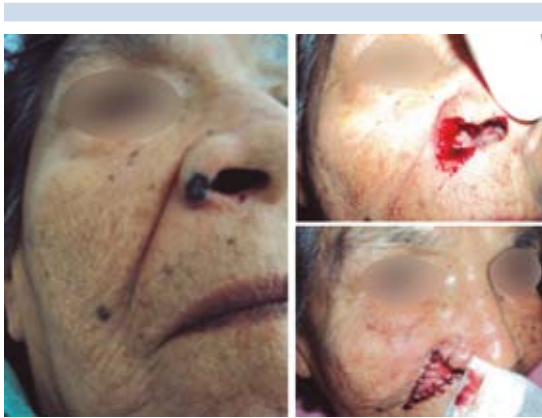

Figura 9. Carcinoma basocelular en nariz.

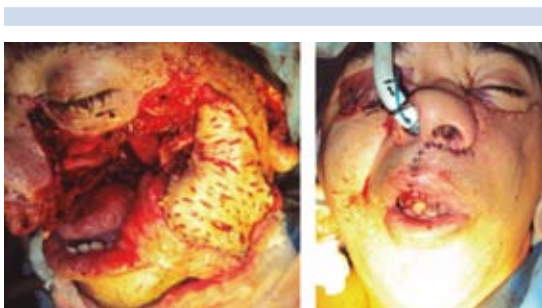

Figura 10. Carcinoma epidermoide de paladar.

Carcinoma basocelular en punta nasal

Paciente femenina de 86 años de edad con carcinoma basocelular en la punta nasal; se le realizó resección y rotación del colgajo. Casos tratados: 4 (Figura 11).

Hemangioma facial

Paciente masculino de 45 años de edad con hemangioma facial de 20 años de evolución, tratado con escleroterapia sin alivio; se le realizó resección y reconstrucción con colgajo microvascular. Pacientes tratados: 1 (Figura 12).

Resultados

De los 37 casos tratados con este tipo de reconstrucciones, un paciente falleció debido a recaída

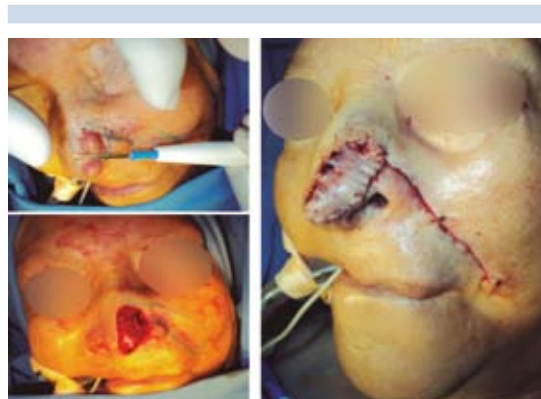

Figura 11. Carcinoma basocelular en la punta de la nariz.

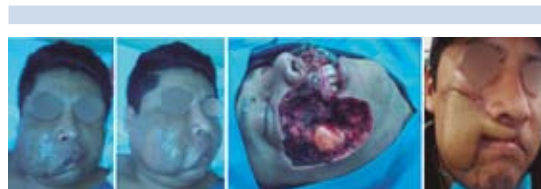

Figura 12. Hemangioma facial.

y dos fallecieron por complicaciones locales. Los demás se encuentran en seguimiento, con adecuado control de la enfermedad.

CONCLUSIONES

Es necesario un equipo multidisciplinario para el tratamiento preoperatorio y la planeación de la reconstrucción en la cirugía de cabeza y cuello; además, es necesario tomar en cuenta las perspectivas del equipo médico, los objetivos del paciente y las condiciones del tejido subyacente. Las fallas en el primer intento de reconstrucción pueden llevar a resultados desastrosos, estéticos y funcionales; incluso pueden aumentar la mortalidad.

REFERENCIAS

1. Liu JC, Shah JP. Surgical technique refinements in head and neck oncologic surgery. *J Surg Oncol* 2010;101:661-668.
2. Kanazawa T, et al. Current reconstructive techniques following head and neck cancer resection using microvascular surgery. *Ann Vasc Dis* 2011;4:189-195.
3. Dermirdover C, et al. The versatile use of temporoparietal fascial flap. *Int J Med Sci* 2011;8:362-368.
4. Hassid VJ. Free microsurgical and pedicled flaps for oncological mandibular reconstruction: technical aspects and evaluation of patient comorbidities. *Int Scholarly Research Network ISRN Surg* 2012.
5. Harréus U. Surgical errors and risks-the head and neck cancer patient. *GMS Curr Top Otorhinolaryngol Head Neck Surg* 2013;12.
6. Buck D, Rawlani V, Wayne J, Dumanian GA, et al. Cosmetic outcomes following head and neck melanoma reconstruction: The patient's perspective. *Can J Plast Surg* 2012;20:10-15.
7. Hofer SO, Payne CE. Functional and aesthetic outcome enhancement of head and neck reconstruction through secondary procedures. *Semin Plast Surg* 2010;24:309-318.
8. Ribeiro Salles Vanni CM. Enhanced morbidity of pectoralis major myocutaneous flap used for salvage after previously failed oncological treatment and unsuccessful reconstructive head and neck surgery. *Sci World J* 2012; article ID 384179;7. doi:10.1100/2012/384179.
9. Kim HJ, Lee KH, Park SY, Kim HK. One-stage reconstruction for midfacial defect after radical tumor resection. *Clin Exp Otorhinolaryngol* 2012;5:53-56.
10. Lin PY, Lin KC, Jeng SF. Oromandibular reconstruction: the history, operative options and strategies, and our experience *ISRN Surg* 2011;824251. doi:10.5402/2011/824251.
11. Miller MW, et al. Free tissue transfer for head and neck reconstruction in solid organ transplant patients. *Head Neck* 2012;34:1143-1146.
12. Novakovic D, et al. Salvage of failed free flaps used in head and neck reconstruction. *Head Neck Oncol* 2009;1:33.