



Toxina botulínica en el manejo estético del labio superior

Romero G¹, De la Garza-Hesles H², Montes-Bracchini JJ³, López-Ulloa F³

Resumen

ANTECEDENTES: la aplicación de toxina botulínica tipo A en el tercio inferior de la cara siempre ha sido motivo de controversia debido a los resultados impredecibles, falta de estandarización de la dosis y lugar de aplicación. Existen tratamientos quirúrgicos para la mejoría estética del labio superior, pero no es lo más deseado por la mayoría de los pacientes. Al aplicar toxina botulínica tipo A en el labio superior se logra la rotación hacia afuera del bermellón.

OBJETIVO: describir el efecto estético de la aplicación de toxina botulínica tipo A (Dysport®) en el labio superior de pacientes atendidos por los autores.

MATERIAL Y MÉTODO: estudio longitudinal prospectivo, efectuado en 15 pacientes adultos que acudieron a la consulta externa del servicio de Otorrinolaringología y Cirugía Facial del Hospital Ángeles Lomas, entre septiembre y noviembre de 2010, que deseaban mejoría estética del labio superior. Se les aplicaron 2.84 unidades de Dysport® por punto de aplicación en el labio superior a nivel del orbicular de los labios, justo arriba del borde del bermellón.

RESULTADOS: hubo satisfacción excelente en 14 pacientes. El promedio de acortamiento del surco subnasal fue de 2.2 mm ($p=0.0365$) y la proyección lateral de acortamiento en promedio fue de 1.94 mm ($p=0.0005$).

CONCLUSIÓN: la toxina botulínica tipo A es una nueva alternativa para el manejo estético del labio superior de aplicación ambulatoria y fácil, no quirúrgica, sin necesidad de anestesia general, de efecto reversible y aplicable a todo tipo de labios.

PALABRAS CLAVE: toxina botulínica, Dysport®, labio superior, bermellón.

An Orl Mex 2016 June;61(3):183-189.

Botulinum toxin in the esthetic management of upper lip.

Romero G¹, De la Garza-Hesles H², Montes-Bracchini JJ³, López-Ulloa F³

Abstract

BACKGROUND: The use of botulinum toxin type A in the lower third of the face has always been controversial because of its unpredictable results, lack of standardization of dose and application site. There are

¹ Diplomado en Rinología, Cirugía Facial y Cirugía Endoscópica de Senos Paranasales.

² Profesor titular del diplomado en Rinología, Cirugía Endoscópica de Senos Paranasales y Cirugía Plástica Facial.

³ Profesor adjunto del diplomado en Rinología, Cirugía Endoscópica de Senos Paranasales y Cirugía Plástica Facial. Departamento de Otorrinolaringología, Hospital Ángeles Lomas, Ciudad de México.

Recibido: 23 de junio 2016

Aceptado: 31 de julio 2016

Correspondencia

Dr. José Juan Montes Bracchini
jjuanmontes@me.com

Este artículo debe citarse como

Romero G, De la Garza-Hesles H, Montes-Bracchini JJ, López-Ulloa F. Toxina botulínica en el manejo estético del labio superior. An Orl Mex. 2016 jun;61(3):183-189.

surgical treatments for esthetic improvement of upper lip, but most patients do not want a surgical treatment. By applying botulinum toxin type A in the upper lip we achieve a rotation out of vermillion.

OBJECTIVE: To describe the esthetic effect of the application of botulinum toxin type A (Dysport®) in the upper lip of patients assisted by authors.

MATERIAL AND METHOD: A prospective longitudinal study of 15 adult patients who attended the outpatient service of Otolaryngology and Facial Surgery, Hospital Angeles Lomas, Mexico City, from September to November 2010, who wanted to improve aesthetics of the upper lip was performed. An application of Dysport® 2.84 units per point was performed at the top-level orbicularis oris just above the edge of the lip vermillion.

RESULTS: 14 patients were satisfied. The average nasal philtrum shortening was 2.2mm ($p=0.0365$) and a lateral shortening was in averaged 1.94mm ($p=0.0005$).

CONCLUSION: We describe a new alternative for cosmetic non-surgical management of upper lip, being easily applied without general anesthesia, ambulatory application, reversible and applicable to all lips type.

KEYWORDS: botulinum toxin; Dysport®; upper lip; vermillion

¹ Diplomado en Rinología, Cirugía Facial y Cirugía Endoscópica de Senos Paranasales.

² Profesor titular del diplomado en Rinología, Cirugía Endoscópica de Senos Paranasales y Cirugía Plástica Facial.

³ Profesor adjunto del diplomado en Rinología, Cirugía Endoscópica de Senos Paranasales y Cirugía Plástica Facial. Departamento de Otorrinolaringología, Hospital Ángeles Lomas, Ciudad de México.

Correspondence

Dr. José Juan Montes Brachini
jjuanmontes@me.com

ANTECEDENTES

La toxina botulínica tipo A es una potente neurotoxina que bloquea reversiblemente la liberación presináptica de acetilcolina, que conlleva a la reducción local de la actividad muscular.¹ En todo el mundo existen varias marcas de toxina botulínica tipo A aprobadas por la Dirección de Alimentos y Fármacos de Estados Unidos y por la Secretaría de Salud de México, utilizada durante muchos años en tratamientos clínicos y estéticos. Su mayor aplicación estética ha sido en el tercio superior facial, líneas glabellares, líneas frontales horizontales y líneas perioculares.

Los labios son el centro de la apariencia del tercio inferior facial. Durante el envejecimiento la distancia entre la columnela y el borde del

bermellón del labio superior aumenta y la sustancia del bermellón se rota hacia el interior, las porciones laterales de los labios muestran marcas, produciendo la apariencia de labios de edad avanzada.² Los labios tienen la mayor participación en la sonrisa, lo que los hace parte de una poderosa herramienta de comunicación; la falta de sonrisa genera una impresión negativa en la persona y en su entorno.

Del labio superior es importante conocer sus dimensiones normales y características únicas para comprender el proceso de envejecimiento. La mejor vista para evaluar el labio superior es la sagital, en ella se observa la distancia del labio superior que debe ser de 2 mm por delante del inferior,³ y la curvatura del labio superior debe ser cóncava casi en toda su extensión.



Existen tratamientos quirúrgicos para la mejora estética del labio superior, como el uso de implantes (Gore-Tex®, SoftForm®), avance del bermellón, elevación por abordaje subnasal y avance de mucosas. La mayoría de los pacientes no desean un tratamiento quirúrgico debido a que existen complicaciones, como pérdida de sensibilidad del labio superior, escasa cicatrización, pérdida de simetría y a que la mayor parte de los tratamientos no son reversibles.⁴

La aplicación de toxina botulínica tipo A en el tercio inferior de la cara siempre ha sido motivo de controversia debido a sus resultados impredecibles, falta de estandarización de la dosis y del sitio de aplicación.⁵

Al aplicar toxina botulínica tipo A en el labio superior se logra la rotación hacia afuera del bermellón, produciendo parálisis parcial de las fibras distales del músculo orbicular de los labios. Se sabe que este músculo, al igual que los demás músculos estriados del cuerpo, tiene un tono muscular en reposo, al introducir la toxina en las fibras distales del músculo se produce parálisis, lo que provoca que las fibras de esta región pierdan su tono en reposo y aumenten su longitud y por acción de las fibras que no se paralizaron ejercen presión sobre el resto del orbicular, creando un efecto de palanca del labio superior y llevando el bermellón hacia afuera (Figura 1).

Se comunica la experiencia de los autores en la aplicación de toxina botulínica tipo A (Dysport®) en el labio superior para la mejora estética (mejorar la rotación hacia afuera del bermellón), la dosis administrada y el sitio de aplicación, ante las controversias de la bibliografía, a dosis diversa a la reportada, con resultados positivos y mínimas complicaciones.

El objetivo de este artículo es describir el efecto estético de la aplicación de toxina botulínica tipo

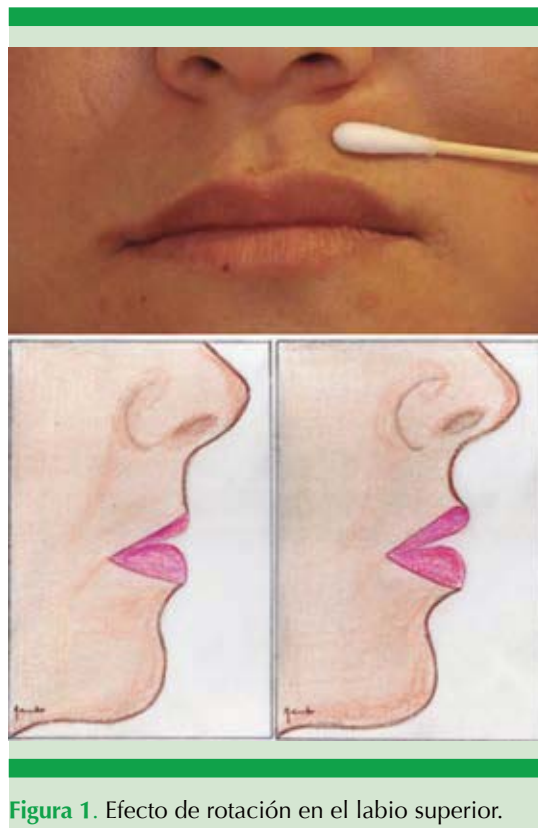


Figura 1. Efecto de rotación en el labio superior.

A (Dysport®) en el labio superior de pacientes atendidos por los autores.

MATERIAL Y MÉTODO

Estudio longitudinal y prospectivo. Se incluyeron pacientes mayores de 30 años, de uno y otro sexo, consecutivos de la consulta externa del servicio de Otorrinolaringología y Cirugía Facial del Hospital Ángeles Lomas, tratados entre septiembre y noviembre de 2010, que deseaban mejora estética del labio superior.

Se excluyeron los pacientes con miastenia gravis, atrofia muscular, síndrome de Eaton-Lambert, los que hubiesen recibido aplicación de toxina botulínica seis meses previos y mujeres embarazadas.

Los pacientes firmaron consentimiento informado antes del procedimiento y emitieron su autorización para la toma y uso de registro fotográfico digital.

A todos se les tomaron fotografías digitales preaplicación y a los 10 días posteriores en proyecciones frontal, tres cuartos y lateral, en reposo y en sonrisa estandarizadas en medidas. Todos los procedimientos fueron realizados por los mismos cirujanos.

Se utilizó toxina botulínica tipo A Dysport®, el vial de 500 U se diluyó en 3.5 mL de solución salina, se obtuvo un total de 71 unidades en una jeringa de 0.5 mL.

A los pacientes se les aplicaron 2.84 unidades de toxina botulínica por punto de aplicación en el labio superior, a nivel del orbicular de los labios, justo arriba del borde del bermellón, respetando la línea media y la comisura de los labios (Figuras 2 y 3). Se aplicaron en cuatro puntos del labio superior para un total de 11.36 unidades. Posterior a ello a los pacientes se les indicó que no se acostaran ni se realizaran masajes en el lugar de la aplicación durante cuatro horas.

La aplicación invasiva del medicamento de uso cosmético requirió entrevista directa con los pacientes, pese a ser de bajo riesgo y los pará-

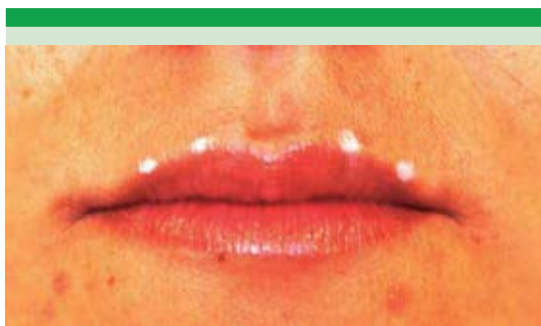


Figura 2. Puntos de aplicación de la toxina en el labio superior, en el borde del bermellón.

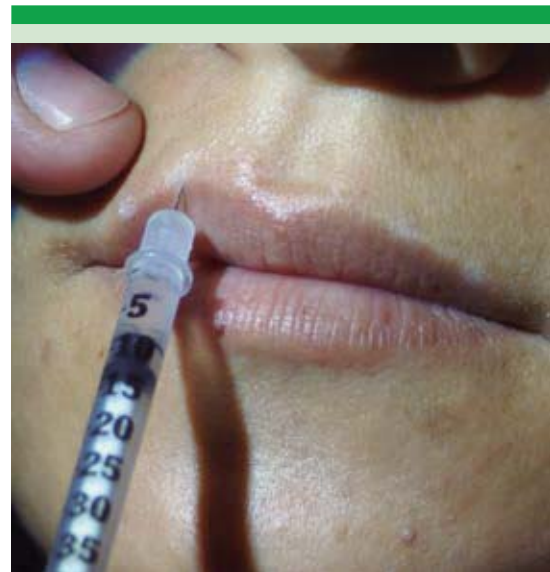

Figura 3. Inyección en el borde del bermellón, lateral al surco nasolabial.

metros de seguridad de la toxina botulínica están ampliamente estudiados y las dosis aplicadas son menores a las reportadas en la bibliografía. El grupo investigador cuenta con amplia experiencia, certificación y aval a nivel internacional para la administración del medicamento. La información recolectada tuvo, además, fines académicos y se mantendrá la confidencialidad de los sujetos.

RESULTADOS

Se incluyeron 15 pacientes (todas mujeres), a las que se les inyectó toxina botulínica tipo A en los labios. La edad promedio fue de 42.7 años, con límites entre 32 y 60 años. El registro fotográfico digital se obtuvo el día de la aplicación y a los 10 días de la aplicación en todas las pacientes. El seguimiento del formulario de recolección de datos fue de 100%.

Catorce pacientes reportaron grado de satisfacción excelente (Figura 4) y una, a pesar

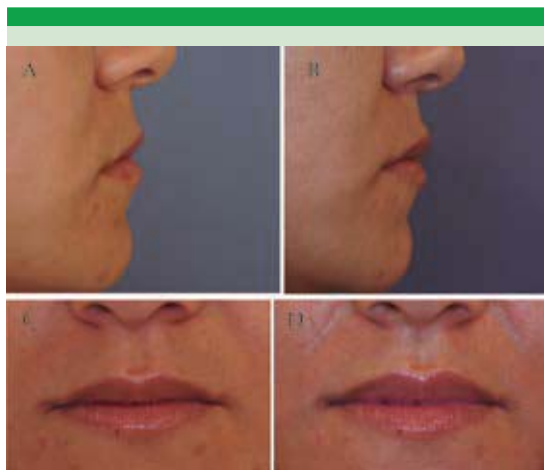

Figura 4. A y C. Preaplicación. B y D. Posaplicación a 10 días.

de lograr la rotación externa y hacia afuera del bermellón, refirió grado de satisfacción malo (no haberle gustado) a los 10 días de la aplicación. Una paciente reportó sensación de parestesias en los dientes superiores de manera temporal (durante 15 días después de la aplicación), sin afectar el grado de satisfacción. No hubo complicaciones y sólo ocurrió un efecto adverso, que se describió previamente. Ninguna paciente se había realizado tratamientos previos en el labio superior.

El 83% de las pacientes reportó cambios en las fotografías digitales, refiriendo que había aumento del volumen del labio superior y 17% que no lo había. De este 83%, 50%, además, refirió que tenía mayor delineado del labio superior; con reporte de resultado favorable en 67% y desfavorable en 33%.

La evaluación de los labios superiores para la mejoría estética pre y posaplicación se realizó de manera objetiva según Jacono y Quatela⁶ por medio de los resultados fotográficos digitales, en los que en la proyección de frente en reposo se midió la distancia en milímetros del acorta-

miento del filtro nasal y aumento de la longitud de la línea media del arco de Cupido al borde inferior del labio superior (Figura 5).

En la proyección lateral en reposo se observó cuantitativamente el resultado midiendo la distancia en milímetros en la fotografía digital, entre una línea desde la punta nasal hasta el pogonión (línea de referencia) y otra desde la parte superior del bermellón del labio superior hasta la línea referenciada en ángulo de 90 grados (Figura 6).

En las medidas promedio pre y posaplicación del labio superior en la proyección de frente el acortamiento del filtro nasal fue de 2.2 mm ($p=0.0365$) con límites de 1 y 4 mm. En todos los casos se observó acortamiento del filtro nasal. El aumento de longitud de la línea media del arco de Cupido al borde inferior del labio superior fue, en promedio, de 2 mm ($p=0.0564$) con límites de aumento de 1 y 2.3 mm. En la vista lateral el promedio en acortamiento de distancia fue de 1.94 mm ($p=0.0005$) con límites de acortamiento de 0.5 y 3.4 mm (Cuadro 1), aunque dos pacientes no mostraron cambios en la proyección lateral.

DISCUSIÓN

El aumento de demanda por el público para obtener mejoría estética de los labios ha llevado al cirujano a la necesidad de mayor desarrollo

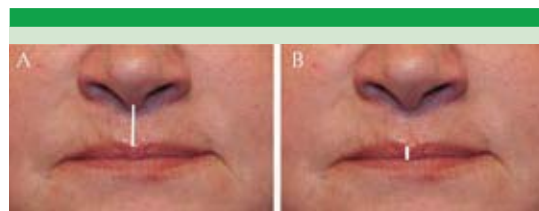


Figura 5. A. La línea blanca indica la distancia del surco nasolabial. B. La línea blanca indica la distancia de la sustancia roja del labio, línea media.

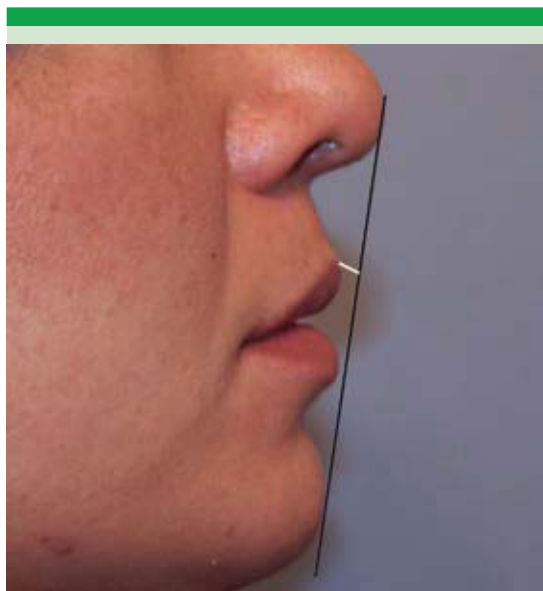


Figura 6. La línea negra es la línea de referencia; la línea blanca indica la distancia de la parte superior del bermellón a la línea referenciada en ángulo de 90 grados.

de técnicas quirúrgicas y no quirúrgicas, aunque no es fácil porque la mejoría en cada paciente es particular y no existe una técnica aplicable a todos los labios.

Se han descrito múltiples maneras de manejar la mejoría estética del labio superior médica y quirúrgica.⁶⁻⁹ Respecto a la aplicación de toxina botulínica tipo A en el labio superior se han referido diferentes dosis debido a su gran

controversia y resultados impredecibles. La aplicación de la toxina botulínica tipo A descrita en la bibliografía para el labio superior es para disminuir las líneas periorales o de fumador y para tratar la sonrisa gingival, en donde se aplican no más de 4 a 10 U de Botox® a 5 mm por encima del borde rojo del labio superior y de 12 a 30 U de Dysport® con doble dilución del vial.¹⁰ Otra descripción de aplicación es 2 a 4 U de Botox® por labio por encima del bermellón.² Rzany aplica dos a cuatro puntos en el surco subnasal y dos puntos laterales a la línea media consistiendo en 12 a 24 U de Dysport® y de 6 a 15 U de Botox®.¹¹

La experiencia en este estudio fue la rotación externa y hacia afuera del labio superior y el bermellón, vimos un labio superior que se encuentra con rotación interna en donde al aplicar menor dosis de toxina botulínica tipo A Dysport® que las descritas en la bibliografía (11.36 U de Dysport®) logramos la rotación externa del labio superior y del bermellón, mejorando la apariencia senil en reposo y la sonrisa, además de conservar la curvatura superior del labio.

Este estudio muestra una serie de pacientes similar en número a las de Samian¹² y Jacono,⁶ en donde obtuvimos un resultado subjetivo de satisfacción excelente en la mayoría de las pacientes y, objetivamente, con promedio de acortamiento del surco subnasal en la proyección de frente de 2.2 mm con significación

Cuadro 1. Rotación del bermellón con Dysport® a 10 días de su administración

Proyección frontal				
	Medida preaplicación n=15 (intervalo)	Medida posaplicación n=15 (intervalo)	Promedio de cambio (mm)	t
Longitud del surco subnasal	34±2.5 (30-38)	32±2.7 (28-36)	2.2	0.03654
Longitud de la línea media del labio superior	12±2.4 (10-17)	14±2.8 (12-19)	2	0.0564
Proyección lateral				
Distancia del bermellón del labio superior hacia la línea de referencia	8.3±1.1 (5-9.5)	6.1±1.5 (4-9)	1.94	0.0005



estadística ($p=0.0365$); a su vez, en la proyección lateral de acortamiento en promedio de 2 mm con significación estadística ($p=0.0005$). En las fotografías digitales los evaluadores externos reportaron haber encontrado diferencias en cuanto al aumento de volumen del labio superior y su delineamiento y proyección en 83% y cambio favorable en 66%, que era el objetivo principal del estudio.

Se logró demostrar la estandarización de la dosis y lugar de aplicación de la toxina botulínica tipo A para el manejo cosmético del labio superior (rotación externa del bermellón), con resultados estéticos satisfactorios, ninguna complicación y un efecto adverso menor (parestesia temporal de los dientes superiores).

CONCLUSIÓN

Describimos una nueva alternativa para el manejo estético del labio superior no quirúrgico, que es de aplicación fácil y ambulatoria, sin necesidad de anestesia general, de efecto reversible y aplicable a todos los labios. Aunque el efecto de la toxina botulínica tipo A es temporal, habría que hacer mayor seguimiento para evaluar el efecto de permanencia.

REFERENCIAS

1. Carruthers J, Carruther A. Complications of botulinum toxin type A, in facial plastic surgery. Clin N Am, 2007 51-54.
2. Carruthers J, Carruther A. Aesthetic botulinum toxin in the mid, lower face and neck. Dermatol Surg 2003;29:468-476.
3. Moores CFA. Natural head position a revival. Am J Orthod 1994;105:512-513.
4. Segall L, Ellis D. Therapeutic options for lip augmentation. Facial Plastic Surg Clin North Am 2007;15:485-490.
5. Kane M. The functional anatomy of the lower face as it applies to rejuvenation via chemodenervation. Facial Plast Surg 2005;21:55-64.
6. Jacono AA, Quatela VC. Quantitative analysis of lip appearance after V-Y lip augmentation. Arch Facial Plast Surg 2004;6:172-177.
7. Farkas I, Kolar J. Anthropometrics and art in the aesthetics of women's faces. Clin Plast Surg 1987;14:599-616.
8. Gonzalez Ulloa M. The aging upper lip. In: Marchac D, Hueston JT. Transactions of the sixth international congress of plastic and reconstructive surgery. Paris: Masson, 1975;443-446.
9. Jacono A. A new classification of lip zones to customize injectable lip augmentation. Arch Facial Plast Surg 2008;10:25-29.
10. Lipham WJ. Aplicaciones clínicas y cosméticas de la toxina botulínica. 2ª ed. México: Ed. Amolca, 2005;61-79.
11. Rzany B, Dill-Müller D, Grablowitz D, et al. Repeat botulinum toxin A injections for the treatment of lines in the upper face. A retrospective study of 4,103 treatments in 945 patients. Dermatol Surg 2007;33:s18-s25.
12. Samii M. Lip augmentation for correction of thin lips. Plast Reconstr Surg 1993;91:162-166.