



El papel de la tomografía en pacientes con traumatismo del hueso temporal y parálisis facial*

Celis-Aguilar EM¹, Villanueva-Ramos NB², González-Fernández M³, Arteaga-Yáñez JH⁴

Resumen

El traumatismo craneoencefálico tiene incidencia alta, afecta el hueso temporal incluso en 40% de los pacientes, con posible lesión al nervio facial en 7 a 30% de los casos. Las lesiones al nervio facial ocurren con más frecuencia en fracturas transversas o que afectan la cápsula ótica, con afección completa hasta en 25%. La tomografía computada juega un papel clave en la detección del sitio de afección y en la decisión del tratamiento oportuno en el tipo de abordaje a realizar. Se comunican cinco casos de parálisis facial asociada con traumatismo del temporal, atendidos en el Hospital Civil de Culiacán. De los cinco pacientes en cuatro la parálisis fue inmediata y en uno, tardía, con escalas de House-Brackmann de 2 a 4. Cuatro casos tenían fracturas longitudinales y dos transversas. Al descartarse compresión, sección del nervio facial o ambas, el tratamiento fue conservador con administración de esteroides. Tres casos tuvieron afectación en el ganglio geniculado y dos en la porción timpánica del nervio facial. Debido a la mayor incidencia de fracturas longitudinales, éstas implican más afectación al nervio facial en los servicios de urgencias. Los sitios afectados fueron el ganglio geniculado y la porción timpánica.

PALABRAS CLAVE: hueso temporal, parálisis facial, nervio facial, tomografía computada.

An Orl Mex 2017 January;62(1):42-48.

Role of tomography in patients with temporal bone trauma and facial paralysis.

Celis-Aguilar EM¹, Villanueva-Ramos NB², González-Fernández M³, Arteaga-Yáñez JH⁴

Abstract

Head traumas have a high incidence, affecting the temporal bone up to 40% of patients; there may be damage to the facial nerve in 7-30% of cases. Typically temporal bone fractures are classified into

* Este trabajo fue presentado en el XXXVII Congreso Nacional FESORMEX 2015.

¹ Profesor adjunto al Departamento de Otorrinolaringología.

² Residente de tercer año de la especialidad de Otorrinolaringología.

³ Profesor adjunto al Departamento de Imagenología.

⁴ Residente de tercer año de la especialidad de Imagenología.

Centro de Investigación y Docencia de Ciencias de la Salud (CIDOCS), Universidad Autónoma de Sinaloa, Hospital Civil de Culiacán, Culiacán, Sinaloa, México.

Recibido: 22 de julio 2016

Aceptado: 17 de enero 2017

Correspondencia

Dra. Erika M Celis Aguilar
erikacelis@hotmail.com

Este artículo debe citarse como

Celis-Aguilar EM, Villanueva-Ramos NB, González-Fernández M, Arteaga-Yáñez JH. El papel de la tomografía en pacientes con traumatismo del hueso temporal y parálisis facial. An Orl Mex. 2017 ene;62(1):42-48.



longitudinal or transverse. Facial nerve injuries occur more frequently in transverse fractures or involving the otic capsule, with full facial paralysis up to 25% of cases. CT is the key study in the detection and treatment in case of injury to the facial nerve. This paper reports five cases of facial paralysis associated with temporal bone trauma, assisted at Civil Hospital of Culiacán, México. Out of the five patients, in four paralysis was immediate and in one, late, with House-Brackmann scales ranging between 2 and 4. Four cases presented with longitudinal and two with transverse fractures. By discarding compression and/or section of the facial nerve, conservative treatment was given with corticosteroids. Three cases had injury to geniculate ganglion and two in the tympanic portion of the facial nerve. Due to its increased incidence, longitudinal fractures have more commitment to the facial nerve in the emergency department. The sites most often affected are the geniculate ganglion and tympanic portion.

KEYWORDS: temporal bone; facial paralysis; facial nerve; tomography

* Este trabajo fue presentado en el XXXVII Congreso Nacional FESORMEX 2015.

¹ Profesor adjunto al Departamento de Otorrinolaringología.

² Residente de tercer año de la especialidad de Otorrinolaringología.

³ Profesor adjunto al Departamento de Imagenología.

⁴ Residente de tercer año de la especialidad de Imagenología.

Centro de Investigación y Docencia de Ciencias de la Salud (CIDOCS), Universidad Autónoma de Sinaloa, Hospital Civil de Culiacán, Culiacán, Sinaloa, México.

Correspondencia

Dra. Erika M Celis Aguilar
erikacelis@hotmail.com

ANTECEDENTES

Entre 4 y 30% de las lesiones traumáticas en la cabeza involucran al hueso, la fractura de la base del cráneo afecta en 18 a 40% al hueso temporal,¹ que alberga estructuras importantes, como el nervio facial. La incidencia de parálisis facial asociada con estos traumatismos varía de 7 hasta 30%,²⁻⁴ con reducción considerable desde el uso de cinturones de seguridad, cascos y bolsas de aire.⁵ La clasificación más utilizada refiere a las fracturas temporales como longitudinales y transversales o la combinación de ellas, de acuerdo con el trazo de la línea de la fractura con el eje de la porción petrosa del temporal;⁴ otra se relaciona con la afectación de la cápsula ótica.^{1,4} La parálisis facial es más frecuente en fracturas transversales y en las que involucran lesión a la cápsula ótica, siendo completa en 25% de los casos.⁴ La tomografía computada se ha convertido en el estudio de imagen diagnóstico estándar para evaluar fracturas en el hueso temporal, lo que es indispensable en la cirugía.^{1,5}

Se describen los hallazgos en la tomografía computada en cinco pacientes con fracturas de hueso temporal asociadas con parálisis facial.

De marzo de 2013 a junio de 2016, en el Hospital Civil de Culiacán, Sinaloa, se atendieron en urgencias pacientes con traumatismo craneoencefálico, fractura del hueso temporal longitudinal, transversa con o sin afectación de la cápsula ótica y parálisis facial clasificada según la escala de House-Brackmann (HB), demostrada por tomografía computada. Todos los pacientes se sometieron a tomografía helicoidal de alta resolución con un tomógrafo de la marca Siemens de 64 cortes, con enfoque en la base del cráneo con los siguientes parámetros: plano axial con cortes helicoidales, 2 mm de grosor de corte, 25 mAs, 130 kV. Duración de 3.9 segundos (s), tiempo de rotación 1 s, retardo de 3 s, Pitch 0.95. El FOV de 512x512 mm². Para la reconstrucción se utilizó filtro T80f definido (Topogram, Head), grosor de reconstrucción de 0.6 mm. No se utilizó medio de contraste. Se valoraron las imágenes adquiridas en la estación de trabajo

Syngovia con imágenes multiplanares (MPR) en coronal, sagital y axial con magnificación y enfoque en el trayecto de nervio facial.

CASOS CLÍNICOS

Caso 1

Paciente femenina de 21 años de edad que ingresó al servicio de Urgencias tras tener una caída de aproximadamente 3 m de altura posterior a crisis convulsivas. En términos otorrinolaringológicos de interés tenía: vértigo de tipo periférico con nistagmo horizontal al rastreo de mirada hacia la izquierda. Parálisis facial HB III izquierda inmediata, hemotímpano izquierdo, hematoma retroauricular izquierdo (Figura 1). La tomografía simple de cráneo mostró un trazo de fractura longitudinal que cruzaba el temporal hasta la

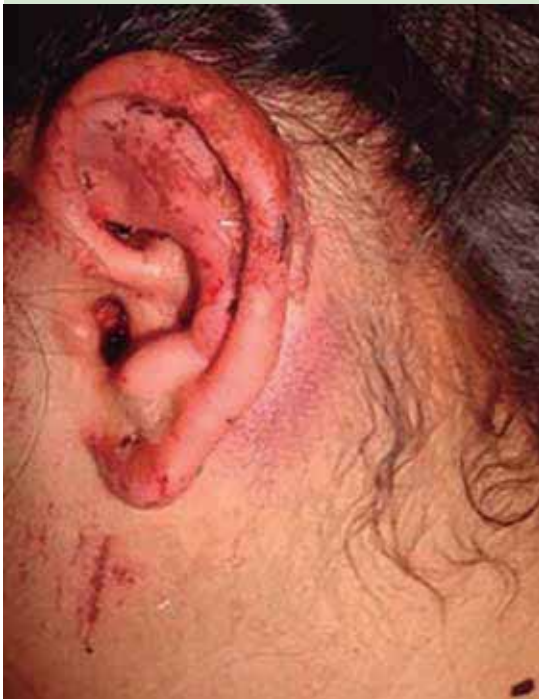

Figura 1. Hematoma retroauricular izquierdo.

pared lateral izquierda del seno esfenoidal (Figura 2).

Caso 2

Paciente masculino de 23 años de edad, atendido en el servicio de Urgencias dos días después de sufrir un accidente automovilístico tipo volcadura, con parálisis facial al parecer inmediata. A la exploración física tenía equimosis periorcular izquierda, edema hemifacial izquierdo, hemotímpano izquierdo, parálisis facial HB III izquierda, difícil de valorar adecuadamente por el edema asociado. Al analizar la tomografía, la dirección de la fractura era transversal, con posible lesión en el ganglio geniculado, sin daño de la cápsula ótica (Figura 3).

Caso 3

Paciente masculino de 21 años de edad que ingresó tras sufrir caída de aproximadamente

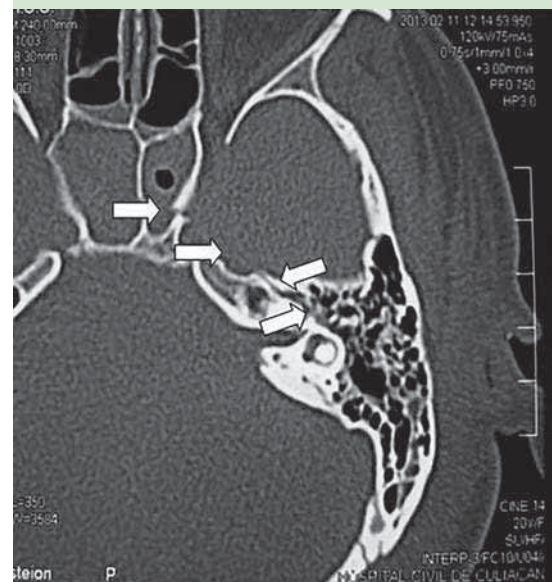

Figura 2. Tomografía axial con ventana para hueso. Observe el trazo longitudinal sobre el temporal y la fractura del esfenoides derecho (flechas).

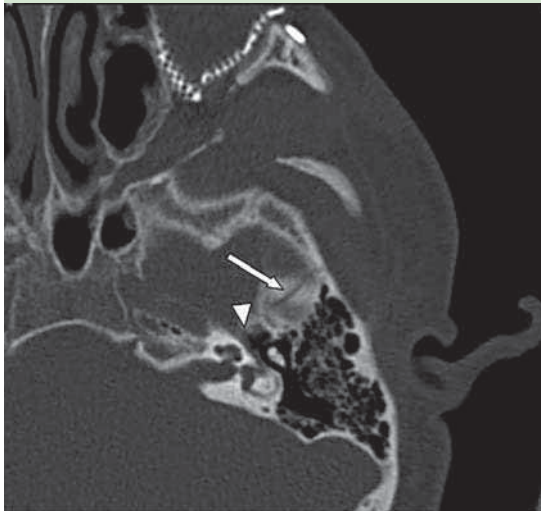


Figura 3. Tomografía axial con ventana para hueso. Trazo de fractura transversal del temporal (flecha), con probable lesión de ganglio geniculado (cabeza de flecha). Obsérvense las placas de reparación en las paredes del seno maxilar izquierdo.

3 metros de altura. A la exploración física con otorragia derecha, laceración del conducto auditivo externo derecho, hemotímpano izquierdo. Cuatro horas posterior al ingreso, tuvo parálisis facial derecha HB IV (Figura 4A). En la tomografía simple de oído se observó un trazo de fractura longitudinal derecha sin daño directo del nervio facial, el oído medio y las celdillas mastoideas ocupadas por material de densidad hemática (Figura 4 B y C).

Caso 4

Paciente masculino de 21 años de edad, evaluado tras accidente en motocicleta, de la que salió proyectado. A la exploración física tenía equimosis y edema periorbitario izquierdo, otorragia derecha, parálisis facial derecha HB III inmediata. La tomografía de oído mostró fractura longitudinal hasta la cápsula ótica, que por dirección pudiera haber afectado la porción timpánica del facial (Figura 5).

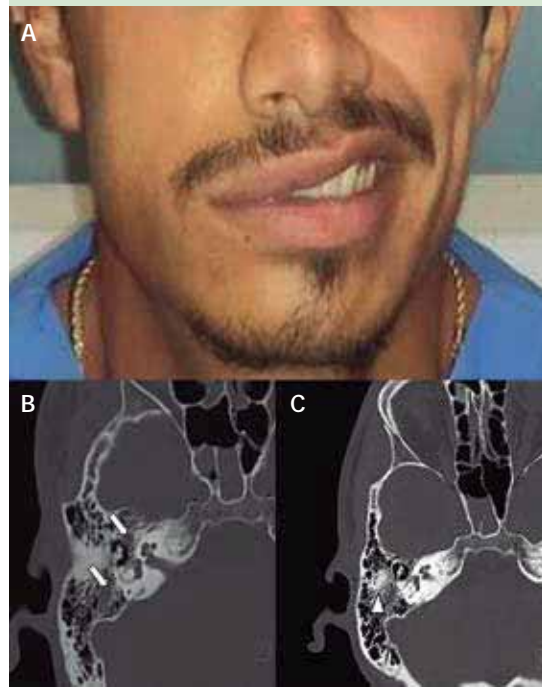


Figura 4. A. Movimiento facial con tercio medio e inferior asimétrico. B. Tomografía axial con ventana para hueso: sangre en las celdillas mastoideas y el oído medio (flechas). C. Trazo de fractura (cabeza de flecha).

Caso 5

Paciente femenina de 36 años de edad, atendida tras accidente automovilístico, se desconocía la cinemática del accidente, intubada. A la exploración física tenía lesión en el escalpe derecho, otorragia izquierda, hemotímpano derecho, laceraciones en la hemicara izquierda. No se pudo valorar la movilidad facial al inicio (indeterminada), cuatro días después, al estar consciente, se apreció parálisis facial derecha HB IV. En la tomografía de oído se observó fractura temporal bilateral longitudinal derecha y transversa izquierda sin afectación de la cápsula ótica bilateral (Figura 6A), el trazo de la fractura longitudinal derecha pasó cerca del ganglio

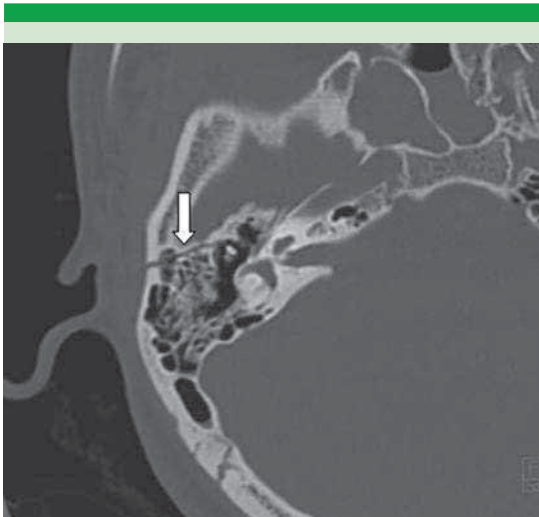


Figura 5. Tomografía axial con trazo de fractura longitudinal (flecha).

geniculado, con probable afectación del mismo (Figura 6B).

Todos los pacientes recibieron de manera inicial esteroides (prednisona, 1 mg /kg), a dosis de reducción con evolución clínica satisfactoria hacia la mejoría y posterior rehabilitación (Cuadro 1). Un paciente no acudió a control posterior.

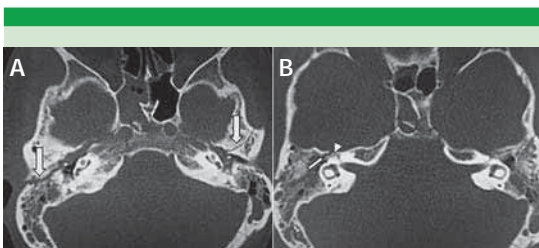


Figura 6. A. Tomografía axial con fractura temporal bilateral: longitudinal derecha y transversal izquierda (flechas). **B.** Trazo de fractura (flecha), ganglio geniculado (cabeza de flecha).

Cuadro 1. Características clínicas y tomográficas de los pacientes

Núm. de paciente	Tipo de fractura	Parálisis facial (inicial)	Escala de House-Brackmann inicial	Porción facial dañada	Daño de la cápsula ótica	Espículas óseas	Tratamiento	Escala de House-Brackmann final
1	Longitudinal	Inmediata	III	Ganglio geniculado	No	No	Corticosteroides orales	III
2	Transversa	Indeterminada	II	Ganglio geniculado	No	No	Corticosteroides orales	I
3	Longitudinal	Tardía	IV	Timpánico	No	No	Corticosteroides orales	No especificada
4	Longitudinal	Inmediata	III	Timpánico	No	No	Corticosteroides orales	III
5	Longitudinal / transversa	Indeterminada	IV	Ganglio geniculado	No	No	Corticosteroides orales	I



DISCUSIÓN

Las afecciones y secuelas más frecuentes asociadas con fractura del temporal son la parálisis o paresia facial seguida de lesión del aparato cocleovestibular (hipoacusia neurosensorial, hipoacusia conductiva, vértigo), así como la fístula de líquido cefalorraquídeo.^{1,3} La incidencia de la parálisis facial asociada con fractura temporal varía según diferentes autores: Brodie y Thompson reportan incidencia de 7%, otros de incluso 30%, la mayoría basados en estudios retrospectivos de casos referidos a centros especializados de atención a complicaciones de fracturas de hueso temporal.² La tomografía computada ha fortalecido la evaluación de anatomía de temporal, permitiendo detectar fracturas oportunamente, áreas de afección y, sobre todo, dar apoyo a abordajes quirúrgicos en su caso. Permite evaluar el mecanismo de afectación al nervio facial: edema, hemorragia, hematoma, sección completa. La búsqueda de traumatismo temporal debe ser sistemática. El diagnóstico de fractura de hueso temporal debe ser oportuno, dado que el pronóstico depende del sitio, tiempo de evolución y del tiempo en que se inicia el tratamiento.

El inicio de las lesiones al nervio facial puede ser inmediato (23% de los casos) en los que debe descartarse sección de nervio; tardío (73% de los casos) asociado con lesiones compresivas como edema o hematoma y que pueden tener una latencia entre 1 y 16 días postraumáticos, e indeterminado, en el que el paciente ingresa inconsciente o se mantiene en sedación, lo que no permite valorar la movilidad facial.^{1,4,6}

En los casos comunicados, dos pacientes tuvieron parálisis inmediata (casos 1 y 4) y uno tardía (caso 3), asociada con sangre en el oído medio. Dos casos se clasificaron como indeterminados (casos 2 y 5) por limitaciones para valorar la movilidad facial y un caso tenía edema facial (caso

2), lo que complica la exploración adecuada. Los casos 3 y 5 recuperaron completamente la movilidad facial.

Según la clasificación de fracturas del hueso temporal propuesta por Ulrich en 1926, las fracturas longitudinales son más comunes con lesión al nervio facial en 10 a 25% de los casos, mientras que las transversas en 38 a 50%.¹ La clasificación de Kelly y Tami refiere que si hay afectación de la cápsula ótica hay parálisis facial incluso en 48% contra 6% sin ella.¹ La región del nervio facial más afectada es el ganglio geniculado.^{1,4-7} Lambert y Brackmann encontraron una segunda lesión incluso en 19% en el segmento mastoideo.⁸

Múltiples factores participan en la decisión del tratamiento adecuado de la parálisis facial en traumatismos no abiertos de temporal: tiempo de evolución, grado de parálisis, datos tomográficos;⁹ debe realizarse la búsqueda intencionada de afectación facial completa, trazos de fractura, aplastamiento o espículas óseas que afecten el nervio facial.

Las opciones terapéuticas quirúrgicas deben definirse de acuerdo con el estado clínico, la evaluación integral y el curso clínico, sobre todo considerando que tienden a la recuperación espontánea (en un día hasta un año)⁹ y no son el motivo de esta publicación.

Las evaluaciones conjuntas entre otorrinolaringólogos y expertos en imagen permiten fortalecer el alcance de decisión validando los hallazgos, utilidad y alcance de la imagen como apoyo en la toma de decisiones.

CONCLUSIONES

La tomografía computada es el estudio de elección para valorar traumatismo del hueso temporal y descartar lesión al nervio facial,

de gran apoyo en decisiones terapéuticas. Debido a su mayor incidencia, las fracturas longitudinales causan más afectación al nervio facial en los servicios de urgencias. Los sitios afectados son el ganglio geniculado y la porción timpánica.

REFERENCIAS

1. Johnson F, Semaan MT, Megerian CA. Temporal bone fracture: evaluation and management in the modern era. *Otolaryngol Clin N Am* 2008;41:597-618.
2. Brodie HA, Thompson TC. Management of complications from 820 temporal bone fractures. *Otol Neurotol* 1997;18:188-197.
3. Montava M, Mancini J, Masson C, Collin M, et al. Temporal bone fractures: sequelae and their impact on quality of life. *Am J Otolaryngol* 2015;36:364-370.
4. Flint P, Haughey BH, Thomas JR, Robbins KT, et al. *Cummings Otolaryngology-Head and Neck Surgery*. 5ª ed. Elsevier, 2010;2036-2048.
5. Darrouzet V, Duclos JY, Liguoro D, Truilhe Y, et al. Management of facial paralysis resulting from temporal bone fractures: our experience in 115 cases. *Otolaryngol Head Neck* 2001;125(1):77-84.
6. Rajati M, Rad MP, Irani S, Khorsandi MT, et al. Accuracy of high-resolution computed tomography in locating facial nerve injury sites in temporal bone trauma. *Eur Arch Oto-Rhino-L* 2014;271:2185-2189.
7. Fisch U. Facial paralysis in fractures of the petrous bone. *Laryngoscope* 1974;84:2141-2154.
8. Lambert PR, Brackmann DE. Facial paralysis in longitudinal temporal bone fractures: a review of 26 cases. *Laryngoscope* 1984;94:1022-1026.
9. Nash JJ, Friedland DR, Boorsma KJ, Rhee JS. Management and outcomes of facial paralysis from intratemporal blunt trauma: a systematic review. *Laryngoscope* 2010;120:1397-1404.