



## Condrosarcoma nasal de bajo grado

Moreno-González G<sup>1</sup>, Martínez-Rojo MF<sup>2</sup>, Hernández-Álvarez BI<sup>3</sup>

### Resumen

El condrosarcoma es un tumor maligno de origen epitelial, de crecimiento, lento poco frecuente en la nariz. Los condrosarcomas en cabeza y cuello suelen diagnosticarse en personas de mediana edad, sobre todo en la cuarta década de la vida. Su etiopatogenia se desconoce. La opción terapéutica es la cirugía y la terapia coadyuvante juega un papel limitado. El objetivo de este artículo es comunicar el caso de un condrosarcoma tratado por cirugía endoscópica.

**PALABRAS CLAVE:** condrosarcoma, tumor maligno, neoformación nasal, cirugía endoscópica.

An Orl Mex 2017 January;62(1):49-54.

## Low-grade nasal chondrosarcoma.

Moreno-González G<sup>1</sup>, Martínez-Rojo MF<sup>2</sup>, Hernández-Álvarez BI<sup>3</sup>

### Abstract

Chondrosarcomas are non-epithelial malignant, slow growing tumors that usually are rare in nose. Median age at diagnosis for head and neck chondrosarcomas is in the fourth decade. The etiopathogenesis of chondrosarcomas remains unknown. Treatment of choice is surgical, with adjuvant therapy having a limited role. The aim of this paper is to report a case of nasal septal chondrosarcoma that was treated only with endoscopic surgery.

**KEYWORDS:** chondrosarcoma; malignant tumor; nasal neoformation; endoscopic surgery

<sup>1</sup> Departamento de Otorrinolaringología, ISSSTE Hospital Constitución, Monterrey, Nuevo León, México.

<sup>2</sup> Residente de tercer año del Hospital Regional Valentín Gómez Farías, Guadalajara, Jalisco, México.

<sup>3</sup> Otorrinolaringóloga. Monterrey, Nuevo León, México.

**Recibido:** 1 de agosto 2016

**Aceptado:** 31 de enero 2017

### Correspondencia

Dr. Gerardo Moreno González  
mafy\_2k@hotmail.com

### Este artículo debe citarse como

Moreno-González G, Martínez-Rojo MF, Hernández-Álvarez BI. Condrosarcoma nasal de bajo grado. An Orl Mex. 2017 ene;62(1):49-54.

## ANTECEDENTES

Los tumores malignos de nariz y senos paranasales son poco frecuentes, representan entre 0.2 y 0.8% de todos los tumores. El condrosarcoma de cabeza y cuello es raro, representa 0.1% de los tumores de cabeza y cuello.<sup>1</sup> Pueden surgir de cualquier hueso o tejido blando, 1% tiene orígenes extraesqueléticos.<sup>2</sup> Cuando afecta la cabeza y cuello es común encontrarlos en el hueso maxilar, la mandíbula y los senos paranasales.<sup>3</sup> En el caso de la nariz y los senos paranasales es más común en la cavidad nasal y el etmoides en 50%, la maxila en 18%, el tabique nasal en 17%, el paladar duro y la nasofaringe.<sup>4</sup> El tabique nasal es un sitio en particular poco frecuente del origen de un condrosarcoma, con sólo 50 casos reportados en la bibliografía.<sup>5,6</sup>

Son propensos a diseminación progresiva y múltiples recurrencias que a la larga llevan a la muerte si no se tratan de manera adecuada.<sup>7</sup>

Se comunica un caso de condrosarcoma septal que afectaba la cavidad nasal de manera aislada sin evidencia de extensión intracraneal o a estructuras adyacentes.

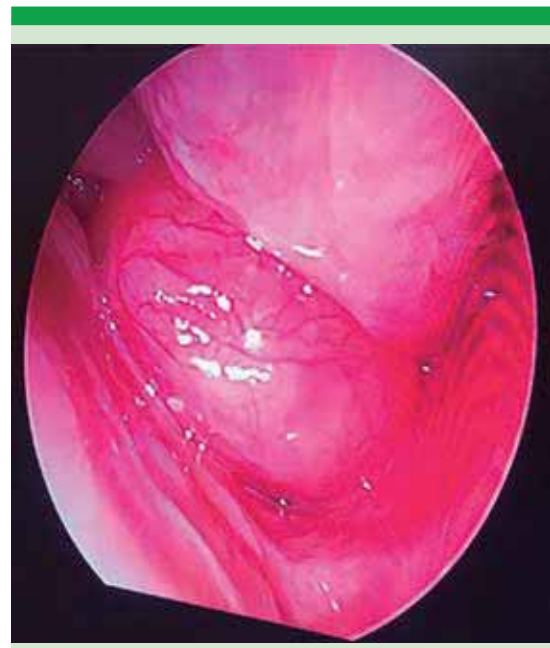## CASO CLÍNICO

Paciente masculino de 42 años de edad, sin antecedentes personales patológicos de importancia, acudió a consulta por padecer obstrucción nasal en la fosa nasal izquierda de un año de evolución sin predominio de horario, sin factores exacerbantes o cedentes asociados. Tenía epistaxis intermitente de alivio espontáneo, escasa, del mismo tiempo de evolución. Negó otros síntomas asociados como parestesias, dolor centofacial, rinorrea, pérdida de peso. A la exploración con endoscopio de cero grados se observó neoformación por debajo de cornete medio hasta el piso nasal, con vascularidad aumentada en comparación con el resto de la

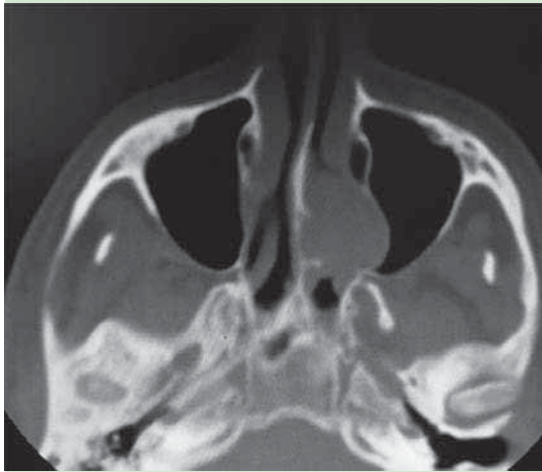
mucosa, friable (Figura 1). La tomografía computada mostró un tumor isodenso a tejidos blandos en la fosa nasal izquierda que obstruía el 100% de la fosa en el área IV de Cottle, no causaba erosión, pero desplazaba la pared lateral nasal (Figura 2). La resonancia magnética mostró un tumor hiperintenso en T2 a tejidos blandos con flujos de vacío, en T1 con gadolinio realzaba e invadía el cornete inferior (Figuras 3 a 6).

Se realizó cirugía endoscópica de nariz y senos paranasales con diagnóstico presuntivo de hemangioma nasal. En la intervención quirúrgica se observó una lesión con las características descritas, móvil, que no procedía del cornete inferior sino del tabique nasal.

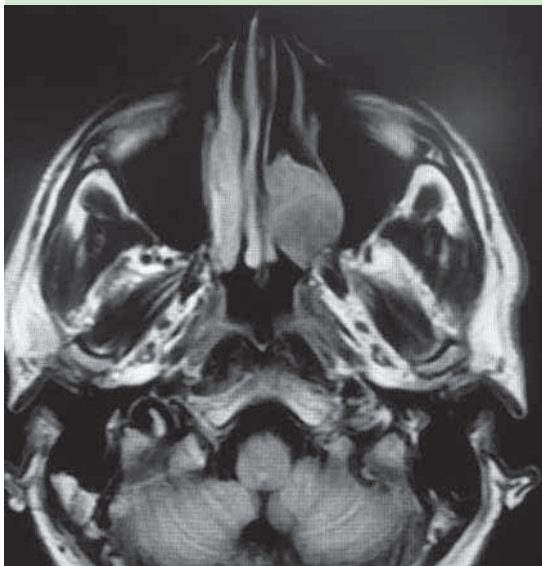La biopsia reportó condrocitos compatibles con el diagnóstico de condrosarcoma nasal de bajo grado con bordes libres. El paciente siguió en



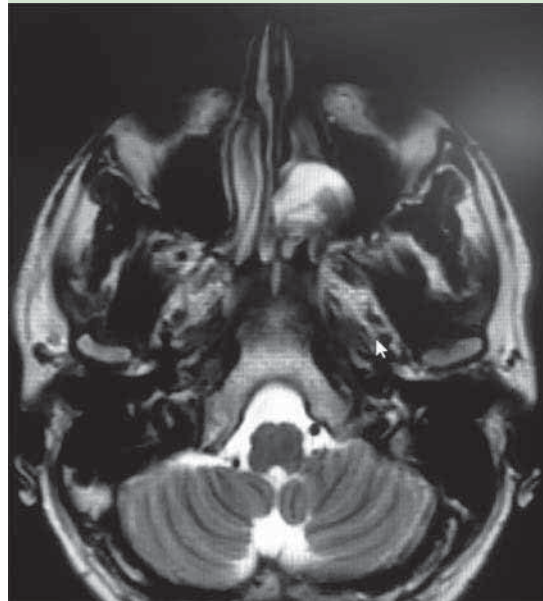
**Figura 1.** Revisión endoscópica con 0°, se observa el tumor con origen aparente del tabique que causa obstrucción del piso en el 100%.



**Figura 2.** Tomografía axial computada con ventana ósea; se observa el tumor en la fosa nasal izquierda isodensa a tejidos blandos con origen aparente del tabique que desplaza la pared lateral nasal.



**Figura 3.** Resonancia magnética nuclear T1, corte axial; se encuentra tumor heterogéneo predominantemente hipointenso a tejidos blandos que desplaza la pared medial.



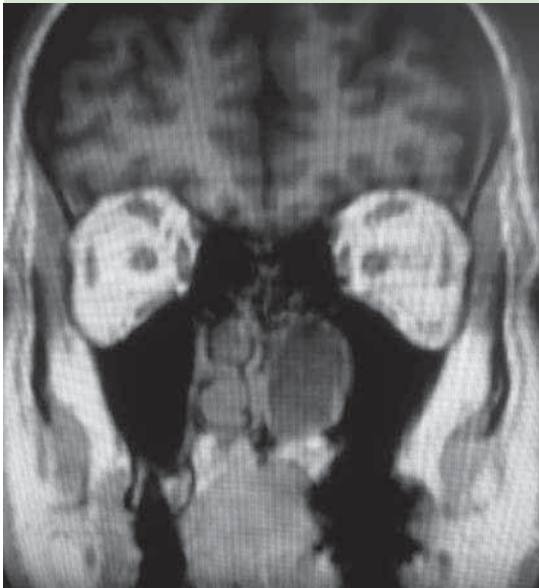
**Figura 4.** Resonancia magnética nuclear T2 que muestra tumor hiperintenso a tejidos blandos con aparente flujo de vacío.

control por parte del servicio de Oncología, donde se decidió dar sólo vigilancia con manejo expectante. A nueve meses de control posquirúrgico, el paciente estaba asintomático y sin actividad tumoral.

## DISCUSIÓN

Los tumores condrogénicos de las cavidades nasosinusales son poco frecuentes y, por lo regular, malignos de bajo grado, en comparación con los de laringe que también son de bajo grado.<sup>5</sup>

Los condrosarcomas son de crecimiento lento y surgen de estructuras cartilagosas.<sup>8</sup> Lo describió Morgan en 1842, hasta 1983 sólo se habían reportado 131 casos en la bibliografía médica mundial.<sup>1</sup> El primer condrosarcoma paranasal reportado fue por Mollison en 1916.<sup>9</sup>

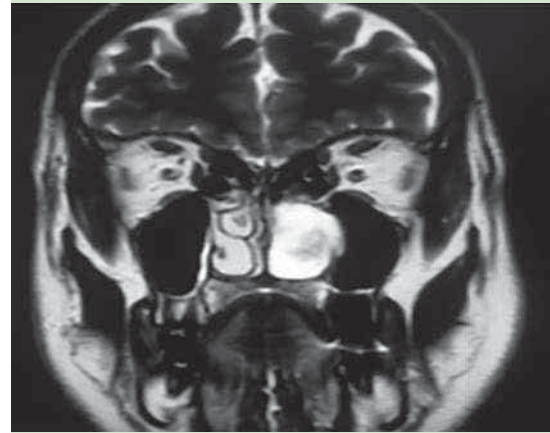


**Figura 5.** Resonancia magnética nuclear T1, corte coronal, que muestra tumor hipointenso que ocupa el 100% de la fosa nasal con desplazamiento de la pared lateral.

El condrosarcoma aparece en restos de cartílago embrionario, hueso endocondral o células mesenquimatosas primitivas, que evaden la resorción durante la endondro-osificación y dan origen a estos tumores; puede complicar la enfermedad de Ollier, enfermedad de Paget, fibroma condromixóide y el síndrome de Maffucci.<sup>1,3,10</sup>

Se clasifica en: hialino (7%), mixóide (30%) o mixto (63%). Su clasificación va de grado bajo basado en el grado de celularidad, pleomorfismo, mitosis y células multinucleadas.<sup>10</sup> Evans y su grupo emitieron una clasificación en tres grados histológicos, grado bajo tipos I y II y grado alto tipo III.<sup>3</sup>

El tamaño del tumor y el estadio se correlacionan con la tasa de metástasis, agresividad local y supervivencia.<sup>8</sup>



**Figura 6.** Resonancia magnética nuclear T2 con imagen hiperintensa con flujos de vacío.

Como características microscópicas es un tumor hipercelular compuesto por condrocitos en núcleos pleomorfos e hiper cromáticos y núcleos prominentes.

La norma son células binucleadas o multinucleadas la matriz hialina puede calcificarse en anillos, la matriz intercelular es sólida de tipo hialino en comparación con la matriz mucinosa o gelatinosa de los tipos mixóide o mixto, la diferenciación se facilita por tinción de inmunohistoquímica, que es positiva para citoqueratina y proteína S100.<sup>3,10</sup>

En términos macroscópicos, son masas lisas, firmes, lobuladas. Se ha encontrado que los condromas miden de 1 a 3 cm, mientras que los condrosarcomas miden más de 5.5 cm.<sup>1</sup>

El intervalo de edad afectado varía entre 30 y 60 años; predomina en los hombres en una relación 1:1 a 10:1; las condiciones predisponentes son: exostosis múltiple hereditaria, enfermedad de Ollier, síndrome de Maffucci, uso de contraste intravenoso, enfermedad de Paget y radiación previa.<sup>7</sup>



La evolución clínica al momento del diagnóstico suele ser mayor a seis meses, manifiesta por edema no doloroso, con tamaño promedio de 4 cm.<sup>11</sup>

En la tomografía computada los condrosarcomas suelen ser lesiones compuestas por matriz hipodensa con calcificaciones pequeñas difusas con posible erosión o destrucción del hueso.<sup>7</sup>

La resonancia magnética es esencial para determinar el estadio de la enfermedad, en ésta los condrosarcomas son hipointensos en T1 e hiperintensos en T2, con realce heterogéneo posterior a la administración de gadolinio intravenoso. Los condrosarcomas en el tabique nasal suelen tener crecimiento simétrico hacia ambos lados de la cavidad nasal.<sup>12</sup>

La intervención quirúrgica con márgenes amplios es el tratamiento de elección, la resección del grosor total con radiación posquirúrgica está recomendada en los casos en que afecta estructuras vitales;<sup>7,8</sup> la quimioterapia sistémica e intraarterial se prescribe de manera paliativa.<sup>7</sup>

Los abordajes quirúrgicos del condrosarcoma craneofacial que se utilizan son: Weber-Ferguson, rinotomía lateral, sublabial ampliado, Le Fort I, abordaje craneofacial anterior y escisión transnasal según el sitio y extensión de la lesión. El abordaje más común es la rinotomía lateral, se ha reportado el manejo endoscópico; indicado sólo en tumores limitados en tamaño y que pueden visualizarse por técnica endoscópica.<sup>6</sup>

Sin embargo, el potencial de metástasis y resultado oncológico de los sarcomas del tracto sinonasal es variable debido a los diferentes tipos histológicos, el comportamiento local es similar al de los sarcomas. Los sarcomas son infiltrativos, avanzan a áreas más allá de lo que puede apreciarse con el ojo, por lo que por lo general

se resecan de manera incompleta y, por ello, hay recidiva o recurrencia local. La escisión amplia mejora el control local, pero es difícil de realizar por las estructuras vitales cercanas; la cirugía de base de cráneo puede mejorar el control local de los sarcomas del tracto sinonasal.<sup>8</sup>

La supervivencia a cinco años es de 40 a 60%, con recurrencia de al menos 60% en los cuatro años después del tratamiento.<sup>5</sup>

El pronóstico del condrosarcoma es mejor juzgado por tres factores: sitio, grado y reseabilidad del tumor. De los condrosarcomas de cabeza y cuello, los de nasofaringe y cavidad nasal posterior son los de peor pronóstico. Este factor y la reseabilidad son los más importantes para determinar la supervivencia. La muerte casi siempre ocurre después de la afectación intracraneal y es menos común por metástasis distante.<sup>7</sup>

El diagnóstico diferencial incluye tumores benignos y malignos, como tumor cartilaginoso del tabique nasal, carcinoma escamoso, adenocarcinoma, papiloma invertido, schwannoma, melanoma sinonasal y tumores de glándulas salivales menores. La mayoría está de acuerdo en que distinguir entre condrosarcoma y condroma es difícil desde el punto de vista histológico.<sup>5</sup>

## CONCLUSIÓN

El condrosarcoma es un tumor muy poco frecuente, por lo que su reporte es importante para conocerlo y considerarlo en diagnóstico diferencial; es de crecimiento muy lento. El tratamiento de elección es la cirugía con abordaje acorde con cada caso y vigilar los bordes libres. La cirugía endoscópica es una opción, sobre todo cuando la extensión permite su acceso. Es una lesión asintomática y confundible con cualquier afección que genere obstrucción nasal.

## REFERENCIAS

1. Sánchez OF, Abarca AV. Condroma nasal. Comunicación de un caso. *An Orl Mex* 2005;50:118-120.
2. Knott, PD, Gannon FH, Thompson LD. Mesenchymal chondrosarcoma of the sinonasal tract: A clinicopathological study of 13 cases with a review of the literature. *Laryngoscope* 2003;113:783-790.
3. Silva CM, Rodríguez HL, Tapia MC, Troncoso VS. Condrosarcoma del septum nasal, reporte de un caso y revisión de la literatura. *Rev Otorrinolaringol Cir Cabeza Cuello* 2014;74:139-144.
4. Ali-Arif GM, Michael RM, Kurien M, Korula A. Chondrosarcoma of the nasal septum. *Indian J Otolaryngol Head Neck Surg* 2004;56:314-316.
5. Yamamoto S, Motoori K, Takano H, et al. Skeletal Radiol 2002;31:543. doi:10.1007/s00256-002-0535-7.
6. Kainuma K, Netsu K, Asamura K, et al. Chondrosarcoma of the nasal septum: A case report. *Auris Nasus Larynx* 2009;36:601-605.
7. Burkey BB, Ho man HT, Baker SR, Thornton AF, McClatchey KD. Chondrosarcoma of the head and neck. *Laryngoscope* 1990;100:1301-1305.
8. Bailey CM. Chondrosarcoma of the nasal septum. *J Laryngol Otol* 1982;96:459-467.
9. Ertefai P, Moghimi M. Chondrosarcoma of the nasal septum. *Eur Arch Otorhinolaryngol* 1997;254:259-260.
10. Harnsberger HR. En: *Diagnosis c imaging: Head and Neck*. 2nd ed. Utah, 2011.
11. Prado OF, Nishimoto IN, Pérez DE, Kowalski LP, Lopes MA. Head and neck chondrosarcoma: Analysis of 16 cases. *Br J Oral Maxfac Surg* 2009;47:555-557.
12. Downey TJ, Clark SK, Moore DW. Chondrosarcoma of the nasal Septum. *Otolaryngol Head Neck Surg* 2001;125(1).