



Síndrome de apófisis estiloides larga

Rodríguez-Nagore FJ, Rodríguez-Clorio J

Resumen

OBJETIVO: mostrar la experiencia clínico-radiológica de una serie de casos con síndrome de apófisis estiloides.

MATERIAL Y MÉTODO: serie de casos tratados por los autores en la institución laboral de marzo de 2011 a agosto de 2013.

RESULTADOS: se incluyeron 10 pacientes, siete mujeres y tres hombres de 28 a 69 años. El diagnóstico se estableció mediante la historia clínica, exploración de la fosa amigdalina y tomografía computada con reconstrucción en 3D para medir adecuadamente la apófisis estiloides y ver la calcificación de los ligamentos. Los síntomas más frecuentes fueron faringodinia y odinofagia, el dolor a la palpación en la fosa amigdalina ocurrió en todos los pacientes. Fue más frecuente en mujeres, 80% de los casos fueron bilaterales y los unilaterales se correlacionaron con los hallazgos tomográficos. El promedio de la longitud de las estiloides derecha e izquierda fue de 3.5 y 3.2 cm, respectivamente. La presentación radiológica más frecuente de la apófisis estiloides por la clasificación de Langlais fue de tipo elongada.

CONCLUSIONES: el síndrome de apófisis estiloides larga es un padecimiento cuyo diagnóstico es clínico. Una tomografía con la apófisis estiloides enlongada no establece el diagnóstico. Se debe tener en cuenta el diagnóstico en pacientes con faringodinia crónica.

PALABRAS CLAVE: apófisis estiloides, faringodinia crónica, síndrome de Eagle, cervialgia.

An Orl Mex 2017 April;62(2):81-88.

Styloid process elongation.

Rodríguez-Nagore FJ, Rodríguez-Clorio J

Abstract

OBJECTIVE: To report cases of styloid process syndrome and mention the clinical and radiological presentation of this disease.

MATERIAL AND METHOD: A study of cases assisted by authors at the labor institution from March 2011 to August 2013.

RESULTS: This series had 10 patients (seven women and three men 28 to 69 years old). We found patients with the two types of this disease; the classic syndrome and carotid artery syndrome. The diagnosis

Servicio de Otorrinolaringología y Cabeza y Cuello, Hospital Regional Tlalnepantla, Estado de México.

Recibido: 16 de junio 2017

Aceptado: 26 de junio 2017

Correspondencia

Dr. Francisco Javier Rodríguez Nagore
fjm@hotmail.com

Este artículo debe citarse como

Rodríguez-Nagore FJ, Rodríguez-Clorio J. Síndrome de apófisis estiloides larga. An Orl Mex. 2017 abr;62(2):81-88.

was made by a medical history, palpation of the tonsillar fossa, tomography with 3D reconstruction to measure the styloid process and the calcification of the stylohyoid ligament was observed. The most common symptoms were sore throat and tenderness in tonsillar fossa, that affected all the patients. It was more common in women, 80% of the cases were bilateral and the unilateral was correlated with CT findings. The average length of the right and left styloid was 3.5 cm and 3.2 cm, respectively. The most common radiological presentation of the styloid process by Langlais classification was elongated type.

CONCLUSION: Styloid process syndrome is a condition with a clinical diagnosis. A simple CT scan with an elongated styloid process does not give the diagnosis. We must consider this disease in patients with chronic pharyngodynia.

KEYWORDS: styloid apophysis; chronic sore throat; Eagle syndrome; neck pain

Servicio de Otorrinolaringología y Cabeza y Cuello, Hospital Regional Tlalnepantla, Estado de México.

Correspondence

Dr. Francisco Javier Rodríguez Nagore
fjm@hotmail.com

ANTECEDENTES

El síndrome de apófisis estiloides larga o síndrome de Eagle es la elongación de la apófisis estiloides asociada con síntomas faríngeos.^{1,2} El alargamiento de la apófisis estiloides o la calcificación del ligamento estilohioideo son frecuentes incluso en 40% de la población, pero sólo 3% de ellos cursa con síntomas asociados.^{2,3} El paciente típico con apófisis estiloides elongada tiene entre 30 y 50 años, con predominio en mujeres en proporción de 3:1.⁴

La patogenia del síndrome es motivo de controversia, probablemente relacionada con irritación mecánica por compresión del nervio glosofaríngeo o estructuras vasculares por la apófisis alargada, también se ha observado asociación del síndrome con traumatismo y cirugía (fractura o amigdalectomía previa) e irritación crónica secundaria a infecciones que puede producir osteítis, periosteítis osificante o tendinitis en el aparato hioideo. El tratamiento es quirúrgico, que puede ser por un abordaje transoral o cervical.^{1,5}

MATERIAL Y MÉTODO

Estudio de pacientes con diagnóstico de síndrome de apófisis estiloides larga atendidos en la Consulta Externa del Hospital Regional Tlalnepantla de marzo de 2011 a agosto de 2013.

El motivo de consulta fue faringodinia y odinofagia crónicas. Se valoró edad, antecedentes, tipo de manifestación (síntomas uni o bilaterales), longitud de las apófisis y características radiológicas (**Cuadro 1**), así como signos y síntomas de cada paciente (**Cuadro 2**). Los pacientes se trataron quirúrgicamente por vía transoral con anestesia general y se les dio seguimiento durante seis meses a dos años con evaluaciones mensuales.

RESULTADOS

Se incluyeron 10 pacientes, siete mujeres. La media de edad fue de 47.9 años (límites: 28-69 años), el promedio en hombres fue de 38 años y en mujeres de 52 años. Los síntomas faríngeos fueron bilaterales en 60% de los pacientes. Los



Cuadro 1. Características de los pacientes

Caso	Edad (años)	Sexo	Antecedente	Manifestación	Apófisis estiloides		Clasificación radiológica*	Tipo de calcificación†
					Izquierda (cm)	Derecha (cm)		
1	49	Femenino	Amigdalectomía	Bilateral	4.37	3.43	I	D
2	51	Femenino	Traumatismo	Unilateral	2.82	2.2	III	B
3	69	Femenino	Ninguno	Unilateral	4.97	2.77	I	D
4	50	Femenino	Amigdalectomía	Bilateral	3.78	3.98	II	D
5	55	Femenino	Ninguno	Unilateral	3.21	2.7	I	D
6	43	Masculino	Ninguno	Bilateral	3.52	3.56	I	D
7	43	Femenino	Ninguno	Bilateral	3.89	4.3	I	D
8	43	Masculino	Ninguno	Bilateral	3.07	2.9	I	D
9	48	Femenino	Traumatismo	Unilateral	2.6	3.5	II	B
10	28	Masculino	Amigdalectomía	Bilateral	3.2	3.45	III	B

* I: elongada; II: pseudoarticulada; III: segmentada.

† A: calcificada fuera de la línea media; B: parcialmente calcificada; C: nodular; D: completamente calcificada.

Cuadro 2. Signos y síntomas de los pacientes

Casos	Síntomas								Signos*		
	Faringo-dinia	Cuerpo extraño	Otalgia	Cefalea	Síncope	Mareo	Dolor al girar la cabeza	Odinofagia	Hioides	Fosa amigdalina	Estilo-mandibular
1	x							x	x	x	
2	x							x		x	
3		x					x	x		x	x
4	x						x	x	x	x	
5	x	x	x							x	
6	x									x	
7			x		x			x	x	x	x
8	x	x								x	
9	x			x						x	
10	x	x	x			x		x	x	x	

* Dolor a la palpación.

casos unilaterales (40%) se correlacionaron con tomografía con reconstrucción en 3D (**Figura 1**) en la que se observó una diferencia considerable en el tamaño entre las estiloides. El promedio de la longitud de las apófisis estiloides fue de 3.5 cm en la izquierda y de 3.2 cm en la derecha. En cuanto a los síntomas de los pacientes, el más frecuente fue faringodinia en 80%, seguido de

odinofagia en 60%, sensación de cuerpo extraño en 40%, otalgia en 30%, dolor faríngeo al girar la cabeza en 20%, cefalea, síncope y mareo en 10%. Los signos fueron dolor a la palpación en la fosa amigdalina en todos los pacientes, seguido de la palpación del asta menor del hueso hioides en 40% y 20% en la inserción del ligamento estilomandibular. Sólo 30% de los pacientes

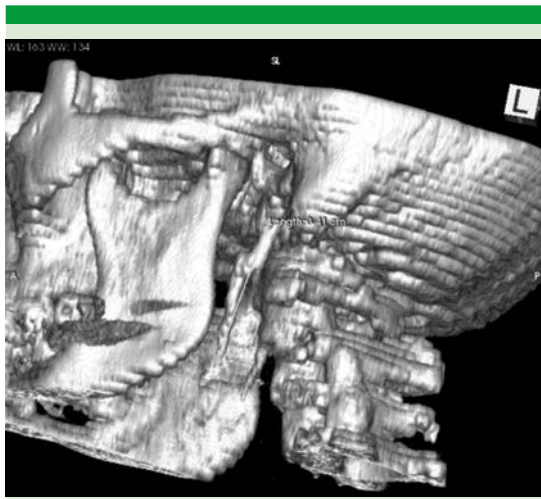


Figura 1. Tomografía con reconstrucción 3D.

tenían antecedente de amigdalectomía, 20% de traumatismo y 60% no tenía antecedentes de importancia para esta enfermedad.

En los hallazgos radiográficos por la clasificación de Langlais, se encontró que 60% de las estiloides estaban elongadas, 20% pseudoarticuladas y 20% fragmentadas. Por último, por la clasificación de osificación se observó que 70% estaban completamente calcificadas y 30% parcialmente calcificadas. No se ha observado que las características radiológicas tengan alguna relevancia clínica.

El tratamiento quirúrgico fue abordaje transoral en siete pacientes, el resto no aceptó cirugía. En los pacientes con síntomas bilaterales se abordaron ambas estiloides en el mismo tiempo quirúrgico. No hubo diferencias en la evolución posquirúrgica en relación con los antecedentes. No hubo complicaciones. Los pacientes mostraron alivio de los síntomas faríngeos a las dos semanas y en el seguimiento de seis meses a dos años se han mantenido asintomáticos.

DISCUSIÓN

El síndrome de Eagle es un conjunto de síntomas como faringodinia, odinofagia, sensación de cuerpo extraño directamente relacionado con la elongación de la apófisis estiloides, la calcificación de sus ligamentos o ambas.^{6,7} Eagle lo describió en 1937.^{1,2,8}

Anatomía

En la apófisis estiloides se inserta el ramillete de Riolo, con la aponeurosis estilofaríngea; divide el espacio vertebromaxilofaríngeo en parotídeo, espacio preestiloideo y espacio retroestiloideo.⁹ La norma de longitud del proceso estiloideo varía con gran frecuencia en la mayoría de los pacientes; éstos pueden mostrar de 20 a 30 mm; la longitud mayor de 25 mm se ha correlacionado con mayor riesgo en padecer síntomas faríngeos.¹⁰

En esta estructura se insertan tres músculos: estilofaríngeo, estilohioideo y el estilogloso, así como los ligamentos estilohioideo y el estilomandibular. La punta se continúa con el ligamento estilohioideo, que se extiende hasta el cuerno menor del hueso hioides. El ligamento estilomandibular se inserta en el ángulo de la mandíbula y limita los movimientos de protrusión. Además, se insertan dos ligamentos: el estilomandibular y el estilohioideo. La osificación de este último se relaciona con mayor frecuencia con este síndrome.¹⁰

Epidemiología

Se reporta que de 4 a 14% de la población general puede tener un apófisis estiloides con longitud mayor a 25 mm. De éstos sólo 3%⁶ (1.4 a 8%)^{2,8,11} padecen síntomas. Es más frecuente en mujeres con relación de 3 a 1 entre 30 y 50 años de edad.³



Causa

Diferentes teorías tratan de explicar la enfermedad causante del síndrome de Eagle:¹²

Desarrollo ontogenético recesivo: el cartílago contiene unidades mesenquimatosas con capacidad osteoformativa, lo que resulta en osificación antes que maduración normal de tejido fibroso.

Metaplasia reactiva: un elemento condral del arco de Reichert sufre cambio metaplásico y osificación, ya sea por estrés mecánico, traumático o ambos.

Hiperplasia reactiva: previa cirugía o irritación crónica, lleva a un resultado de osteítis, periosteítis osificante y tendinitis, produciendo miositis.

Genética: se cree que es un proceso que se transmite con herencia autosómica recesiva, con baja expresividad.

Dimorfismo congénito: existe incidencia alta de anomalías estiloideas en las personas que padecen malformaciones en la articulación atloidea occipital.

Teoría endocrina: se observa con mayor frecuencia en mujeres menopáusicas.

Traumatismo cervical en la cabeza y el cuello: puede ocasionar la fractura de apófisis estiloides.

Fisiopatología

La patogenia del síndrome es controvertida, probablemente relacionada con irritación mecánica por compresión del nervio glosofaríngeo o estructuras vasculares por la apófisis alargada. Existe asociación del síndrome con traumatismo y cirugía (fractura o amigdalectomía previas) e irritación crónica (infecciones) que pueden pro-

ducir osteítis, periosteítis osificante o tendinitis en el aparato hioideo.¹²

Manifestación

Eagle originalmente describió dos distintos tipos de síndrome: el clásico, con los siguientes datos clínicos: sensación de cuerpo extraño en la faringe, disfagia, odinofagia, otalgia del lado afectado o trismo generado posterior a amigdalectomía. Sin embargo, en la actualidad no es necesario este antecedente para establecer el diagnóstico.^{2,8}

Otros síntomas que refieren diferentes investigadores son: incremento de la salivación, dolor a la rotación de la cabeza y vértigo, que pueden involucrar a los nervios craneales V, VII, IX y X, sobre todo en el periodo posquirúrgico, con tejido fibroso, puede envolver estos nervios.^{2,8}

El segundo síndrome es de la arteria carótida causada por irritación mecánica y estimulación del plexo simpático en las paredes de las arterias carótidas externa e interna, con la punta estiloidea o la osificación del ligamento, ocasionando síntomas, como: dolor en las regiones infraorbitaria, temporal, auricular, occipital, cuello, cefalea e incluso síncope.^{2,8}

Clasificación radiológica

Langlais clasificó la apófisis estiloides radiográficamente en tipo I elongada, tipo II pseudoarticulada y tipo III segmentada (**Figuras 2 a 4**).²

Por el tipo de calcificación se divide en a) calcificada fuera de la línea, b) parcialmente calcificada, c) nodular y d) completamente calcificada.²

Diagnóstico

El diagnóstico se establece con una buena historia clínica tratando de insistir en el tiempo de

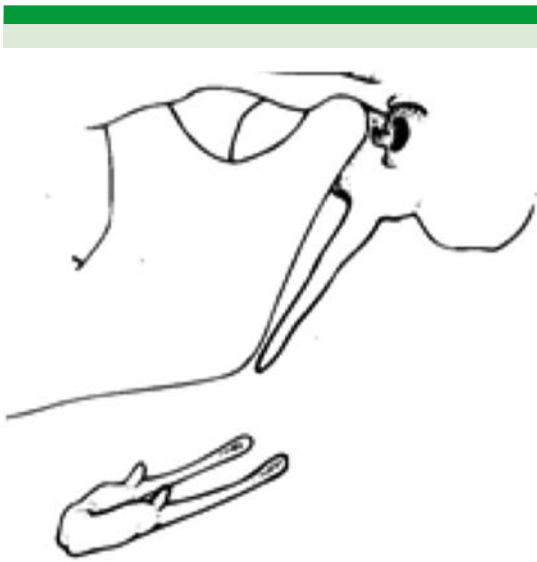


Figura 2. Apófisis estiloides elongada.

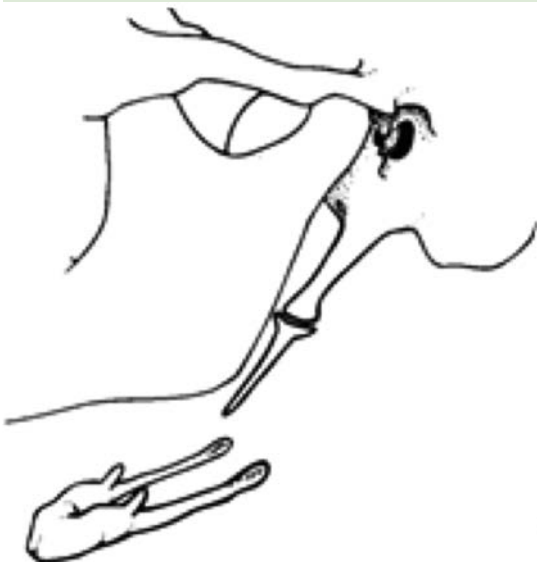

Figura 3. Apófisis estiloides pseudoarticulada.

los síntomas, factores exacerbantes, atenuantes y tratamientos previos. Todo ello para poder excluir enfermedades más frecuentes como:

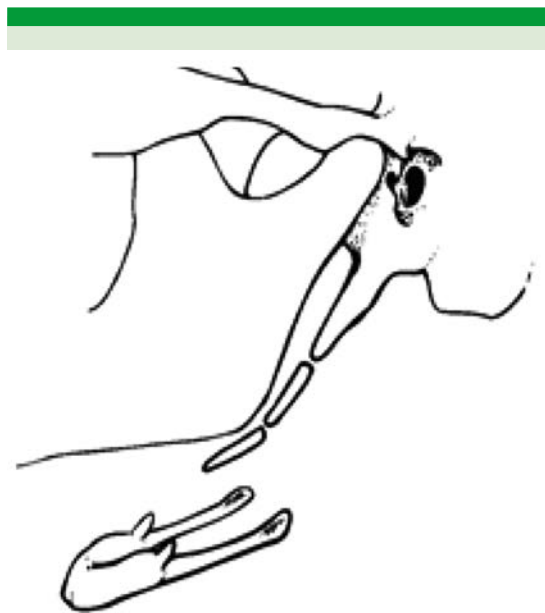


Figura 4. Apófisis estiloides segmentada.

infecciones, reflujo, alergias o disfunción temporomandibular.

Para complementar el protocolo se solicitan estudios de gabinete según el caso como: pH-metría, panendoscopia, anticuerpos anti-estreptolisinas y perfil alérgico que deben mostrar rangos normales para establecer el diagnóstico.¹³

La tomografía computada con reconstrucción 3D de partes óseas sirve para confirmar el diagnóstico;^{1,6,12} ante duda del mismo debe realizarse una prueba diagnóstica que consiste en infiltrar la fosa amigdalina con lidocaína simple a 2%. Si desaparecen los síntomas la prueba es positiva. Sin embargo, esta prueba suele ser muy molesta para el paciente, poco tolerada y, por tanto, no se recomienda^{1,3}

Tratamiento

El tratamiento médico es limitado. Se puede infiltrar esteroide en la fosa amigdalina, pero tiene



malos resultados.⁴ Hay dos tipos de abordajes: el transoral y el externo o cervical para cirugía a realizar. Los reportes no muestran diferencias significativas de éxito entre ambos abordajes, no así la comorbilidad en el abordaje externo ante la presencia de los grandes vasos; se requiere experiencia.⁷

Técnica transoral. Se coloca un retractor bucal para visualizar la cavidad oral. Se palpa la fosa amigdalina en busca de la punta de la estiloides. Una vez identificada se hace una incisión en la mucosa inmediatamente sobre la punta estiloidea seguida de una disección roma hasta la identificación de toda la apófisis estiloides. Se liberan las inserciones musculares, ligamentos y se corta la punta estiloidea (**Figura 5**). Se cierra en dos planos con suturas absorbibles. Las ventajas de este abordaje son: no hay cicatriz externa, menor tiempo quirúrgico, menos

trauma quirúrgico y es una técnica quirúrgica relativamente sencilla.⁷

Técnica externa. Se realiza una incisión horizontal de 2 a 3 cm por debajo del borde inferior mandibular que se extienda justo por detrás de la glándula submandibular al borde anterior del esternocleidomastoideo. Se eleva un colgajo subplatismal, hay que proteger la rama mandibular del facial. Se retrae el músculo esternocleidomastoideo para identificar el vientre posterior del músculo digástrico (**Figura 6**). Al llegar al espacio parafaríngeo se puede palpar la apófisis estiloides hasta su base, por lo que se puede reseca de manera segura una gran parte de la apófisis. Se cierran las incisiones por planos y se coloca un drenaje. Las ventajas del abordaje externo son: la gran exposición de la apófisis estiloides, disminuye el riesgo de infección del espacio parafaríngeo al no estar en contacto con la cavidad oral.¹⁴ Este procedimiento puede realizarse en pacientes no amigdalectomizados o en pacientes en los que se requiera visualizar los ligamentos estiloideos.⁷

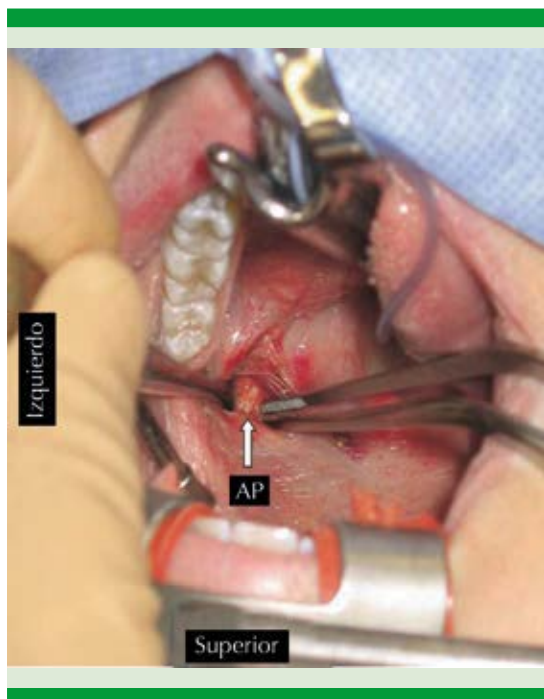


Figura 5. Abordaje transoral.
AP: apófisis estiloides.

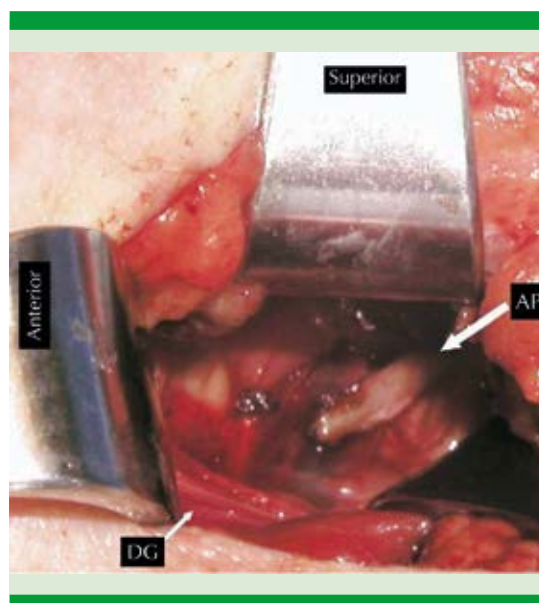


Figura 6. Abordaje externo.
DG: digástrico; AP: apófisis estiloides.

CONCLUSIONES

El diagnóstico se establece al considerar la posibilidad de este padecimiento en un paciente con cuadro clínico referido con más de tres meses de dolor faríngeo, multitratado y con evolución incipiente. La tomografía computada con reconstrucción 3D es de gran ayuda para confirmar el diagnóstico, el cual es clínico, por exclusión, por lo que encontrar elongada una apófisis estiloides por tomografía aislada no establece el diagnóstico.

REFERENCIAS

1. Murtagh RD, Caracciolo JT, Fernandez G. CT findings associated with Eagle syndrome. *Am J Neuroradiology* 2001;22(7):1401-1402.
2. Balasubramanian T. Elongated styloid process Eagle's syndrome. *Otolaryngology* 2010. Adquirido desde: <http://www.drtdbalu.co.in/eagle.html>
3. Farhat IH, Samy EM, Ziayee H, Aziz-Sultan AM, Heros CR. Eagle syndrome as a cause of transient ischemic attacks. Case report. *J Neurosurg* 2009;110(1):90-93. DOI: 10.3171/2008.3.17435.
4. Fusco DJ, Asteraki S, Spetzler RF. Eagle's syndrome: embryology, anatomy, and clinical management. *Acta Neurochir (Wien)* 2012;154(7):1119-26. doi: 10.1007/s00701-012-1385-2. Epub 2012 May 26.
5. Villalba LM, Miranda VE. Síndrome de Eagle: reporte de un caso. *Rev Mex Cir Bucal Maxilofacial* 2009;5(1):26-31.
6. Feldman VB. Eagle's syndrome: a case of symptomatic calcification of the stylohyoid ligaments. *J Canadian Chiropractic Assoc* 2003;47(1):21-27.
7. Mendelsohn AH, Berke GS, Chhetri DK. Heterogeneity in the clinical presentation of Eagle's syndrome. *Otolaryngol Head Neck Surg* 2006;134(3):389-93.
8. Bafaqeeh SA. Eagle syndrome: classic and carotid artery types. *J Otolaryngol.* 2000 Apr;29(2):88-94.
9. Martin TJ, Friedland DR, Merati AL. Transcervical resection of the styloid process in Eagle syndrome. *Ear Nose Throat J* 2008 Jul;87(7):399-401.
10. Fuentes FR, Oporto VG, Garay CI, et al. Proceso estiloides en una muestra de radiografías panorámicas de la Ciudad de Temuco-Chile. *Int J Morphol* 2007;25(4):729-733.
11. Savranlar A, Uzun L, Uğur MB, Ozer T. Three-dimensional CT of Eagle's syndrome. *Diagn Interv Radiol* 2005;11(4):206-9.
12. Castillo CE, Mantilla JC, Sandoval GP, Ramírez LM. Síndrome de Eagle: tomografía del proceso estiloideo elongado. *Otorrinolaringol Cir Cabeza Cuello* 2003;31(3).
13. Sanz GJ, Maiz C J, Lao LX, Viscasillas PG, Zschaecck LC. Síndrome de Eagle: ictus de repetición como presentación clínica; calcificación estilohioidea completa. *Acta Otorrinolaringol Esp* 2010;61:233-5. DOI: 10.1016/j.otorri.2009.05.009
14. Torres GA, Alcalá CL. Síndrome de Eagle: abordaje transoral vs. transcervical. *Acta Otorrinolaringol Cir Cabeza Cuello* 2008 jun;36(2):55-59. Id 497736.