



Anestesia local tumescente en rinoplastia: técnica de 15 puntos

Alfaro-Iraheta FA¹, Nava-Domínguez VH², Cabrera-Ramírez JF³, Albores-Méndez EM¹, Romo-Magdaleno JA², Moreno-Reynoso AS², Campos-Gutiérrez RI²

Resumen

ANTECEDENTES: el uso de la técnica de anestesia local tumescente (TALT) en enfermedad rinoseptal no está difundido en nuestro país; sin embargo, en países como Alemania y Estados Unidos es una técnica bastante utilizada.

OBJETIVO: demostrar que la técnica de anestesia local tumescente de 15 puntos (TALT 15) es segura y eficaz para realizar rinoseptoplastia en el consultorio y comparar la morbilidad asociada con la técnica TALT 15 *versus* anestesia general balanceada.

MATERIAL Y MÉTODO: estudio comparativo, ambispectivo, longitudinal efectuado del 1 de diciembre de 2014 al 1 de noviembre de 2015, en el que se propone la modificación de la técnica de 11 puntos de anestesia de Ashraf a la técnica de anestesia local tumescente de 15 puntos (TALT 15). Se describen los puntos que implica esta técnica. Se comparan las morbilidades entre TALT 15 y la anestesia general balanceada. Asimismo, se comparan los resultados con los obtenidos en el estudio de costo-efectividad de Turrubiates y colaboradores efectuado en 2009 para apreciar de manera objetiva los beneficios y bondades que ofrece la técnica TALT 15 para el abordaje de estas enfermedades sin la necesidad de administrar anestesia general balanceada y de quirófano.

RESULTADOS: se incluyeron 35 pacientes con cirugías rinoseptales mediante la técnica de anestesia local tumescente de 15 puntos, con predominio de pacientes femeninas; se observó menor sangrado transoperatorio y menor dolor posoperatorio con recuperación más rápida.

CONCLUSIONES: el uso de la técnica de anestesia local tumescente de 15 puntos en procedimientos quirúrgicos de enfermedad rinoseptal, además de reducir los costos en la atención médica del paciente, demuestra ser segura y eficaz para su uso de manera cotidiana.

PALABRAS CLAVE: anestesia local, rinoplastia.

An Orl Mex 2017 October;62(4):222-227.

Tumescent local anesthesia in rhinoseptoplasty: Technique of 15 points.

Alfaro-Iraheta FA¹, Nava-Domínguez VH², Cabrera-Ramírez JF³, Albores-Méndez EM¹, Romo-Magdaleno JA², Moreno-Reynoso AS², Campos-Gutiérrez RI²

Abstract

BACKGROUND: The use of the technique of tumescent local anesthesia in rhinoseptal pathology is not widespread in our country.

¹ Universidad del Ejército y FAM/EMGS, Ciudad de México.

² Servicio de Otorrinolaringología y Cirugía de Cabeza y Cuello, Hospital Central Militar, Ciudad de México.

³ Hospital Militar de Zona, La Paz, Baja California Sur, México.

Recibido: 5 de septiembre 2017

Aceptado: 27 de noviembre 2017

Correspondencia

Dr. Fernando Alberto Alfaro Iraheta
drfernandoalfaro@hotmail.com

Este artículo debe citarse como

Alfaro-Iraheta FA, Nava-Domínguez VH, Cabrera-Ramírez JF, Albores-Méndez EM y col. Anestesia local tumescente en rinoplastia: técnica de 15 puntos. An Orl Mex. 2017 oct;62(4):222-227.



However, in countries such as Germany and the United States, it is a widely used technique.

OBJECTIVE: To demonstrate that the local 15-point tumescent anesthesia technique (TALT 15) is safe and effective to perform rhinoseptoplasty in the consulting room and to compare the morbidity associated with TALT 15 *versus* balanced general anesthesia.

MATERIAL AND METHOD: A comparative, ambispective, longitudinal study performed from December 1st 2014 to November 1st 2015 proposing the modification of the technique of 11 points of anesthesia from Ashraf to TALT 15. The points involved in TALT 15 are described. The morbidities between TALT 15 and general balanced anesthesia are compared. Likewise, the results were compared with those obtained in the cost-effectiveness study of Turrubiates et al. (2009), in order to objectively evaluate the benefits offered by the TALT of the 15 points (TALT 15) for the management of these pathologies without the need of using balanced general anesthesia and operating room.

RESULTS: Thirty-five patients underwent rhinoseptal surgical procedures using TALT 15, predominantly female patients; it was reported less transoperative bleeding, less postoperative pain and faster recovery.

CONCLUSIONS: The use of the local 15-point tumescent anesthesia technique in surgical procedures of rhinoseptal pathology outside the operating room, in addition to reducing costs in the patient's medical care, proves to be safe and effective for employment on a daily basis.

KEYWORDS: anesthesia, local; rhinoplasty

¹ Universidad del Ejército y FAM/EMGS, Ciudad de México.

² Servicio de Otorrinolaringología y Cirugía de Cabeza y Cuello, Hospital Central Militar, Ciudad de México.

³ Hospital Militar de Zona, La Paz, Baja California Sur, México.

Correspondence

Dr. Fernando Alberto Alfaro Iraheta
drfernadoalfaro@hotmail.com

ANTECEDENTES

La rinoseptoplastia en el Hospital Central Militar es una de las intervenciones quirúrgicas más frecuentes realizadas por el servicio de Otorrinolaringología, su objetivo principal es conseguir mayor armonía de la nariz respecto al resto de las estructuras faciales. La nariz es la parte más prominente de la cara y debe ser tratada simultáneamente con los defectos de las otras partes de la misma. El análisis detallado de las unidades que forman la estructura nasal nos ha enseñado que en lugar de realizar una rinoseptoplastia rutinaria de reducción es posible lograr mejores resultados si se aumentan ciertas áreas, por ejemplo, la proyección de la punta de la nariz, el dorso o la longitud de una nariz corta).¹

En países como Estados Unidos y Alemania, la mayoría de las rinoseptoplastias y septoplastias se realizan con anestesia local,² en nuestro país aún predomina la anestesia general.

En 2009 Turrubiates y colaboradores³ concluyeron en un análisis de costo-efectividad que el uso de anestesia local para la realización de rinoplastia y rinoseptoplastia es una alternativa para el Ejército Mexicano y muy posiblemente para los servicios médicos de seguridad social, porque permite disminuir los gastos y tiene el mismo índice de éxito quirúrgico que en los pacientes operados con anestesia general balanceada.

Por lo expuesto, se decidió realizar este estudio cuyo objetivo fue demostrar que la técnica de

infiltración de anestesia local tumescente de 15 puntos es segura y eficaz en rinoseptoplastia; se comparó la morbilidad asociada con la técnica propuesta *versus* anestesia general balanceada.

MATERIAL Y MÉTODO

Estudio comparativo, ambispectivo entre la técnica de anestesia local tumescente de 15 puntos (TALT 15) *versus* anestesia general para realizar rinoseptoplastia en el Hospital Central Militar de México, realizado del 1 de diciembre de 2014 al 1 de noviembre de 2015. Se incluyeron 41 pacientes para aplicación de la técnica de anestesia local tumescente de 15 puntos. A los pacientes se le suministraron 3.75 mg de midazolam sub-lingual y se aplicó lidocaína con epinefrina 1:100,000 UI con base en 15 puntos sobre la región nasal; luego se realizó el procedimiento quirúrgico (rinoseptoplastia). Se valoró el dolor inmediato posoperatorio, al mes y a tres meses de la cirugía; se cuantificó el sangrado con gasas y se valoró el nivel de sedación obtenido. Por último, los datos obtenidos se compararon con los resultados del grupo de anestesia general balanceada de Turrubiates y su grupo (2009).

Técnica quirúrgica

A los pacientes seleccionados se aplicó crema a base de lidocaína más prilocaína en toda la región nasal 20 minutos previo al inicio de la anestesia tumescente, se administró media tableta sublingual de midazolam equivalente (3.75 mg);⁴ además, 15 minutos antes se colocaron en ambas fosas nasales algodones impregnados en oximetazolina y lidocaína en aerosol a 10% y se suministró una dosis de 30 mg de ketorolaco y 8 mg de dexametasona vía intravenosa.

Previo cálculo de la dosis con base en el peso del paciente (7 mg/kg de peso), se inició la técnica

de anestesia local tumescente, administrando lidocaína a 2% con epinefrina a una concentración de 1:100,000 UI. Para la aplicación del anestésico local se modificó la técnica de los 11 puntos de Ashraf y colaboradores y se denominó técnica de 15 puntos (Figuras 1 y 2). Consta de 5 puntos pares y 5 impares; los puntos impares son 7 (columelar), 8 (espina nasal anterior), 9 (punta nasal), 12 (dorso cartilaginoso) y 13 (dorso óseo), los puntos pares o de inyección bilateral son 1 (áreas I-II de Cottle), 2 (área III de Cottle), 3 (área IV de Cottle), 10 y 11 (cartílagos laterales inferiores), 14 y 15 en la unión de huesos propios con las apófisis ascendentes de los maxilares. Después de 10 minutos de la aplicación de anestesia local se valoró el nivel de sedación según la escala de valoración alerta/sedación (*Observer's Assessment Alertness/sedation Scale*) y se procedió a la realización de la cirugía. Al finalizar el procedimiento, se colocaron nuevamente algodones con oximetazolina y lidocaína a 10% en cada fosa nasal durante 15 minutos, mismos que se retiraron. Se colocó vendaje y férula nasal según estuviese indicado y los pacientes egresaron 30 minutos después de finalizada la intervención quirúrgica. Cada paciente se evaluó a la semana, al mes y al tercer mes posquirúrgico.

RESULTADOS

A 41 pacientes se realizó el procedimiento quirúrgico con técnica de anestesia local tumescente de 15 puntos, 6 fueron eliminados, uno por padecer ansiedad previo a la administración del anestésico local y 5 por no acudir a todas sus valoraciones posoperatorias. De los 35 pacientes, 71.5% (25) eran mujeres. La edad promedio fue de 30.7 ± 6.49 años.

Los tipos de cirugía realizada fue: rinoseptoplastia primaria: 25 (71%), rinoseptoplastia primaria abierta: 5 (14%), rinoseptoplastia secundaria: 3 (9%) y rinoseptoplastia secundaria abierta: 2 (6%).

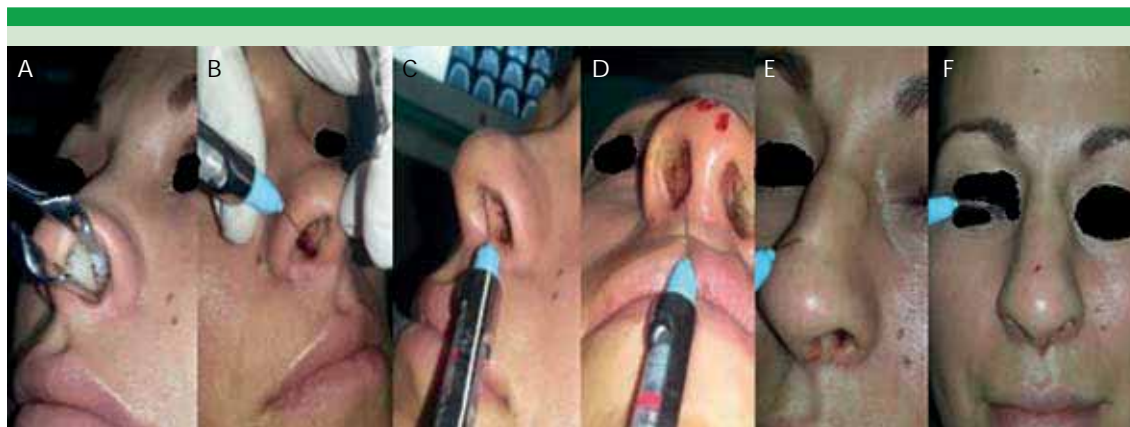


Figura 1. De izquierda a derecha se ejemplifica parte de los puntos de aplicación de la técnica de anestesia local tumescente de 15 puntos. **A.** Punto 1: áreas I y II de Cottle. **B.** Punto 8: base columela y espina nasal anterior. **C.** Punto 9: punta nasal. **D.** Punto 11: cartílago lateral inferior. **E.** Punto 12: dorso cartilaginoso. **F.** Punto 15: apófisis ascendente del maxilar.

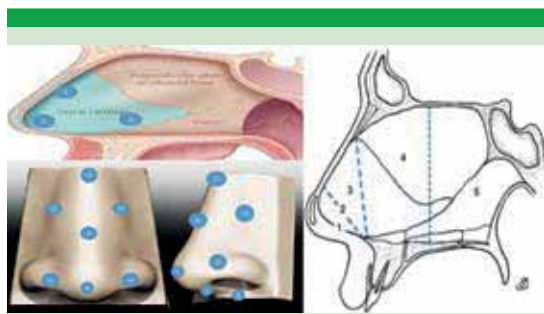


Figura 2. Se esquematizan los 15 puntos y las áreas de Cottle.

Los procedimientos realizados se muestran en la Figura 3. El dolor se valoró mediante la Escala Visual Análoga del dolor (EVA) en los pacientes sometidos a técnica de anestesia local tumescente de 15 puntos y los resultados se resumen en el Cuadro 1.

Los efectos secundarios durante la aplicación de la técnica de anestesia local tumescente de 15 puntos, así como las complicaciones de la rinoseptoplastia se exponen en el Cuadro 2.

Se compararon los resultados obtenidos con la técnica de anestesia local tumescente de 15 puntos *versus* los obtenidos con la técnica de anestesia general de Turrubiates y su grupo (Cuadro 3).

DISCUSIÓN

En México la técnica de anestesia local tumescente de 15 puntos es poco utilizada para procedimientos quirúrgicos de enfermedad rinoseptal, en países como Estados Unidos y Alemania la anestesia local se aplica de manera habitual en la realización de estos procedimientos, con resultados muy similares a los encontrados.^{3,4}

Los resultados obtenidos apoyan la técnica de anestesia local tumescente de 15 puntos en la realización de procedimientos quirúrgicos rinoseptales y así migrar hacia su uso y generar experiencia con esta técnica en los otorrinolaringólogos y cirujanos de cabeza y cuello del país. Se sugiere iniciar con procedimientos primarios y así adquirir dominio y familiarización con la

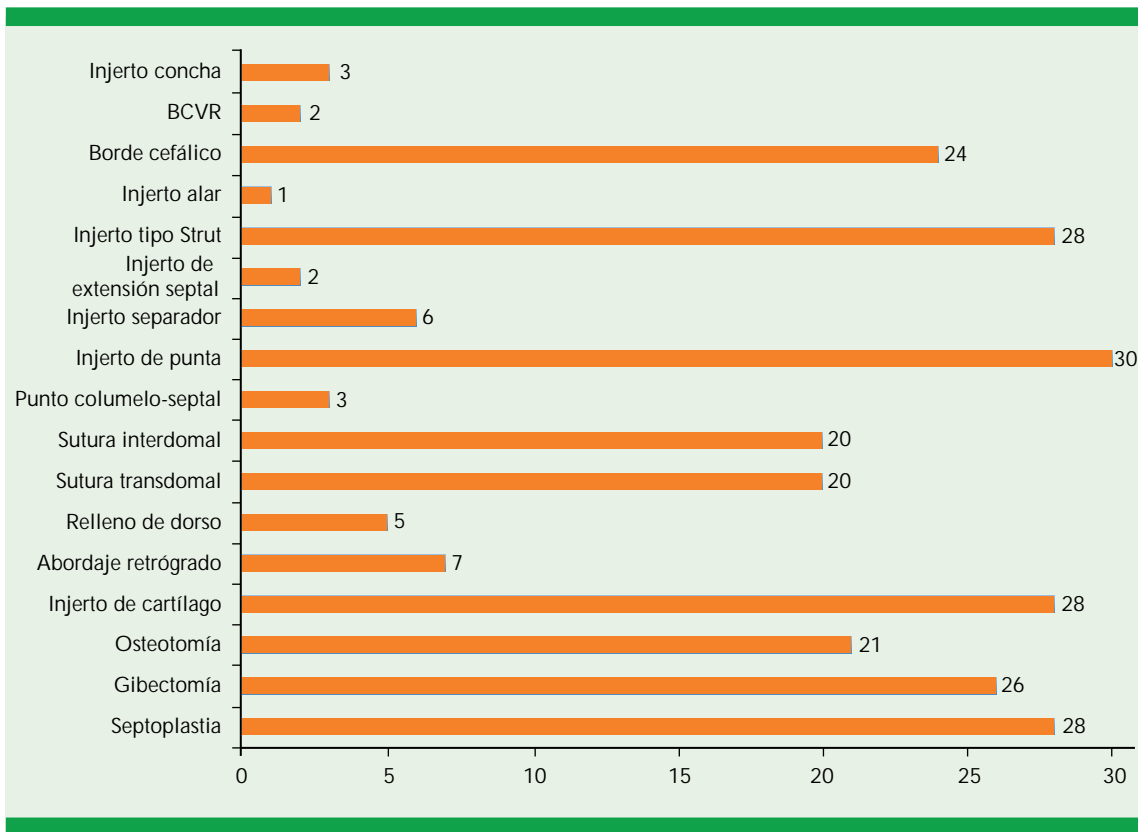


Figura 3. Procedimientos realizados durante la cirugía con técnica de anestesia local tumescente. BCVR: borde cefálico (vía retrógrada).

Cuadro 1. Evaluación del dolor con técnica de anestesia local tumescente

	Escala visual análoga			
	0	1	2	3
Número	35	35	35	35
Mínimo	0	0	0	0
Máximo	4	2	1	1
Media	0.74	0.31	0.057	0.02
Desviación estándar	1.009	0.58	0.24	0.17
Error estándar	0.18	0.10	0.04	0.03
Variancia	1.20	0.34	0.06	0.03

técnica, posteriormente incluir procedimientos secundarios o de mayor complejidad.

Cuadro 2. Registro de efectos secundarios con técnica de anestesia local tumescente (TALT) y secuelas posquirúrgicas en los pacientes tratados con técnica de infiltración con anestesia local

TALT, n = 35	Rinoseptoplastias, n = 35
Dolor	9 GR/AI 1
Mareo	1 Perforación septal 1
Nauseas/vómito	1 Sin secuelas 33
Sin efectos adversos	24
Total	35 Total 35

GR/AI: giba residual, abordaje intercartilaginoso.

La selección del paciente para la técnica de anestesia local tumescente de 15 puntos es decisiva porque hay pacientes demasiado ansiosos, lo que puede modificar el curso y colaboración.

Cuadro 3. Comparación de resultados entre grupo de técnica de anestesia local tumescente vs el grupo de Turrubiates (2009)³

VARIABLES	Anestesia general	Técnica de anestesia local tumescente	t	p
Edad (años)	27.6	30.7	2.838	< 0.00
Duración de la cirugía (horas)	2.42	1.63	- 11.169	< 0.00
Sangrado (cc)	62.3	17.43	- 41.842	< 0.00
EVA 0	2.5	0.74	- 9.882	< 0.00
EVA 1	1.07	0.31	- 7.673	< 0.00
EVA 2	0.57	0.057	- 12.883	< 0.00
EVA 3	0.50	0.02	- 16.500	< 0.00

Las desventajas manifestadas por los pacientes sometidos a técnica de anestesia local tumescente de 15 puntos fue el dolor durante la aplicación de los primeros cinco puntos de anestesia, esto ya se había reportado y una solución es aumentar el pH de la lidocaína, como lo indican Cepeda y colaboradores.⁵⁻⁷ Las complicaciones por rino-septoplastia están reportadas en la bibliografía médica entre 5 y 20%;⁸ las complicaciones posoperatorias identificadas en este estudio afectaron a 5.7% de los pacientes.

La técnica de anestesia local tumescente de 15 puntos para cirugías rinoseptales muestra bondades, como disección fácil mediante hidrodisección y menor sangrado (17.43 cc) debido al efecto vasoconstrictor de la epinefrina; esto permite la mejor exposición del sitio quirúrgico, con lo que la manipulación disminuye y propicia menor inflamación.

CONCLUSIÓN

El uso de la técnica de anestesia local tumescente de 15 puntos en procedimientos quirúrgicos de enfermedad rinoseptal, además de reducir los costos en la atención médica del paciente,³ demuestra ser segura y eficaz para su uso de manera cotidiana, con menor dolor posoperatorio y san-

grado y escasas complicaciones posquirúrgicas, comparada con la anestesia general balanceada.

REFERENCIAS

1. Gunter JP. Determinación clínica y análisis facial. Rinoplastia de Dallas. 2ª ed. Dallas, Texas: AMOLCA, 2007;53-71.
2. Rubin PJ, Bierman C, Rosow C, et al. The tumescent technique: the effect of high pressure and dilute epinephrine on absorption of lidocaine. *Plast Reconstr Surg* 1999 Mar;103(3):997-1002.
3. Turrubiates EM, Revilla MD, Vera DJ, Tellez GD, Marín MH, Gómez BE. Análisis costo-efectividad de la rinoplastia y rino-septoplastia con anestesia local en el Hospital Central Militar, *Rev Sanid Milit Mex* 2009;63(2)Mar-Abr:47-55.
4. Koeppel T, Constantinescu MA, Schneider J, Gubisch W. Current Trends in local anesthesia in cosmetic plastic surgery of the head and neck: results of a German national survey and observations on the use of ropivacaine. *Plast Reconstr Surg* 2005 May;115(6):1723-30.
5. Cepeda MS, Tzortzopoulou A, Thackrey M, Hudcova J, et al. Adjusting the pH of lidocaine for reducing pain on injection. *Cochrane Database Syst Rev* 2010 Dec 8;(12):CD006581. doi: 10.1002/14651858.CD006581.pub2.
6. Orlinsky M, Hudson C, Chan L, Deslauriers R. Pain comparison of unbuffered *versus* buffered lidocaine in local wound infiltration. *J Emerg Med* 1992 Jul-Aug;10(4):411-5.
7. Gaggero G, Meyer O, Van Gessel E, Rifat K. Alkalinization of lidocaine 2% does not influence the quality of epidural anaesthesia for elective caesarean section. *Can J Anaesth* 1995 Dec;42(12):1080-4.
8. Jaume RC, Gargallo AJ, Herráez VJ, Berini AL, Gay EC. Sedación consciente mediante benzodiazepinas en cirugía bucal. *Anales Odontostomatología* 1998;2:53-64.