



Dissección radical de cuello con abordaje cervical transversal único. Opción oncológica segura y estéticamente satisfactoria

José Francisco Gallegos-Hernández, María Lisandra Ramos-Macías

Resumen

ANTECEDENTES: El tipo de incisión cervical en la disección de cuello es fundamental para obtener adecuada exposición de los niveles ganglionares, efectuar resección ganglionar, disminuir la tasa de recurrencia cervical y estadificar adecuadamente a los pacientes con neoplasias en el área de cabeza y cuello. Hoy es importante lograr el equilibrio entre estos objetivos y la funcionalidad, estética y calidad de vida del paciente; la incisión cervical transversal logra este equilibrio.

OBJETIVO: Evaluar los resultados oncológicos y estético-funcionales de pacientes sometidos a disección de cuello con incisión cervical transversal, el número de ganglios disecados, las secuelas de la intervención y la satisfacción cosmética.

MATERIAL Y MÉTODO: Análisis retrospectivo de los expedientes de pacientes sometidos a disección radical de cuello modificada por vía de incisión transversal única cervical uni o bilateral, efectuado en un periodo de dos años (entre 2015 y 2016).

RESULTADOS: Se incluyeron 40 pacientes; 35 con carcinoma epidermoide y 5 con melanoma cutáneo; 28 disecciones fueron electivas (cN0) y 12 terapéuticas (cN+). La media de ganglios disecados fue de 35. En 7 la disección fue bilateral, en ninguno se combinó la incisión con prolongación vertical; no hubo complicaciones mayores y el resultado estético se consideró satisfactorio en todos los pacientes.

CONCLUSIÓN: La incisión cervical transversal nos permite la adecuada exposición de los cinco niveles ganglionares, disección de un número suficiente de ganglios y resultado estético-funcional satisfactorio.

PALABRAS CLAVE: Disección de cuello; resección ganglionar.

An Orl Mex 2018 January;63(1):15-21.

Radical neck dissection with transverse cervical approach. A safe oncological and aesthetically satisfactory option.

José Francisco Gallegos-Hernández, María Lisandra Ramos-Macías

Abstract

BACKGROUND: The type of cervical incision in neck dissection is essential to obtain adequate exposure of node levels, perform lymph

Departamento de tumores de cabeza y cuello, Hospital de Oncología, Centro Médico Nacional Siglo XXI, IMSS.

Recibido: 15 de diciembre 2017

Aceptado: 3 de febrero 2018

Correspondencia

Dr. José Francisco Gallegos Hernández
jfgalh61@gmail.com

Este artículo debe citarse como

Gallegos-Hernández JF, Ramos-Macías ML. Disección radical de cuello con abordaje cervical transversal único. Opción oncológica segura y estéticamente satisfactoria. An Orl Mex. 2018 ene;63(1):15-21.

node resection, decrease cervical recurrence rate and adequately stage patients with neoplasms in the head and neck area. Currently it is important to achieve a balance between these objectives and the functionality, aesthetics and quality of life of the patient; the transverse cervical incision achieves this balance.

OBJECTIVE: To evaluate the oncological and aesthetic-functional results of patients undergoing neck dissection with this approach, to evaluate the number of dissected lymph nodes, the sequelae of the intervention and cosmetic satisfaction.

MATERIAL AND METHOD: A retrospective analysis of records of patients submitted to radical dissection of neck modified by unique uni or bilateral transverse cervical incision performed in a period of two years (between 2015 and 2016).

RESULTS: Forty patients were included; 35 with squamous cell carcinoma and 5 with cutaneous melanoma. 28 dissections were elective (cN0) and 12 therapeutic (cN+). The average of dissected lymph nodes was 28. In 7 the dissection was bilateral, in none the incision was combined with vertical prolongation; there were no major complications and the aesthetic result was considered satisfactory in all patients.

CONCLUSION: Transverse incision is an approach that allows adequate exposure of the 5 node levels, dissection of a sufficient number of nodes and satisfactory aesthetic-functional result.

KEYWORDS: Neck dissection; Lymph node resection.

ANTECEDENTES

Diversas incisiones se han efectuado en el cuello con objeto de realizar la disección ganglionar desde que el procedimiento fue descrito por Crile y Martin,^{1,2} probablemente las tres incisiones más utilizadas en la actualidad son la tipo Paul-André o incisión en "palo de hockey", Kocher o submaxilar y Crile o Sibileau-Careaga, que combina una incisión submaxilar con un bastón vertical hacia la clavícula; todas ellas exponen adecuadamente los cinco niveles cervicales y permiten la óptima resección ganglionar facial, lo que disminuye la posibilidad de dejar ganglios metastásicos y de recurrencia cervical.

La incisión cervical para efectuar una disección de cuello debe cumplir su objetivo

oncológico, pero, además, debe dejar mínimas secuelas, mínima morbilidad y ser estética. En pacientes sometidos a radioterapia previa, además, debe ofrecer la menor posibilidad de dehiscencia de la herida, lo que implicaría necrosis de los colgajos y exposición de los grandes vasos, con el consecuente riesgo de hemorragia cataclísmica.

La disección radical de cuello clásica, como fue descrita por George Crile en 1906,¹ se efectúa actualmente sólo en alrededor de 10% de los pacientes con metástasis cervicales de carcinoma epidermoide, a la gran mayoría de los pacientes se les realizan procedimientos conservadores de las estructuras cervicales no ganglionares (esternocleidomastoideo, vena yugular interna y nervio accesorio espinal), estos procedimientos



agrupados bajo el nombre de disección radical modificada de cuello ofrecen el mismo control oncológico que la disección de Crile-Martin sin el menoscabo estético-funcional de ésta.³

Con excepción de un grupo selecto de pacientes, la radicalidad no es un factor que determine la recurrencia; los factores más importantes son: realizar disección completa de los niveles en riesgo, la resección de al menos 20 ganglios, efectuar el procedimiento en forma “facial”, esto es, disecando en monobloque los ganglios cervicales y la fascia cervical y yúgulo-carotídea, evitando retirar ganglio por ganglio y lograr la adecuada relación ganglios disecados/ganglios metastásicos.⁴

Hoy sabemos que no necesariamente a mayor radicalidad mayor control, la relación entre efectividad oncológica y calidad de vida es importante ahora más que nunca, de manera que se requiere un abordaje estético-funcional y, a la vez, oncológicamente efectivo.

Las incisiones transversas en cuello no son nuevas; MacFee las describió en 1960;⁵ sin embargo, éstas eran dobles; una incisión submaxilar y otra incisión supraclavicular que dejaba un puente dérmico entre ambas, esto disminuía el riesgo de exposición del eje vascular que se tenía con las incisiones verticales, sobre todo en pacientes radiados.

Con base en lo anterior, es fundamental ofrecer una incisión que permita hacer una disección facial completa, con mínima morbilidad y con resultado estético-funcional satisfactorio, el abordaje aquí presentado retoma el concepto de MacFee de incisión transversa que permite la adecuada irrigación de los colgajos, mínima posibilidad de cicatriz queloide y adecuada exposición, pero en una sola incisión, está localizada en la línea media de Langer de la cara lateral del cuello (**Figuras 1 y 2**).

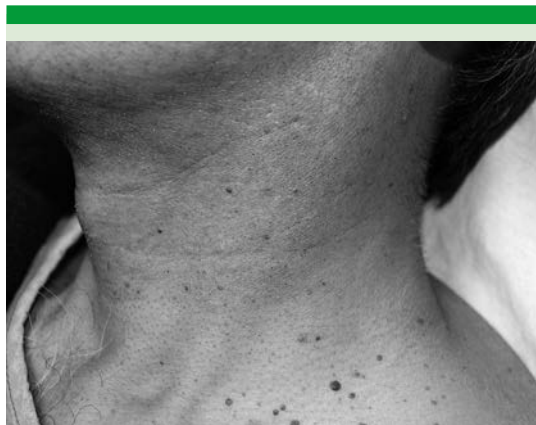


Figura 1. El pliegue transverso medio, siguiendo la línea de expresión de Langer, permite seleccionar el sitio de la incisión.

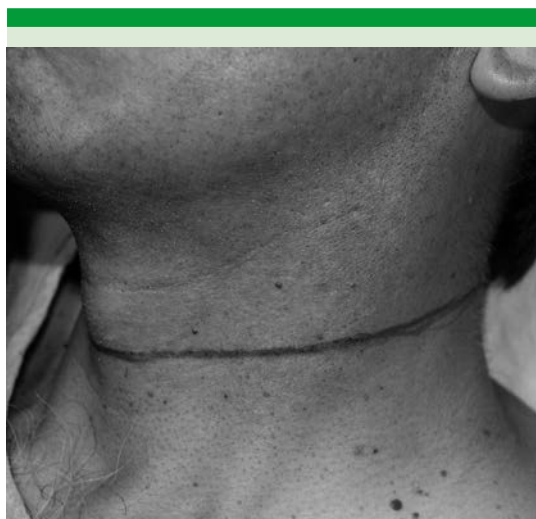

Figura 2. Diseño de incisión cervical transversa única para disección radical modificada de cuello izquierdo.

La incisión cervical única transversa permite dejar huella mínima en el cuello y acceder a los cinco niveles ganglionares, evitando secuelas estético-funcionales como otro tipo de incisiones lo hacen, sobre todo las que combinan incisiones verticales y horizontales (Sibileau-Careaga, Martin, Paul-André, etc.). **Figura 3**

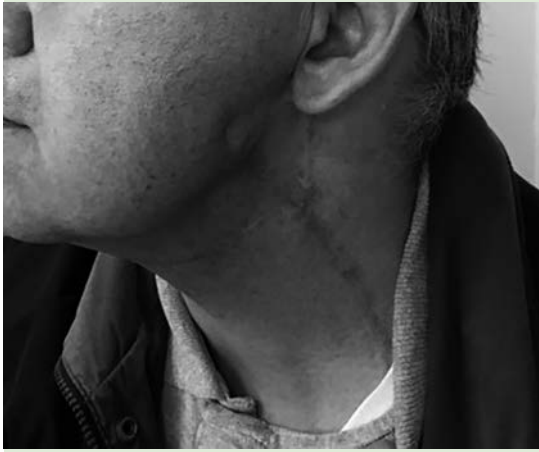

Figura 3. Las incisiones verticales producen contractura, cicatriz queloide y secuelas que afectan la calidad de vida del paciente.

El objetivo de este artículo es comunicar nuestra experiencia con este tipo de incisión en pacientes a los que se les hizo disección radical modificada de cuello.

MATERIAL Y MÉTODO

Análisis retrospectivo de los expedientes de pacientes a quienes se les efectuó disección radical de cuello modificada por vía de incisión transversa única cervical uni o bilateral efectuado en un periodo de dos años (entre 2015 y 2016).

La incisión en todos los pacientes se realizó siguiendo el pliegue cutáneo cervical medio con vértices en el borde anterior del trapecio y la línea media del cuello a la altura de la escotadura del cartílago tiroideos (**Figura 4**).

Cuando se requería disección del nivel IA, la incisión se extendía 2 a 3 cm hacia el otro lado del cuello, procedimiento que se denomina incisión transversa extendida; cuando se requería efectuar disección de cuello bilateral esta incisión se prolongó hasta el borde anterior del

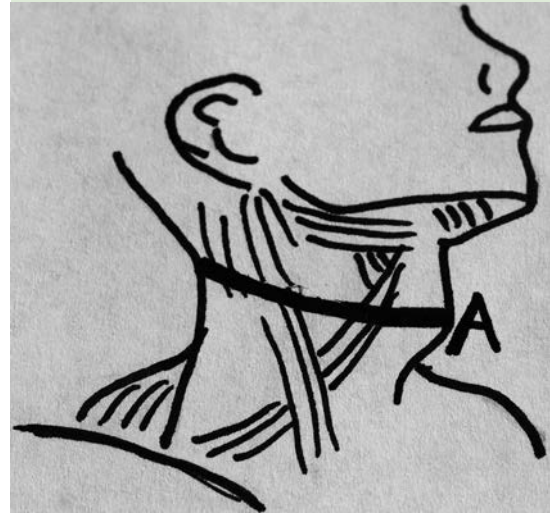


Figura 4. La incisión cervical transversa (A) se diseña a lo largo del pliegue transverso del cuello, sus vértices son la línea media a la altura de la escotadura del cartílago tiroides y el borde anterior del trapecio en su tercio medio; los colgajos superior e inferior son subplatismales.

músculo trapecio contralateral (incisión transversa bilateral).

Todos los niveles se identificaron con marcadores específicos en el momento de la cirugía y fueron referidos a estudio patológico formando un solo bloque (disección facial). **Figura 5**

Se evaluó el número de ganglios disecados en el reporte de patología, se consideró una disección completa si la disección había sido de al menos 25 ganglios.

En todos los pacientes se colocó drenaje cerrado al finalizar la intervención, el número de drenajes dependió de las características propias del cuello de cada paciente y de la extensión de la disección.

La sutura de la herida se realizó en dos planos (platisma y piel), no se incluyeron pacientes a

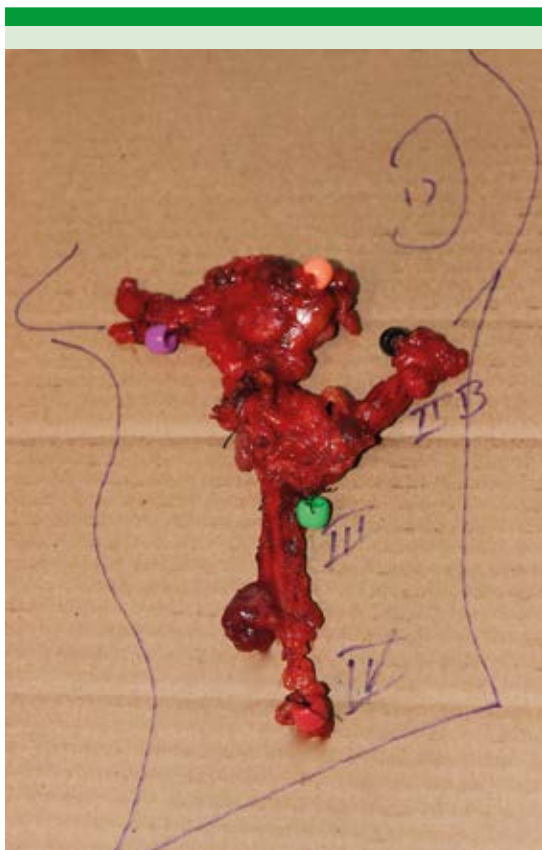

Figura 5. La disección cervical facial permite la resección en monobloque de todos los ganglios del cuello (en esta foto se muestran niveles IA a IV; disección antero-lateral).

los que se les había hecho reconstrucción con colgajos libres o pediculados.

En ninguno de ellos se efectuó disección aislada de ganglios, adenectomías ni tumorectomías.

RESULTADOS

Se incluyeron 40 pacientes, 25 hombres y 15 mujeres con edad media de 52 años; 35 tuvieron diagnóstico de carcinoma epidermoide originado en mucosas del área de cabeza y cuello y 5 de melanoma cutáneo originado en la piel cérvico-facial.

La mayoría de los pacientes ($n = 20$) se sometieron a disección de cuello antero-lateral, que comprende los niveles I a IV, en 11 la disección fue completa, se disecó de los niveles I a V y en 9 la disección fue de los niveles I a III o supraomohioidea, en todos los pacientes se incluyó la disección del nivel IIB o receso retroespinal.

En 28 pacientes la disección fue electiva (sin ganglios palpables) y en 12 fue terapéutica, con metástasis palpables o visibles en ultrasonido; el procedimiento se efectuó de rescate (posterior a fracaso de radioterapia) en 8 pacientes y en 32 se realizó como primer tratamiento.

La media de ganglios disecados fue de 35; el tipo de disección que menos ganglios obtuvo fue la supraomohioidea, con media de 28. Ninguno de los pacientes tuvo una disección ganglionar menor a 20 ganglios.

Secuelas postdisección: cuatro pacientes tuvieron paresia de la rama inferior del nervio facial (10%) que fue temporal en tres y permanente en uno. Dos pacientes tuvieron secuelas del XI par craneal, en ambos la secuela fue definitiva y se asoció con metástasis en el nivel IIB.

Ningún paciente tuvo complicaciones mayores ni tuvo que ser reoperado. Ninguno tuvo necrosis de colgajos, dehiscencias ni sepsis cervical.

DISCUSIÓN

La disección radical de cuello es la única forma que existe en la actualidad para etapificar a los pacientes con neoplasias originadas en el área de cabeza y cuello.^{6,7}

Los objetivos que se persiguen con la disección de cuello son: etapificación, clasificación de los pacientes en grupos de riesgo que nos permita seleccionar terapias coadyuvantes, evitar recurrencias cervicales que no sean posibles

de someter a rescate posteriormente y lograr control regional.⁷

Para que el procedimiento sea efectivo y logre sus objetivos necesita: adecuada exposición del campo quirúrgico para lograr disecar todos los niveles ganglionares del cuello, permitir irrigación de los colgajos cervicales para evitar su isquemia, adecuada relación de la incisión con los vasos del cuello limitando la exposición de éstos en caso de dehiscencia de la herida, facilidad para lograr incluir el sitio del primario en la resección en caso necesario, ser compatible con procedimientos reconstructivos, permitir la adecuada separación de estomas (traqueotomía principalmente) y permitir la apropiada función cervical con resultado cosmético-estético adecuado.⁸

Los abordajes que combinan incisiones horizontales con verticales afectan no sólo la estética y la función del cuello, sino que son proclives a producir contracturas y cicatrices queloides y deterioran la calidad de vida del paciente, la utilizada con más frecuencia de este tipo es la incisión tipo Sibileau-Careaga, o Hayes-Martin; incisión en "Y", en la que la intersección de la porción horizontal con la vertical suele quedar en el bulbo carotídeo, de manera que cualquier complicación de la herida puede implicar exposición del eje vascular con el consecuente riesgo. Las incisiones horizontales dobles tipo MacFee, aunque evitan esta exposición, afectan la irrigación de los colgajos, sobre todo del puente dérmico intermedio, la incisión tipo Paul-André o "en palo de hockey" o "en J", la más usada, tiene una porción vertical que se opone a las líneas de Langer y facilita la formación de queloide o contractura.⁹

Es evidente que todas ofrecen la adecuada exposición quirúrgica de todos los niveles cervicales y facilitan la disección facial del cuello; sin embargo, es menester lograr el equilibrio entre

el adecuado abordaje desde el punto de vista oncológico y la estética y función con mínimas secuelas y complicaciones.¹⁰

La relación entre ganglios disecados y metastásicos o índice de densidad ganglionar es un factor pronóstico con valor independiente en pacientes con cáncer de cabeza y cuello; es muy importante que durante la disección de cuello el procedimiento se haga en forma de disección facial para obtener así el mayor número de ganglios disecados y disminuir la posibilidad de recurrencia regional; a menor número de ganglios disecados y mayor número de metastásicos el pronóstico es peor,¹¹ en esta serie la incisión transversa permitió lograr un número satisfactorio de ganglios disecados, por lo que puede considerarse una vía de abordaje oncológicamente segura.

La incisión cervical transversa ofrece la combinación satisfactoria entre disección ganglionar en número de ganglios disecados y de niveles cervicales, con adecuado resultado estético (**Figuras 6 y 7**), permite el abordaje a todos los niveles de cuello y ofrece, incluso a pacientes

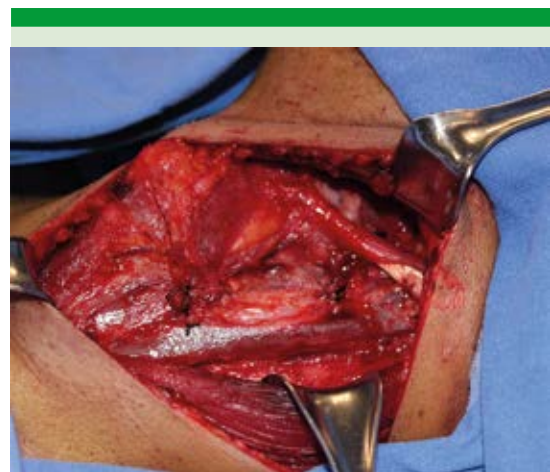

Figura 6. La incisión transversa permite la exposición adecuada de todos los niveles cervicales.

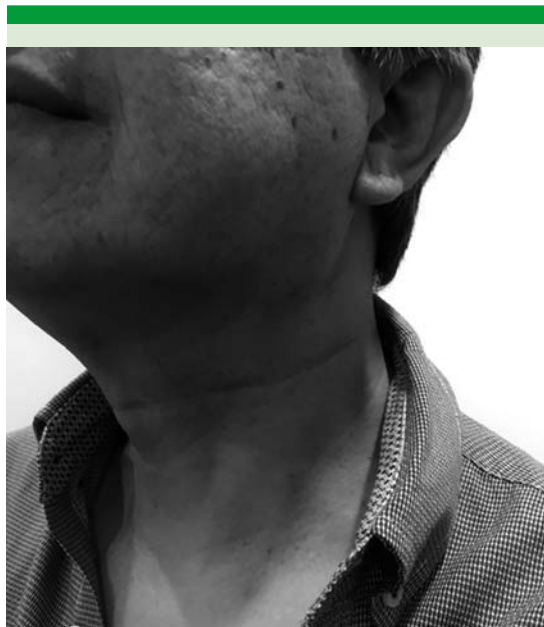

Figura 7. El resultado estético a largo plazo es adecuado con mínima morbilidad.

con antecedentes de radioterapia, mínimo riesgo de necrosis de colgajos.

Puede practicarse de manera bilateral para disección supraomohioidea o para disección completa uni o bilateral.

Agradecimientos

A Natalie Gallegos García, artista, por su contribución con el dibujo de la incisión cervical transversa.

REFERENCIAS

1. Crile G. Excision of cancer of the head and neck, with special reference to the plan of dissection based on 132 patients. *JAMA* 1906;47(22):1780-1786. doi:10.1001/jama.1906.25210220006001a
2. Martin H, Del Valle B, Ehrlich H, Cahan WG. Neck dissection. *Cancer* 1951;4:441-499.
3. Gallegos-Hernández JF, Martínez-Gómez H, Flores-Díaz R. La disección radical de cuello en el cáncer de vías aerodigestivas superiores (VADS). Indicações, extensión y radicalidad. *Cir Cir* 2002;70(5):369-76.
4. Song CM, Ji YB, Kim IS, Lee JY, Kim DS, Tae K. Low transverse incision for lateral neck dissection in patients with papillary thyroid cancer: improved cosmesis. *World J Surg Oncol* 2017; May 4;15(1):97. doi: 10.1186/s12957-017-1160-1.
5. MacFee FW. Transverse incisions for neck dissection. *Ann Surg* 1960 Feb;151(2):279-284.
6. Paleri V, Urbano TG, Mehanna H, et al. Management of neck metastases in head and neck cancer: United Kingdom National Multidisciplinary Guidelines. *J Laryngol Otol* 2016;130(S2):S161-S169.
7. Gallegos HJF, Minauro MGG, Ortiz MAL, Luna CM. Disección radical de cuello. En: Barrera FJL, Gallegos HJF, Granados GM, Gurrola MH, Hernández CA, editors. *Cáncer de cabeza y cuello*. México: Alfil; 2015;45-54.
8. Chagas JF, Pascoal MB, Aquino JL, et al. Single transverse extended incision for radical neck dissection. *Rev Col Bras Cir* 2016 Jul-Ago;43(4):270-275. doi: 10.1590/0100-69912016004012
9. Guillier D, Moris V, Al Hindi AA, et al. Surgical approaches in neck dissection: Comparing functional, oncologic and aesthetic aspects of transverse cervicotomy to Paul André's approach. *Ann Chir Plast Esthet* 2017; Aug 21. pii: S0294-1260(17)30122-X. doi: 10.1016/j.anplas.2017.07.017. [Epub ahead of print].
10. Gane EM, Michaleff ZA, Cottrell MA, et al. Prevalence, incidence and risk factors for shoulder and neck dysfunction after neck dissection: A systemic review. *Eur J Surg Oncol* 2017 Jul;43(7):1199-1218.
11. Kim RY, Ward BB, Brockhoff HC 2nd, Helman JI, Braun TM, Skouteris CA. Correlation of lymph node density with negative outcome predictors in oral and maxillofacial squamous cell carcinoma. *J Oral Maxillofac Surg* 2016 Oct;74(10):2081-2084.