



Rinoseptoplastia en niños: análisis a largo plazo del perfil facial de tejidos blandos

Rhinoseptoplasty in children: Long-term analysis of the facial profile of soft tissues.

Fausto López-Ulloa,¹ Angélica María Sifontes-Muñoz,² Frank Carlos Sánchez-Rojas,² Olga Plowes-Hernández³

Resumen

OBJETIVO: Evaluar el efecto de la cirugía rinoseptal en el crecimiento nasofacial de tejidos blandos, con la hipótesis de que la rinoseptoplastia en niños a partir de los seis años de edad permite el crecimiento nasofacial normal.

MATERIAL Y MÉTODO: Estudio longitudinal, retrolectivo, comparativo pre y posquirúrgico efectuado de 2000 a 2017 en pacientes operados de rinoseptoplastia por obstrucción y deformidad nasal en edad pediátrica, entre 6 y 16 años, de una consulta privada de Otorrinolaringología en la Ciudad de México, con seguimiento posquirúrgico de 5 a 15 años. Se evaluó el ángulo nasofrontal, nasofacial, nasomental y mentocervical establecidos por Powell, antes de la cirugía mediante análisis fotográfico de perfil, que se compararon con los ángulos obtenidos después de la cirugía. Se determinó el crecimiento nasofacial de tejidos blandos.

RESULTADOS: Se incluyeron 29 pacientes. Todos los ángulos mejoraron después de la cirugía con tendencia a la normalidad según Powell.

CONCLUSIÓN: La cirugía rinoseptal integral en niños a partir de los seis años de edad con desviación septal obstructiva y de la pirámide nasal no altera el crecimiento nasofacial de tejidos blandos a largo plazo, sino que permite el desarrollo normal.

PALABRAS CLAVE: Rinoplastia; niños; desviación septal.

Abstract

OBJECTIVE: To evaluate the impact of rhinoseptal surgery upon the nasofacial soft tissues, with the hypothesis that rhinoseptoplasty in children starting at 6 years of age allows for normal nasofacial growth.

MATERIAL AND METHOD: A longitudinal, retrolective and prospective, comparative pre and post-surgical study was made from 2000 to 2017 in pediatric patients between 6 and 16 years of age that were operated for nasal obstruction and rhinoseptal deformity, with post-surgical follow-up for 2 to 15 years. Patients were selected from among the outpatients of a private ORL clinic in Mexico City, and the nasofrontal, nasofacial, and nasomental angles were measured before surgery by means of a photographic analysis of their profile, compared with the angles obtained after surgery, and with the angles established by Powell. In addition, the nasofacial growth of soft tissues was determined.

RESULTS: There were included 29 patients. All the angles improved after the surgery, with a tendency to normalcy according to Powell.

CONCLUSION: Full rhinoseptal surgery in children from 6 years of age with obstructive septal deviation as well as deviation of the nasal pyramid, does not alter the nasofacial growth of soft tissues in the long term, but rather, allows for a normal development.

KEYWORDS: Rhinoseptoplasty; Children; Septal deviation.

¹ Otorrinolaringología, cirugía plástica y reconstructiva facial, rinología, práctica privada.

² Otorrinolaringología, rinología, cirugía facial y cirugía endoscópica de senos paranasales, práctica privada.

³ Otorrinolaringología, práctica privada.

Recibido: diciembre 2017

Aceptado: junio 2018

Correspondencia

Fausto López Ulloa
botofacial@yahoo.com.mx

Este artículo debe citarse como

López-Ulloa F, Sifontes-Muñoz AM, Sánchez-Rojas FC, Plowes-Hernández O. Rinoseptoplastia en niños: análisis a largo plazo del perfil facial de tejidos blandos. An OrL Mex. 2018 abril-junio;63(2):68-75.



ANTECEDENTES

La cirugía rinoseptal en niños y sus efectos en el desarrollo facial ha sido un tema de interés y controversia durante años. El crecimiento facial es complejo y multifactorial. Posterior al nacimiento, existen tres periodos de crecimiento nasal, durante el segundo año de vida, a los cuatro años de edad y el tercer periodo catalogado como el de crecimiento más rápido desde los 8 años hasta los 14.¹ En un estudio realizado en Estados Unidos en 1988 se demostró que el crecimiento nasal se completaba a los 16 años en las mujeres y hasta los 18 años en los hombres.²

Estudios reportan que no existe relación entre los centros de crecimiento del tercio medio y la nariz.³ Nute y Moss⁴ refieren que el hueso y el cartílago no regulan su propio crecimiento, el hueso crece como reacción a la matriz que lo rodea y comprime. El hueso en la cara crece por aposición, es decir, la superficie del hueso se remodela en dirección opuesta a la que está siendo trasladada por crecimiento de estructuras adyacentes destruyendo la capa anterior y formando una nueva. Vetter y su grupo, en 1984,⁵ estudiaron la densidad celular y las colonias de condrocitos en el tabique humano, y encontraron áreas de crecimiento diferentes: el margen anterior del tabique demuestra alta densidad celular y capacidad de proliferación a cualquier edad; el área supramaxilar lo hace a la edad de la prepubertad y declina hasta la edad adulta. La porción central tiene índice de crecimiento más alto en la infancia y aumento de la densidad celular desde la infancia hasta la pubertad. En la porción posterior del tabique cartilaginoso no se demostraron variaciones con respecto a la edad.⁵

Las primeras rinoseptoplastias en niños las reportaron Freer y Killian en 1902 y 1905, respectivamente, desde este primer reporte han surgido debates sobre cuál es la edad ideal para realizar una intervención quirúrgica rinoseptal en niños.⁶

Cuando existe obstrucción nasal causada por desviación septal podrán aplicarse técnicas quirúrgicas orientadas a redirigir las corrientes de aire para adecuar los flujos y las presiones de las mismas. Ello puede lograrse removiendo, reemplazando o recolocando algunos tejidos de la nariz. En 1958 Cottle, junto con otros colaboradores, propusieron la hemitransfixión como una vía de acceso para efectuar cirugía septal amplia y para la corrección de la pirámide nasal. También propusieron la reconstrucción submucopericóndrica y submucoperióstica del tabique, porque sus espacios son avasculares y con el abordaje se evita la lesión de los nervios, arterias, venas, glándulas y mucosa.^{7,8}

La rinoseptoplastia en niños es controvertida desde el decenio de 1950, debido a la preocupación por un efecto adverso en el crecimiento nasal y facial.⁹ El cartílago cuadrangular lo definen como piedra angular en el desarrollo de la pirámide nasal y en 1970 se publicó un artículo que declaraba que la cirugía nasofacial debía retrasarse hasta que el proceso de crecimiento hubiera cesado.¹⁰ Sin embargo, la evidencia reciente proveniente de numerosos estudios ha demostrado que puede realizarse de manera segura en el paciente pediátrico con deformidad de la pirámide nasal y con obstrucción nasal, siempre y cuando se utilice una técnica conservadora reconstruyendo anatómicamente las estructuras, permitiendo el buen desarrollo nasofacial. Se han realizado estudios a largo plazo en grupos de niños con síntomas de obstrucción nasal y con desviación septal sin corregir quirúrgicamente y tuvieron mayor incidencia de deformidades nasofaciales y dentales en comparación con el grupo control de pacientes simétricos facialmente y sin desviación septal. Por tanto, no realizar la cirugía rinoseptal en niños afectados por desviación de la pirámide septal y obstrucción nasal puede ser más perjudicial, porque los conduce a maloclusión dental, anomalías nasofaciales y morbilidad respiratoria. La mayor parte de los

estudios aboga que el momento de la cirugía nasoseptal es a partir de los seis años.¹⁰⁻¹³

En México, actualmente no existe un consenso sobre qué técnica quirúrgica es mejor para corregir la deformidad rinoseptal en niños, por falta de estudios con seguimiento a largo plazo y descripción detallada de la técnica.

En este estudio se analizan los ángulos nasofrontal, nasofacial, nasomental y mentocervical en niños de 6 a 16 años de edad, a quienes se les hizo rinoseptoplastia por obstrucción nasal y deformidad de la pirámide nasal en la que se utilizó una técnica quirúrgica segura, funcional e integral trabajando las estructuras nasoseptales y los cornetes inferiores, asegurando la ventilación de la vía aérea superior, permitiendo mejoría en los ángulos nasofaciales, así como crecimiento nasofacial normal a largo plazo.

El tratamiento quirúrgico de la deformidad rinoseptal en niños ha crecido en aceptación en los últimos años. Hoy en día algunos autores están de acuerdo en que la cirugía septal puede realizarse en niños menores sin alterar el crecimiento facial; sin embargo, no existe estudio previo que demuestre de manera objetiva con mediciones internacionales aceptadas la existencia de un crecimiento normal de tejidos blandos faciales e incluso el beneficio estético de esa cirugía, por lo anterior, se efectúa la documentación mediante el análisis de Powell en pacientes sujetos a este tipo de cirugía en esta investigación.

MATERIAL Y MÉTODO

Estudio longitudinal, retrolectivo, comparativo antes y después en el que de 2000 a 2017 se incluyeron pacientes entre 6 y 16 años de edad, de uno y otro sexo, a quienes se les practicó rinoseptoplastia por obstrucción nasal y deformidad de la pirámide nasal, que tuviesen seguimiento fotográfico mínimo de cinco años del posoperatorio.

Se revisaron las historias clínicas en la consulta privada de otorrinolaringología de uno de los autores en la Ciudad de México.

Se tomaron fotografías antes y después de la cirugía con una cámara Sony Alpha DSLR-A100, lente 3.5 70 con ring light, fondo azul a 1.30 m de distancia del paciente, en posición lateral, el plano de Frankfort paralelo al piso, posición de reposo incluyendo los labios, dientes en oclusión, cabello detrás de la oreja, sin anteojos. Se imprimieron las fotografías pre y posoperatorias y se les realizó el trazado de acuerdo con Powell;¹⁴ se midieron ángulos y se realizó análisis de Powell antes y después de la intervención quirúrgica (**Figura 1**).

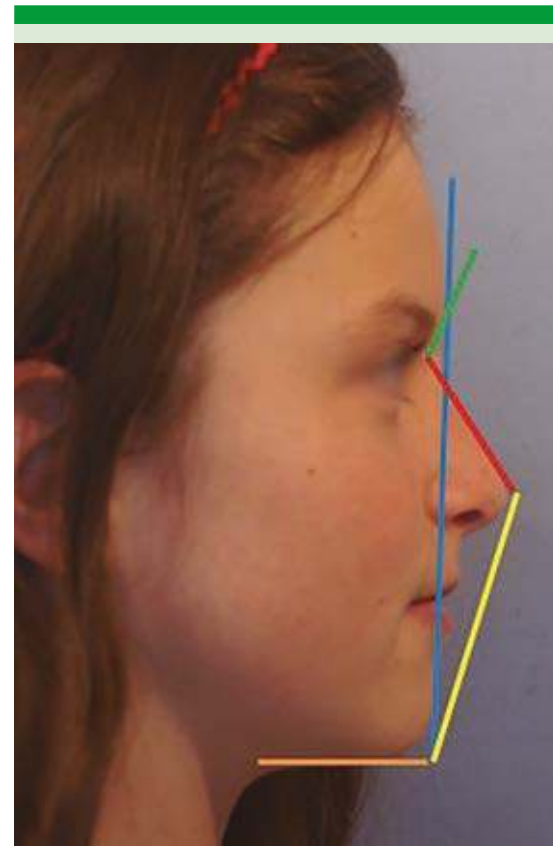

Figura 1. Análisis facial de Powell en fotografía preoperatoria.



Técnica de trazado: 1. Se trazó el plano facial sobre tejidos blandos partiendo de la glabella hasta el pogonion. 2. Se dibujó una línea frente a la glabella hasta el nasión. Se trazó, además, la tangente al dorso nasal. Esta línea parte de la punta del dorso de la nariz hasta el nasión. Cuando existió deformidad nasal consistente en elevación o depresión en el dorso, ésta fue transectada. 3. Se midió el ángulo nasofacial formado entre el plano facial y la línea tangente al dorso nasal. 4. Se trazó la línea nasomental o plano estético de Ricketts. 5. Se trazó una línea desde el punto cervical al mentoniano intersectando con la línea glabella-pogonion.

El análisis comparativo de las variables numéricas se efectuó mediante análisis de variancia, t de Student; se consideró significativa una diferencia menor de 0.05.

Se realizó el abordaje de Fausto López Ulloa (FLI)¹⁵ a todos los pacientes, bajo anestesia general balanceada. Se infiltra con lidocaína 2% + epinefrina (1:100,000 UI), en puntos convencionales para anestesia locorregional y la mucosa, donde se realizan las incisiones del abordaje.

Se comienza con una incisión intercartilaginosa (IC) izquierda, seguida de una incisión hemitransfictiva y replicando las mismas incisiones del derecho, con la única variante que en este lado la incisión hemitransfictiva es más larga porque inicia en la espina nasal anterior y se extiende hasta unirse con la incisión intercartilaginosa en forma de T.

Se introduce la punta de la tijera de iris en el plano subpericóndrico, para exponer el dorso cartilaginoso mediante disección roma. Se separa la unión fibrosa del cartílago lateral superior y el cartílago lateral inferior mediante disección cortante, exponiendo el dorso cartilaginoso. Se identifica el borde caudal del tabique, se retiran

las fibras pericóndricas que envuelven al mismo, se fija el cartílago septal con la pinza de Addson-Brown y con el bisturí se realiza un raspado del borde caudal del tabique hasta identificar de frente tres tejidos: a) mucosa y pericondrio derecho, b) cartílago septal y c) mucosa y pericondrio izquierdo. Con un gancho recto de Goldman y de manera perpendicular al cartílago septal, se entra al plano subpericóndrico 5 mm por arriba del ángulo caudo-ventral (espina nasal anterior), deslizando el gancho hacia el ángulo anteroinferior sin dificultad y, de ser necesario, el plano se corrobora con el cuchillo o disector de Cottle, realizando así la porción anterior de los túneles 1 y 4 de Cottle. Se completa la transfixión, liberando el complejo punta-nasal.

Al terminar esta disección e identificar las estructuras, es posible realizar modificaciones que nos permitan llevar las diferentes estructuras anatómicas a la normalidad, lo que en definitiva incrementará la posibilidad de tener éxito en la cirugía.

Se visualiza el tabique y se realiza una incisión sobre el cartílago cuadrangular, respetando la L estructural (dejando 1 cm anterior y superior de cartílago cuadrangular); se desinserta la región posterior de la unión osteo-cartilaginosa con la lámina perpendicular del etmoides y se reseca la porción medial e inferior del cartílago cuadrangular y de la lámina perpendicular del etmoides.

Se desinserta el tabique de la premaxila y se recoloca sobre la espina nasal anterior. Se da un punto de fijación en ocho con sutura PDS 3-0. Se restituye el tabique con restos del cartílago cuadrangular, previamente morcelizado y con lámina perpendicular del etmoides. Se dan puntos transeptales simples con catgut crómico 4-0 (**Figura 2**).

Ante asimetrías en la pirámide ósea y requerir osteotomías, se realizan osteotomías laterales de

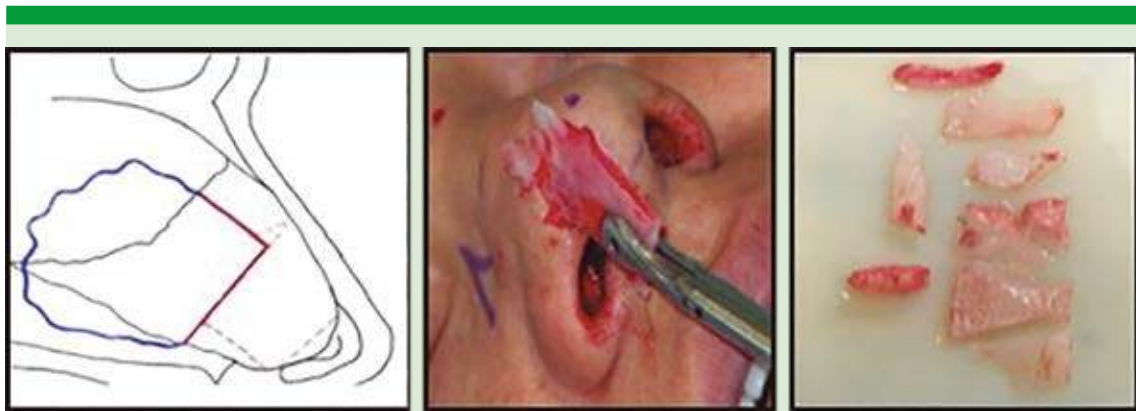


Figura 2. Resección amplia septal con reposicionamiento posterior.

manera interna mediante una incisión vestibular con osteotomo de 2 mm realizándolas de manera baja-alta,¹² respetando el triángulo de Webster o se realiza la técnica de Let-Down de Cottle, alineando la pirámide nasal.

Terminados los procedimientos valvulares, septales, dorsales y del lóbulo, se procede a la realización de la M plastia; consistente en un colgajo mucocutáneo y al cierre de las incisiones. Se realiza un corte mucocutáneo de aproximadamente 3 mm introduciendo la tijera de Fomon de manera perpendicular al tabique, justo en el vértice de la unión de las incisiones intercartilagosas e incisión hemitransflectiva (colgajo en T) dividiendo el ángulo de 90° en dos esquinas de 45° para formar así el colgajo en M, con lo que se previene la retracción cicatricial que a menudo es el resultado de una incisión redonda o de Joseph.¹⁶

La sutura de la M plastia se realiza con catgut crómico 4-0 dando uno o dos puntos de sutura en la incisión intercartilaginosa y tres o cuatro en la incisión hemitransflectiva, es muy importante no llevar las esquinas de la plastia hacia el ángulo cutáneo formado por las incisiones, sino aproximarlos sin tensión dejando un rombo que cicatrizará por segunda intención. De esta

manera se logra la reconstrucción anatómica nasal y se evitan complicaciones.

RESULTADOS

Se incluyeron 29 pacientes, 16 del sexo femenino. La media de edad en los hombres fue de 13 ± 2.6 años (entre 6 y 16 años) y de las mujeres fue de 10.9 ± 2 años (entre 8 y 15 años en el momento quirúrgico). El tiempo de seguimiento posoperatorio fue de 5 a 15 años, con mediana en las mujeres de 7 y en los hombres de 5.

La medición de los ángulos nasofrontal, nasofacial, nasomental y mentocervical preoperatorios no demostró diferencia significativa al compararlos entre sexos. Los ángulos de perfil facial de tejidos blandos obtenidos antes de la cirugía fueron mayores en comparación con los referidos por Powell, a excepción del ángulo nasomental que es evidentemente inferior.

Los ángulos del perfil facial pre y posoperatorios de tejidos blandos mostraron cambios estadísticamente significativos, con crecimiento satisfactorio posterior a la cirugía. Las **Figuras 3 a 5** muestran los ángulos de perfil facial de tejido blandos obtenidos posterior a la cirugía y se comparan con

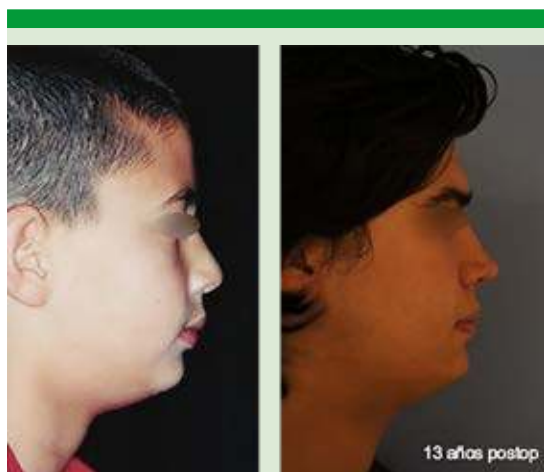

Figura 3. Paciente con imágenes de control pre y pos-cirugía a 13 años.

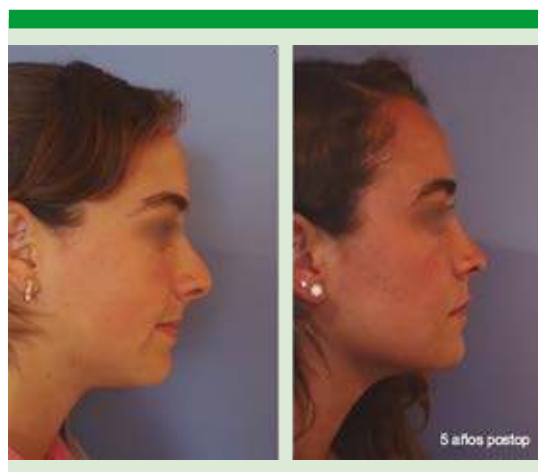

Figura 5. Fotografía que muestra cambios faciales cinco años después de la operación.

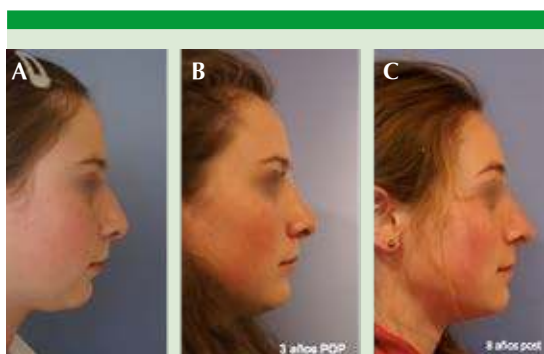

Figura 4. Seguimiento de la paciente tres (B) y ocho años (C) después de la intervención quirúrgica.

los ángulos de referencia reportados por Powell, que evidencia promedio posquirúrgico dentro del intervalo y acercándose al promedio establecido por Powell. Sin embargo, el límite superior del ángulo mentocervical de nuestra muestra es el que más se diferencia de Powell.

DISCUSIÓN

Los pacientes pediátricos operados son similares en edad a los estudiados por Bejar y colaborado-

res,¹⁷ quienes reportan la intervención quirúrgica rinoseptal en niños con obstrucción nasal severa a partir de los seis años de edad, además, recomiendan preferencia por la cirugía a partir de la edad de 14 años en las mujeres y de 16 años en los hombres, esperando que se haya completado el desarrollo nasofacial.

Cristophel y Gross consideran que el procedimiento nasal en niños puede realizarse a partir de los cinco años de edad.¹² En cuanto al seguimiento posoperatorio Tasca y colaboradores,¹⁶ a pesar de que no midieron perfil facial de tejidos blandos, evaluaron el efecto de la cirugía rinoseptal en niños en un estudio retrospectivo con seguimiento hasta de 12 años, en el que valoraron retardo del crecimiento nasal utilizando medidas antropométricas y concluyeron que la rinoseptoplastia endonasal no interfiere en el desarrollo craneofacial, pudiendo compararse con nuestro estudio en el que obtuvimos un intervalo de seguimiento de 5 a 15 años con mediana de 7 años y en donde los ángulos posquirúrgicos en comparación con los prequirúrgicos confirman que existió un crecimiento normal del perfil facial de tejidos blandos, además de que las me-

diciones posoperatorias se encuentran dentro de los valores de referencia establecidos por Powell. Estos resultados permiten confirmar el crecimiento normal de tejidos blandos faciales de niños a los que se les hizo rinoseptoplastia integral y las alteraciones de los ángulos preoperatorios disminuyeron en el posoperatorio (**Figuras 3 a 6**).

Este trabajo es el primero en reportar el correcto crecimiento del perfil facial de tejidos blandos posterior a una rinoseptoplastia en niños, evaluado por fotografía antes y después de la cirugía y con seguimiento a largo plazo.

La respiración oral a consecuencia de la obstrucción nasal por desviación septal y de la pirámide produce alteraciones del crecimiento facial. D'Ascanio y su grupo¹¹ demostraron que los pacientes respiradores orales obligados por desviación septal tienen aumento en la altura facial del tercio superior e inferior, además de una posición retrógnata mandibular, en comparación con controles del mismo sexo y de la misma edad.

Las bases fisiológicas de la relación entre los parámetros craneofaciales y la obstrucción nasal crónica en la infancia todavía son poco conocidos. Dos componentes de la respiración oral crónica parecen influir en el desarrollo facial: a) la ausencia prolongada de flujo de aire

nasal puede afectar el crecimiento del esqueleto maxilofacial, como lo demuestran Schlenker y su grupo.¹⁸ b) La respiración bucal lleva a una nueva postura con el fin de compensar la disminución del flujo de aire nasal y permitir la respiración.¹⁹ Consideramos que esto puede corregirse mediante una rinoseptoplastia integral, al llevar las estructuras a una posición anatómica correcta, que permita el desarrollo normal de los tejidos óseos y blandos faciales.

Según Verwoerd y su grupo,²⁰ los problemas obstructivos severos secundarios a afección nasoseptal son indicaciones para efectuar rinoplastia en niños, que debe realizar reconstrucción cartilaginosa septal, reposicionar y fijar el tabique caudal a la espina nasal o columnella, no afectar la unión osteo-cartilaginosa del cuadrangular con la lámina perpendicular y evitar el uso de materiales aloplásticos, mismos criterios aplicados en nuestros pacientes.

Se requieren más investigaciones que establezcan el crecimiento de tejidos blandos faciales posterior a una cirugía rinoseptal y generen parámetros de referencia universal de crecimiento nasofacial, acordes a intervalo de edad y sexo porque está demostrado que el crecimiento en mujeres es más rápido;² asimismo, obtener percentiles que reflejen valores de referencia de simetría facial de acuerdo con la edad y el género.

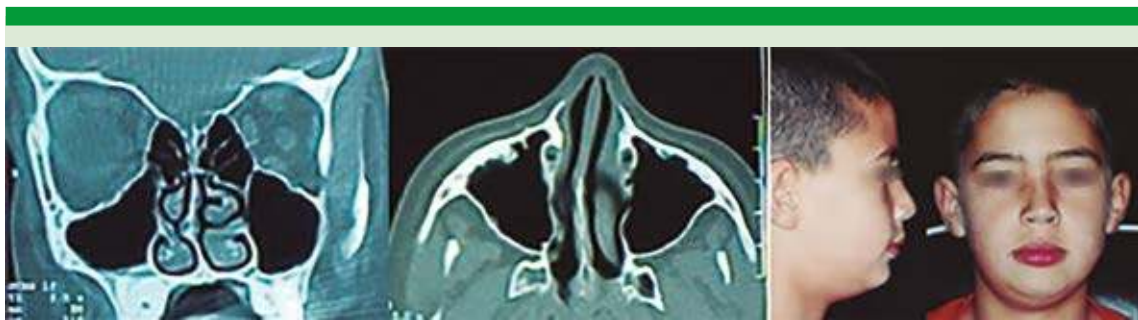


Figura 6. Tomografía computada que muestra la desviación del tabique en el paciente de la imagen de la derecha.



CONCLUSIONES

En los niños con obstrucción nasal existen diversos criterios acerca de a qué edad debe realizarse una rinoseptoplastia, ante el temor de alteraciones en el crecimiento facial o deformidad estética. Es importante individualizar el caso antes de decidir un tratamiento quirúrgico, apoyado en el acucioso examen rinológico, identificación de la enfermedad septal, con o sin afectación de la pirámide nasal o enfermedades concomitantes.

Recomendamos el abordaje FLI para realizar una rinoseptoplastia integral en niños porque permite la reposición septal ósea y cartilaginosa, la fijación del cartílago cuadrangular a la premaxila, la conservación del mucopericondrio en la realización de los túneles, manejo de la pirámide nasal y la válvula nasal, así como la cicatrización simétrica de los tejidos nasales.

La medición de los ángulos nasofrontal, nasofacial, nasomental y mentocervical mejoró tras la cirugía a largo plazo.

REFERENCIAS

1. Van der Heijden P, Korsten-Meijer A, van der Laan B, Wit H, Goorhuis BS. Nasal growth and maturation age in adolescents. *Arch Otolaryngol Head Neck Surg* 2008;134(12):1288-93.
2. Meng H, Goorhuis J, Kapila S, Nanda R. Growth changes in the nasal profile from 7 to 18 years of age. *Am J Orthod Dentofac Orthop* 1988;94(4):317-326.
3. Pirsig W. Growth of the deviated septum and its influence on midfacial development. *Facial Plast Surg* 1992 Oct;8(4):224-32.
4. Nute JS, Moss PJ. Three-dimensional facial growth studied by optical surface scanning. *J Orthod* 2000;27(1):31-38.
5. Vetter U, Heit W, Helbing G, Heinze E, Pirsig W. Growth of the human septal cartilage: cell density and colony formation of septal chondrocytes. *Laryngoscope* 1984 Sep;94(4):1226-9.
6. Goldman BI. New technique in surgery of the deviated nasal septum. *A.M.A. Arch Otolaryngol*. 1956 Oct;64(3):183-89.
7. Cottle M, Loring R, Fischer G, Gaynon I. The maxilla-premaxilla approach to extensive nasal septum surgery. *AMA Arch Otolaryngol* 1958 Sep;68(3):301-13.
8. Azuara E, García R. *Rinología ciencia y arte*. Barcelona: Masson Salvat; 1996;219-29.
9. Farrior R, Connolly M. Septorhinoplasty in children. *Otolaryngol Clin North Am* 1970;3:345-64.
10. Haberal CI, Ceylan K, Bayiz U, Olmez A, Samim E. Acoustic rhinometry in the objective evaluation of childhood septoplasties. *Int J Pediatr Otorhinolaryngol* 2005 Apr;69(4):445-48.
11. D'Ascanio L, Lancione C, Pompa G, Rebuffini E, Mansi N, Manzini M. Craniofacial growth in children with nasal septum deviation: a cephalometric comparative study. *Int J Pediatric Otorhinolaryngol* 2010 Oct;74(10):1180-83.
12. Cristophel JJ, Gross WC. Pediatric septoplasty. *Otolaryngol Clin North Am* 2009;42(2):287-94.
13. Lawrence R. Pediatric septoplasty: A review of the literature. *Int J Pediatr Otorhinolaryngol* 2012 May;76(8):1078-81.
14. Powell N, Humphreys B. *Proportion of the aesthetic face*. New York: Thieme Stratton 1984;65-71.
15. Lopez-Ulloa F, Plowes-Hernández O, Ortiz-Moreno CD, Montes-Bracchini JJ. Abordaje integral de Fausto López Infante para cirugía endonasal. *An Orl Mex* 2016 Sep;61(4):271-279.
16. Tasca I, Compadretti CG. Nasal growth after pediatric septoplasty at long term follow up. *Am J Rhinol Allergy* 2011 Jan;25(1):e7-12.
17. Bejar I, Farkas GL, Messner A, Crysedale SW. Nasal growth after external septoplasty in children. *Arch Otolaryngol Head Neck Surg* 1996 Sep;122(8):816-21.
18. Schlenker LW, Jennings DB, Jeiroudi MT, Caruso MJ. The effects of chronic absence of active nasal respiration on the growth of the skull: a pilot study. *Am J Orthod Dentofacial Orthop* 2000 Jun;117(6):706-713.
19. Josell SD. Habits affecting dental and maxillofacial growth and development. *Dent Clin North Am* 1995 Oct;39(4):851-860.
20. Verwoerd C, Verwoerd-Verhoef H. Rhinosurgery in children: developmental and surgical aspects of the growing nose. *Laryngo-Rhino-Otologie* 2010 May;89 Suppl 1:546-71.