



## Utilización de diversos métodos de conservación de cartílago septal. Comparación de cuatro sistemas

### Use of different conservation methods of septal cartilage. A comparison of four systems.

Juan Eugenio Salas-Galicia,<sup>1</sup> Héctor Ramírez-Ojeda,<sup>2</sup> Fausto López-Infante,<sup>4</sup> Rodolfo Sánchez-Cisneros<sup>3</sup>

#### Resumen

**OBJETIVO:** Comparar diversos métodos de conservación de cartílago septal.

**MATERIAL Y MÉTODO:** Estudio prospectivo, longitudinal, analítico, observacional, en el que del 1 de marzo de 1987 al 1 de marzo de 1988 se tomaron cartílagos septales de pacientes sanos a los que se les efectuó septumplastia electiva y se conservaron en cuatro medios diferentes: solución salina a 0.9%, solución Hartmann, merthiolate blanco al 1:1000 y alcohol etílico a 70% en refrigeración estándar de 5°C. Se realizaron estudios histológicos con microscopio de luz de las muestras y bacteriológico de los medios de conservación a 30, 60, 90, 180 y 365 días.

**RESULTADOS:** Los cartílagos presentados en solución salina y solución Hartmann se mantuvieron bien conservados hasta 365 días, mientras que los conservados en merthiolate blanco y alcohol mostraron diversos grados de alteraciones nucleares y citoplasmáticas desde 30 días. Los muestreos bacteriológicos fueron negativos en todos los grupos.

**CONCLUSIONES:** Los cartílagos septales se conservan en buen estado en solución Hartmann o solución salina a 0.9% en refrigeración estándar a 5°C hasta 365 días.

**PALABRAS CLAVE:** Cartílago; solución salina; solución Hartmann; trasplantes.

#### Abstract

**OBJECTIVE:** To compare different methods of conservation of septal cartilage.

**MATERIAL AND METHOD:** A prospective, longitudinal, analytical, observational study was done from March 1st 1987 to March 1st 1988, in which septal cartilage was taken from healthy patients undergoing elective septumplastia and stored in four different media: 0.9% saline, Hartmann solution, 1:1000 white merthiolate and 70% ethyl alcohol in standard refrigeration of 5°C. Histological studies with light microscopy of the samples and bacteriological studies of the storage media were carried out at 30, 60, 90, 180 and 365 days.

**RESULTS:** Cartilage presented in saline and Hartmann solution remained well preserved up to 365 days, while those preserved in white merthiolate and alcohol showed varying degrees of nuclear and cytoplasmic alterations from 30 days. Bacteriological samplings were negative in all groups.

**CONCLUSIONS:** Septal cartilages are conserved in good state in Hartmann or saline solution at 0.9% in standard refrigeration of 5°C up to 365 days.

**KEYWORDS:** Cartilage; Saline solution; Hartmann solution; Transplants.

<sup>1</sup> Otorrinolaringólogo y cirujano de cabeza y cuello. Práctica privada, Veracruz, Ver., México.

<sup>2</sup> Práctica privada.

<sup>3</sup> Jefe del servicio de Anatomía Quirúrgica, Hospital Regional 20 de Noviembre, ISSSTE, Ciudad de México.

<sup>4</sup> Rinólogo, práctica privada.

**Recibido:** 16 de octubre 2020

**Aceptado:** 19 de octubre 2020

#### Correspondencia

Juan Eugenio Salas Galicia  
eugeniosalas@prodigy.net.mx

#### Este artículo debe citarse como

Salas-Galicia JE, Ramírez-Ojeda H, López-Infante F, Sánchez-Cisneros R. Utilización de diversos métodos de conservación de cartílago septal. Comparación de cuatro sistemas. An Orl Mex. 2020; 65 (4): 168-174.



## INTRODUCCIÓN


Este trabajo surgió de la necesidad de crear un banco de cartílagos para los servicios de otorrinolaringología y cirugía plástica y reconstructiva de nuestro hospital; durante varios años estos servicios han venido aplicando injertos cartilagosos homólogos conservados en merthiolate blanco al 1:1000 con antibióticos del tipo aminoglucósidos, específicamente kanamicina o gentamicina, con buenos a regulares resultados pero sin poder conservarlos por más de un mes sin que muestren datos de deshidratación y lisis celular, por lo que se decidió tomar una nueva alternativa conservándolos en solución salina a 0.9% o solución Hartmann por ser los medios en que se conservan los cartílagos transoperatoriamente y por isotónicas en relación con el líquido intercelular.

El cartílago septal es uno de los materiales de injerto más usados por sus propiedades biológicas, su falta de reacción alergizante y de fácil obtención, ya que, según los reportes estadísticos de nuestro hospital, la septumplastia electiva es el procedimiento quirúrgico más frecuente.

## ANTECEDENTES

Al revisar la bibliografía mundial encontramos que existen pocos trabajos específicos de la investigación del medio óptimo para la conservación de cartílagos septales, el más reciente de éstos es el presentado por López Infante y Macayza en mayo de 1986 en el XXXVI Congreso Nacional de la SMORL y CCC en Puerto Vallarta, en el que conserva el cartílago en solución salina en congelación hasta un año con buenos resultados. Existen muchos otros artículos que mencionan el uso de merthiolate blanco al 1:1000 y del alcohol etílico a 70% como medios de conservación de injertos cartilagosos con aplicación en otología, laringología y ortopedia, la mayor parte de ellos en refrigeración a 5°C.

El cartílago es una variedad de tejido conectivo especializado de origen mesenquimatoso del que existen tres tipos: elástico, fibroso y hialino, a este último grupo pertenece el cartílago septal, que está constituido por una porción celular y una intercelular o matriz cartilaginosa. La primera está formada por los condrocitos que pueden estar solos o agrupados en cavidades pequeñas dentro de la matriz, llamados nidos celulares; los condrocitos son células esféricas con un núcleo grande, esférico central con uno o más nucléolos. Su citoplasma es granular fino y moderadamente basófilo a consecuencia de muchos ribosomas libres y de un retículo endoplásmico granuloso, además contiene mitocondrias, grandes vacuolas y gotas de grasa (**Figura 1**).



**Figura 1.** A. Capa fibrosa del pericondrio. B. Capa condrógena del pericondrio. C. Crecimiento por oposición. D. Condrocito en una laguna. E. Sustancia intercelular. F. Crecimiento intersticial. G. Nido celular.

El componente intercelular o matriz es un gel de consistencia firme, constituida por una porción amorfa, basófila por su contenido de condromucina y ácido condroitin sulfúrico y otra parte constituida por fibras de colágena.

El cartílago tiene dos formas de crecimiento, el crecimiento intersticial o endógeno dado por la reproducción de condrocitos jóvenes y elaboración de matriz y el crecimiento por aposición o exógeno dado por la emigración de fibroblastos del pericondrio hacia la matriz de cartílago transformándose en condrocitos. La característica única que permite que los injertos cartilagosos sobrevivan es que sus células se nutren por difusión a través de la sustancia intercelular, que impide que el cuerpo receptor reconozca las características antigénicas y más aún impide que los anticuerpos o las células destructoras entren en contacto con los condrocitos (Figura 2).

**MATERIAL Y MÉTODO**

Estudio prospectivo, longitudinal, analítico, observacional, en el que del 1 de marzo de 1987 al 1 de marzo de 1988 las muestras de cartílagos septales se tomaron al azar de pacientes sanos a los que se les hizo septumplastia electiva, se les retiró el pericondrio, se lavaron con solución salina a 0.9% y se eliminaron los fragmentos machacados, que se depositaron en frascos estériles de boca ancha. Los cartílagos se conservaron en solución salina a 0.9%, solución Hartmann, merthiolate blanco a 1:1000 y alcohol etílico a 70% en refrigeración estándar a 5°C.

Estas muestras se analizaron a 30, 60, 90, 180 y 365 días, efectuándose estudio bacteriológico de las soluciones al momento de tomarse el cartílago para ser fijado en formaldehído a 10% para su estudio histológico con microscopio de luz. Se excluyeron las muestras de pacientes con antecedentes infecciosos, como: hepatitis, sífilis,




Figura 2. A. Capilar. B. Líquido tisular. C. Células condrógenas. D. Difusión a través de un gel. E. Gel calcificado. F. Células muertas.

paludismo, herpes, infecciones por citomegalovirus y, desde luego, pacientes en quienes se sospechara tuvieran SIDA (Cuadro 1).

Cuadro 1. Material y métodos

Días	Solución salina	Solución de Hartman	Merthiolate	Alcohol
30	M15	F38	M32	M23
60	M39	M18	M25	F22
90	F23	M22	F28	M25
180	M18	F19	M25	M32
365	M25	F28	F23	M19

Control: F33. Edad promedio: 26.8 años.



## RESULTADOS

Se tomaron 20 muestras en total, 5 de cada grupo y una muestra en fresco para control. Del total de 20 muestras, 13 fueron de pacientes masculinos y 7 de pacientes femeninos. Los límites de edad fueron 15 y 39 años; con promedio de 26.8 años.

El estudio químico de la solución Hartmann y la solución salina a 0.9% mostraron que ambas soluciones son isotónicas en relación con el líquido intersticial y el plasma (**Cuadro 2**).

El merthiolate blanco a 1:1000 y el alcohol etílico a 70% mostraron ser soluciones sumamente hipotónicas en relación con el líquido intercelular y el plasma, de ahí que produzcan plasmólisis a las células que se pongan en contacto directo (**Cuadro 3**).

En cartílagos septales conservados en solución Hartmann y solución salina a 30 días no se encontraron alteraciones y a 60, 90, 180 y 365 días se encontraron bien conservados con ocasionales picnosis y cariopsis; macroscópicamente todas las muestras eran de características normales (**Figuras 3 a 6**).

Los cartílagos septales conservados en merthiolate blanco al 1:1000 y alcohol etílico a 70% mostraron zonas de picnosis, cariorrexis, cariolitis y lisis celular difusa, así como degeneración vacuolar desde los 30 días y macroscópicamente se encontraron las muestras endurecidas y con francos datos de deshidratación (**Cuadro 4 y Figuras 7 y 8**).

Los estudios bacteriológicos efectuados a los medios de conservación fueron negativos para

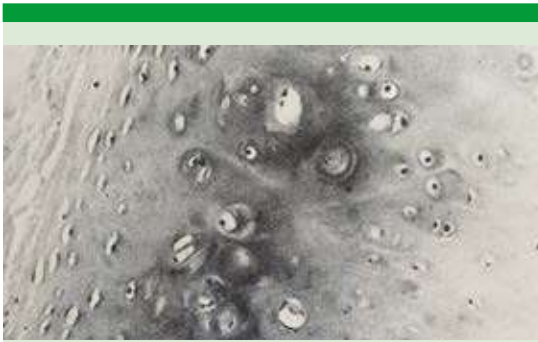**Cuadro 2.** Comparación de la osmolaridad de las soluciones salina y Hartmann con el líquido intersticial

Líquido intersticial		Solución salina		Solución Hartmann	
<b>Cationes</b> Na = 144 K = 4 Ca = 3 Mg = 2	<b>Aniones</b> Cl = 114 HCO <sub>3</sub> = 30 SO <sub>4</sub> = 1.5 PO <sub>4</sub> = 1.5 Ácidos orgánicos = 5 Proteína = 1	<b>Cationes</b> Na = 154	<b>Aniones</b> Cl = 154	<b>Cationes</b> Na = 130 K = 4 Ca = 2.7	<b>Aniones</b> Cl:109 HCO <sub>3</sub> = 28
<b>Isotónico</b> pH = 7.35 mOsm/l L = 290-310 Vehículo = H <sub>2</sub> O		<b>Isotónico</b> pH = 5 mOsm/L = 308 Vehículo = H <sub>2</sub> O		<b>Isotónico</b> pH = 6.5 mOsm/L = 272 Vehículo = H <sub>2</sub> O	

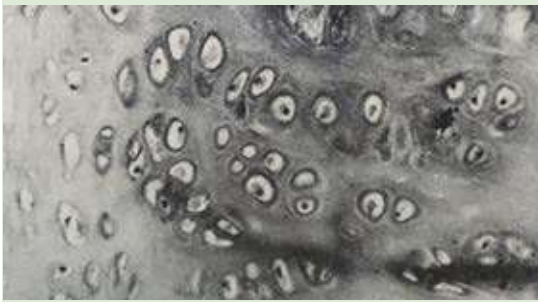**Cuadro 3.** Comparación de la osmolaridad del merthiolate blanco y alcohol etílico con el líquido intersticial

Líquido intersticial		Merthiolate blanco	Alcohol etílico
<b>Cationes</b> Na = 144 K = 4 Ca = 2 Mg = 2	<b>Aniones</b> Cl = 114 SO <sub>4</sub> = 1.5 PO <sub>4</sub> = 1.5 Ácidos orgánicos = 5 Proteína = 1	<b>Tiomersal</b> 0.025 mEq/L 000Na 5-Hg-CH <sub>2</sub> -CH <sub>3</sub>	<b>Etanol</b> 0.032 mEq/L CH <sub>3</sub> -CH <sub>2</sub> OH
<b>Isotónico</b> pH = 7.35 mOsm/L = 290-310 Vehículo = H <sub>2</sub> O		<b>Hipotónico</b> pH = 10.85 mOsm/L = 0.025 Vehículo = alcohol etílico a 70%	<b>Hipotónico</b> pH = 7.2 mOsm/L = 0.293 Vehículo = H <sub>2</sub> O

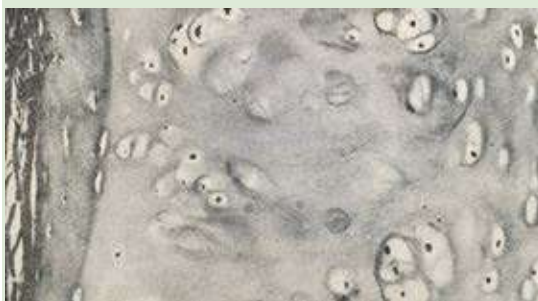



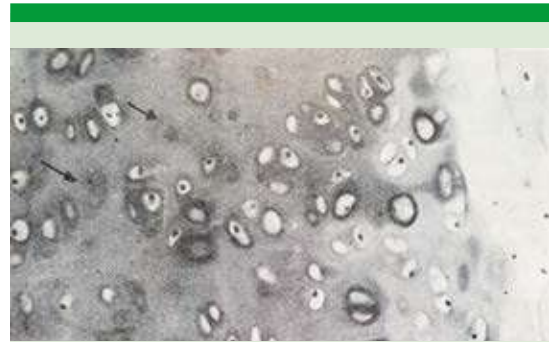**Figura 3.** Micrografía de cartílago septal con caracteres histológicos normales (H-E 100X).



**Figura 4.** Micrografía de cartílago septal conservado durante 30 días en solución Hartmann en el que no se observan alteraciones histológicas (H-E 160X).



**Figura 5.** Micrografía de cartílago septal conservado en solución salina a 0.9% durante 90 días. Se observa en la parte central superior cromatolisis local con lagunas sin núcleo, el resto del cartílago se encontró en general bien conservado (H-E 160X).



**Figura 6.** Micrografía de cartílago septal conservado en solución salina a 0.9% durante 365 días. Se observa cromatolisis mínima (flecha). El resto de cartílago en general bien conservado (H-E 160X).

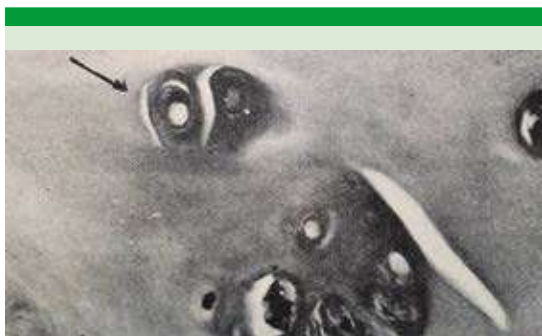**Cuadro 4.** Resultados del estudio histopatológico

Solución salina y Hartmann	Merthiolate blanco y alcohol etílico
30 días: no se encuentran alteraciones	Zonas de cariólisis y cariorrexis Degeneración vacuolar
60 días: en general bien conservado	Zonas de lisis celular
90 días: en general bien conservado	Zonas de picnosis, cariorrexis y cariólisis
180 días: en general bien conservado	Zonas de cariorrexis, cariólisis y lisis celular
365 días: en general bien conservado	Extensas zonas de picnosis, cariólisis, cariorrexis y lisis celular

aerobios y para anaerobios desde 30 a 365 días (**Cuadro 5**).

## DISCUSIÓN

Con este trabajo deseamos destacar la importancia de crear un banco de cartílago para hacer innecesaria la toma de autoinjertos cartilagosos disminuyendo así el tiempo y costo quirúrgico, así como las molestias y posibles complicaciones para el paciente en el sitio de la toma.



**Figura 7.** Micrografía de cartílago septal conservado en merthiolate blanco al 1:1000 durante 30 días. Se observa degeneración vacuolar escasa (flecha) [H-E 400X].



**Figura 8.** Micrografía de cartílago septal conservado en merthiolate blanco al 1:1000 durante 60 días. Se observa cromatolisis celular difusa (H-E 63X).

La refrigeración estándar a 5°C se llevó a cabo en un refrigerador casero, de ahí la facilidad de poder conservar nuestro banco en el consulto-

rio o en el servicio de otorrinolaringología de cualquier hospital.

Debido a que el cartílago septal pueda ser reservorio de enfermedades transmisibles, como: hepatitis B, herpes, paludismo, infecciones por citomegalovirus o SIDA, no es factible porque el cartílago hialino es un tejido avascular que se nutre por difusión a través de una matriz intercelular que impide que se pongan en contacto con las células destructoras y anticuerpos del cuerpo receptor con los condrocitos del cuerpo donador. No existe por el momento trabajo específico de transmisión de SIDA por trasplantes de cartílago, pero sí hay reportes de trasplantes de córnea de donadores asintomáticos hasta el momento de su muerte, pero que en los estudios de ELISA *postmortem* fueron positivos; en estos casos se realizó un seguimiento de dos años a los receptores sin encontrar anticuerpos contra VIH (virus de la inmunodeficiencia humana) tal vez por ser la córnea un tejido avascular, como lo es el cartílago hialino, pero sí creemos que debe evitarse utilizar muestras de pacientes de alto riesgo y sospechosos.

No existe por el momento método de conservación de cartílagos septales más sencillo y económico que la preservación en solución Hartmann o salina a 0.9% en refrigeración estándar a 5°C.

## CONCLUSIONES

Los cartílagos septales se conservan en buen estado en solución Hartmann o solución salina

**Cuadro 5.** Resultados del estudio bacteriológico

Días	Solución salina	Solución Hartmann	Merthiolate	Alcohol
30	Negativo	Negativo	Negativo	Negativo
60	Negativo	Negativo	Negativo	Negativo
90	Negativo	Negativo	Negativo	Negativo
180	Negativo	Negativo	Negativo	Negativo
365	Negativo	Negativo	Negativo	Negativo

a 0.9% en refrigeración estándar a 5°C hasta 365 días.

Los cartílagos septales conservados en merthiolate blanco al 1:1000 o alcohol etílico a 70% muestran datos de degeneración celular desde los 20 días.

La solución Hartmann, la solución salina a 0.9%, el merthiolate blanco al 1:1000 y el alcohol etílico a 70% como medios de conservación de cartílago septal en refrigeración estándar a 5°C se mantienen estériles hasta 365 días.

## BIBLIOGRAFÍA

- Naujos J, Ohnsorge P, Hormung S. Consulting office tissue banks. *HNO* 1978; 26: 325-9.
- López Infante F, Mocayta H. Una manera diferente de conservar los cartílagos para ser usados en cirugía nasal. XXXVI Congr Nal de la SMORL y CCC, Puerto Vallarta, Mayo 1986.
- Kerr A, Byme J, Smyth G. Cartilage homografts in the middle ear: A long-term histological study. *J Laryngol Otol* 1973; 87: 1193-9. doi: 10.1017/s0022215100078166
- Ham A. *Histology* 7<sup>th</sup> ed. WB Saunders Co. Philadelphia, 1975; 343-51.
- Leeson R, Leeson T. *Histology*. 3<sup>rd</sup> edition. WB Saunders Co. Philadelphia, 1976; 126-51.
- Gutiérrez C, Stoksted P. Columella implants. Reconstruction of the anterior septum. *Arch Otolaryngol* 1982; 108: 243-6. doi:10.1001/archotol.1982.00790520043012
- Mc Carthy L. Establishing a preserved cartilage bank. *Plast Rec Surg* 1948; 3: 283-6.
- Iwanaga N, Mori H, Yamamoto E, Toda Y, Fukumoto M. The fate of Homologous nasal septal cartilages in tympanoplasty. *Acta Otolaryngol (Stockh)* 1986; 101: 206-13. doi: 10.3109/00016488609132843
- Pappas J, Bailey H, Mc Grew R, Graham S. Homograft septal cartilage for attic support in intact canal Wall tympanomastoidectomy and timpanoplasty. *Laryngoscope* 1981; 91: 1457-62.
- Yamamoto E, Iwanaga M, Morinaka S. Use of micro-sliced homograft cartilage plates in tympanoplasty. *Acta Otolaryngol* 1985; 419: 123-9.
- Laurian N, Zohar Y, Turani H. Histologic findings in Larynx reconstructed by a nasoseptal autograft after partial laryngectomy. *Laryngoscope*, 1983; 93: 1481-2.
- Butcher R, Dunham M. Composite nasal septal cartilage graft for reconstruction after extended frontolateral hemilaryngectomy. *Laryngoscope* 1984; 94: 959-62. doi: 10.1288/00005537-198407000-00019
- Martinelly D, Janowak M. Repair of laryngeal stenosis with nasal septal graft. *Ann Otol* 1976; 85: 600-8. <https://doi.org/10.1177%2F000348947608500506>
- Laurian N, Zohar Y. Laryngeal reconstruction by composite nasalmucoseptal graft after partial laryngectomy. Three years followup. *Laryngoscope* 1981; 91: 609-16. doi: 10.1288/00005537-198104000-00015
- Zohar Y, et al. Laryngeal reconstruction by composite nasoseptal graft after extended partial laryngectomy. Twelve-year follow-up. *Arch Otolaryngol Head Neck Surg* 1988; 114 (8): 868-871. doi:10.1001/archotol.1988.01860200052016
- Duncancavage J, Tohill R. Composite nasal septal graft reconstruction of the partial laryngectomized canine. *Ann Otol Rhinol Laryngol* 1978; 86: 285-90. doi: 10.1177/019459987808600219
- Jakse R, Wolfgruber H. Use of allogeneic septal cartilage in the correction of the saddle nose. *Laryngol Rhinol Otol* 1986; 62: 679-83.
- Tardy E, Denny J, Fritsch M. The versatile cartilage autograft in the reconstruction of the nose and face. *Laryngoscope* 1985; 95: 523-33. doi: 10.1288/00005537-198505000-00003
- Peer L, Walker C. Behavior of autogenous septal cartilage after transplantation in human tissue. *Arch Otolaryngol* 1943; 38: 156-62.
- Peer L. Fate of autogenous septal cartilage after transplantation in human tissue. *Arch Otolaryngol* 1941; 34: 696-709. doi: 10.1001/archotol.1941.00660040752002
- Malinin T, Martinez O, Brown M. Banking of massive osteoarticular and intercalary bone allograft. 12 years experience. *Clin Orthop Relat Res* 1985; 197: 44-50.
- Sabiston D. *Tratado de patología quirúrgica*. 7ª ed. Interamericana. 1980; 88-110.
- Litter M. *Compendio de farmacología*. 2ª ed. El Ateneo, 1979; 486-507.
- Pepose J, Pardo F, Kessler J, et al. Screening cornea donors for antibodies against human immunodeficiency virus. *Ophthalmology* 1987; 94: 95-9. [https://doi.org/10.1016/S0161-6420\(87\)33489-X](https://doi.org/10.1016/S0161-6420(87)33489-X)
- Pepose J, McRaes H, Queen R, et al. The impact of the AIDS epidemic on corneal transplantation. *Am J Ophthalmology* 1985; 100: 610-13. doi: 10.1016/0002-9394(85)90692-0
- Conte J. Infection with human immunodeficiency virus in the hospital. *Ann Intern Med* 1986; 105: 730-6. <https://doi.org/10.7326/0003-4819-105-5-730>